Wizualny Atlas Otorynolaryngologii

124 karty wizualne

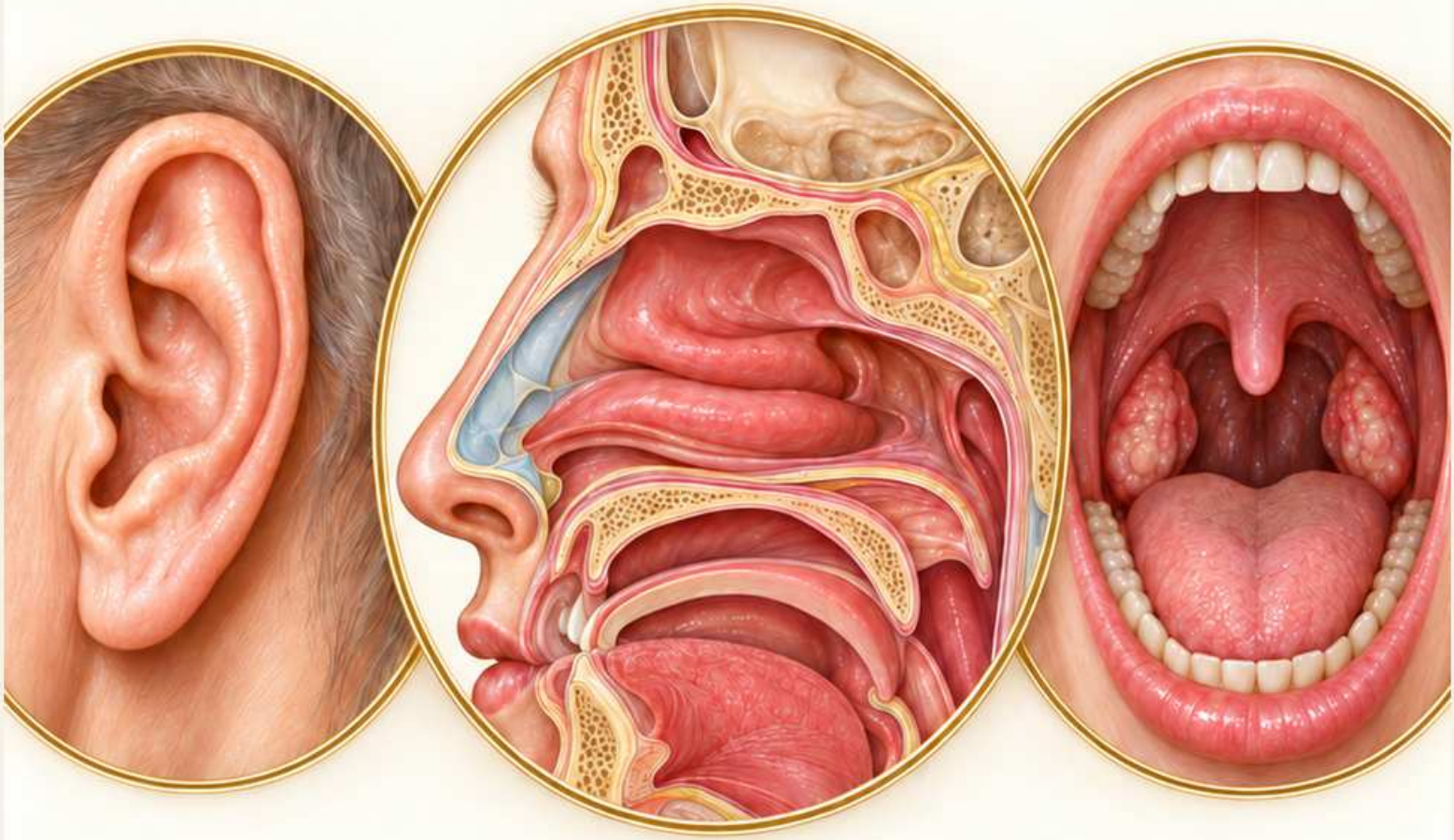

Otoskopia • Rynoskopia • Jama ustna i gardło

Rozpoznawaj struktury. Porównuj obrazy. Opisuj zmiany.

Ostoja

O atlasie i jego granicach

Materiał do nauki i powtórki

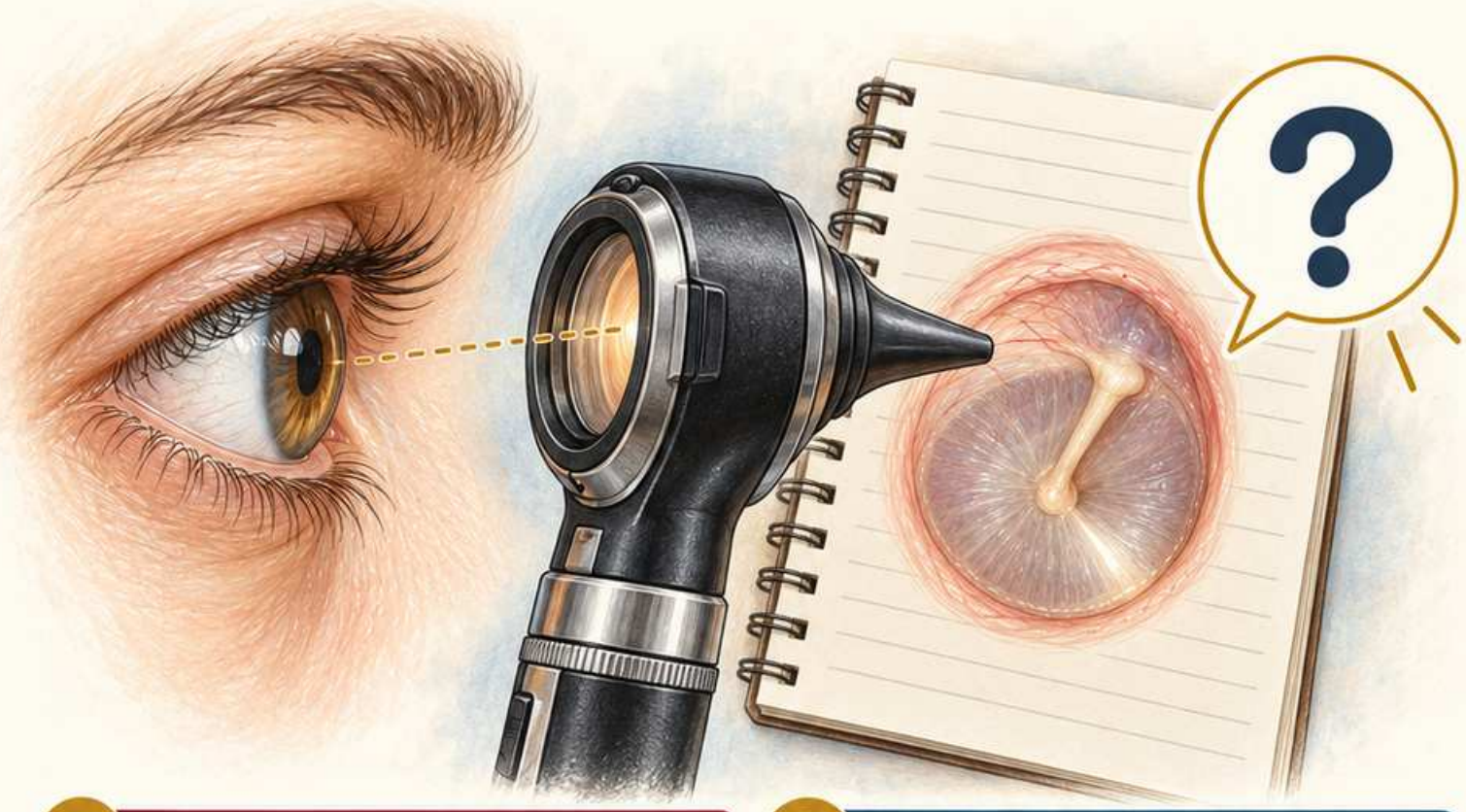

1. Jak czytać ilustracje

Ilustracje są schematami edukacyjnymi wygenerowanymi z użyciem AI. Nie przedstawiają rzeczywistych pacjentów ani pełnej zmienności obrazu klinicznego.

2. Materiał do nauki i powtórki

Atlas wspiera naukę rozpoznawania struktur i opisywania widocznych cech. Nie zastępuje badania lekarskiego, kształcenia zawodowego, aktualnych wytycznych ani nadzoru specjalisty.

3. Przypadki i przykłady

Historie oraz przykładowe opisy są fikcyjne. Służą ćwiczeniu obserwacji, porównania i formułowania ograniczeń oceny.

4. Zasada pracy

Opisuj widoczne cechy. Oddzielaj obserwację od hipotezy. Niewidocznej struktury nie uznawaj za prawidłową.

Wsparcie | Ostoja | wsparcie@ostoja.online

Wydanie edukacyjne • 2026

Mapa atlasu

124 karty • 8 działów



UCHO



01 • Prawidłowy obraz otoskopowy — K001–K016, s. 5–21



02 • Przewód słuchowy — K017–K030, s. 22–36



03 • Błona bębenkowa — K031–K050, s. 37–57



04 • Ucho środkowe — K051–K064, s. 58–72



NOS



05 • Rynoskopia — K065–K080, s. 73–89



06 • Zmiany w nosie — K081–K094, s. 90–104



GARDŁO



07 • Badanie jamy ustnej i gardła — K095–K112, s. 105–123



08 • Opis zmian — K113–K124, s. 124–136



Źródła — s. 137–138

Wybierz dział. Porównaj obrazy. Zapisz własny opis.

Ostoja

Jak pracować z kartami

Od obrazu do własnego opisu

1. Obserwuj

Zasłoń podpisy. Wskaż strukturę i nazwij trzy cechy, które rzeczywiście widzisz.

2. Porównuj

Przejdź do obrazu porównawczego. Powiedz, która cecha się zmieniła i gdzie jest położona.



3. Opisuj

Zapisz lokalizację, stronę, wygląd i rozległość. Dodaj informację o niepełnej widoczności, jeśli dotyczy.

4. Sprawdzaj

Porównaj swój opis z przykładem. Popraw jedną pominiętą cechę i zanotuj błąd do ponownej powtórki.

Przykład zadania

Zamiast zgadywać rozpoznanie, zacznij: „W górnej części błony widoczna…” i dokończ zdanie na podstawie ilustracji.

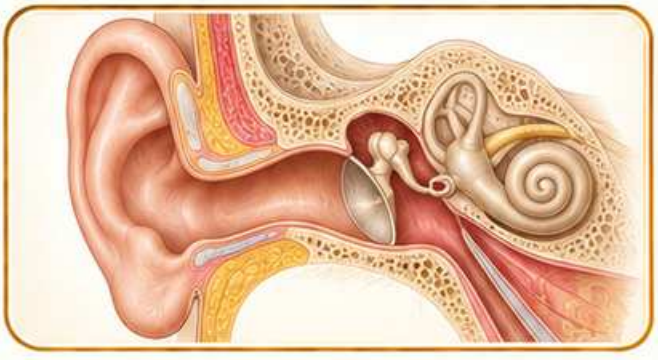

Twój znacznik

○ Umiem opisać | ○ Wymaga powtórki | ○ Mam pytanie

01

Prawidłowy obraz otoskopowy

Najpierw poznaj normę



1 Punkty orientacyjne

Odszukaj młoteczek, pępek oraz część napiętą i wiotką błony.

2 Cechy obrazu

Oceń barwę, przezierność i ustawienie błony.

3 Granice oceny

Ruchomość wymaga badania dynamicznego. Nie oceniaj jej ze statycznej ilustracji.

Obserwuj → porównuj → opisuj

Schemat edukacyjny

Orientacja: ucho prawe i lewe

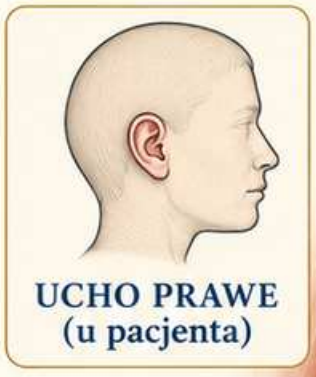

UCHO PRAWE
(u pacjenta)

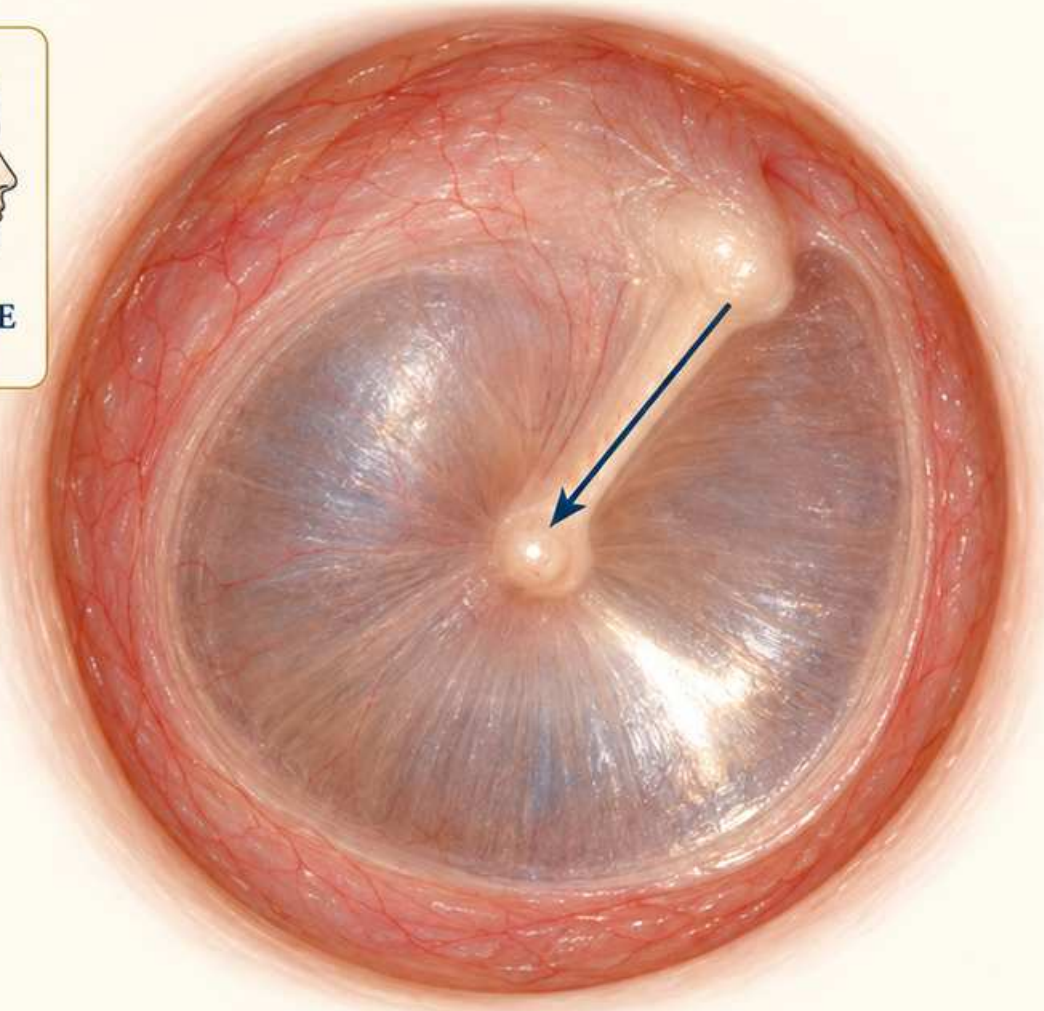

Obserwacja: Najpierw sprawdź oznaczenie strony pacjenta. Prawa strona ilustracji nie musi oznaczać prawego ucha; obraz może być obrócony albo odbity.

Kryterium: Odszukaj rękojeść młoteczka i pępek. W typowym prawidłowym obrazie refleks leży przednio-dolnie, ale nie jest samodzielnym wyznacznikiem strony.

Błąd: Nie nazywaj ucha prawym wyłącznie dlatego, że jasny trójkąt znajduje się po prawej stronie ekranu.

Przykład: „Ucho prawe według oznaczenia badania; młoteczek i pępek widoczne, orientacja obrazu zachowana". Zapis strony powinien poprzedzać opis poszczególnych struktur.

Granica: Jeśli brak wiarygodnego oznaczenia, zapisz niepewność strony zamiast zgadywać na podstawie pojedynczego punktu.

SCHEMAT EDUKACYJNY

Schemat edukacyjny • K001 • Źródła [3,4]

Małżowina a wejście do przewodu

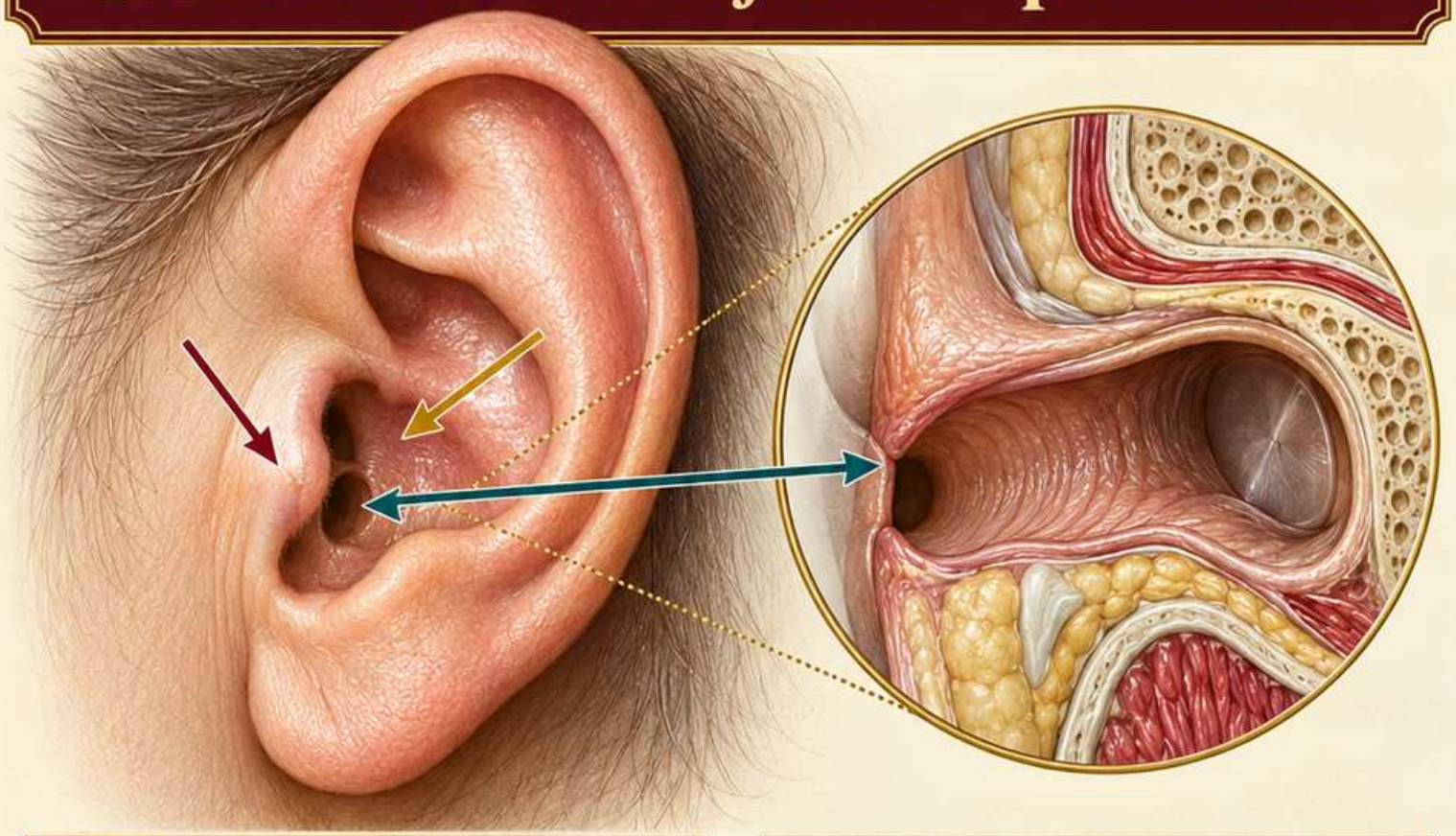

Obserwacja:

Odróżnij skórę małżowiny od wejścia do przewodu. Skrawek leży przed otworem; muszla małżowiny prowadzi do jego ujścia.

Kryterium:

Opisuj osobno skórę widoczną na zewnątrz i ściany przewodu. Zaczerwienienie muszli nie dowodzi zajęcia głębiej położonego odcinka.

Błąd:

Nie utożsamiaj całego zagłębienia małżowiny ze światłem przewodu. Nie przypisuj widocznej zmiany błonie bębenkowej, jeśli leży przy wejściu.

Przykład:

„Przy wejściu do lewego przewodu widoczne powierzchowne zaczerwienienie skóry; dalszy odcinek wymaga osobnej oceny”.

Granica:

Widok małżowiny nie pokazuje błony. Obrzęk okolicy zausznej z bólem lub gorączką wymaga oceny klinicznej.

Schemat edukacyjny

Schemat edukacyjny • K002 • Źródła [3,4]

Przebieg przewodu słuchowego

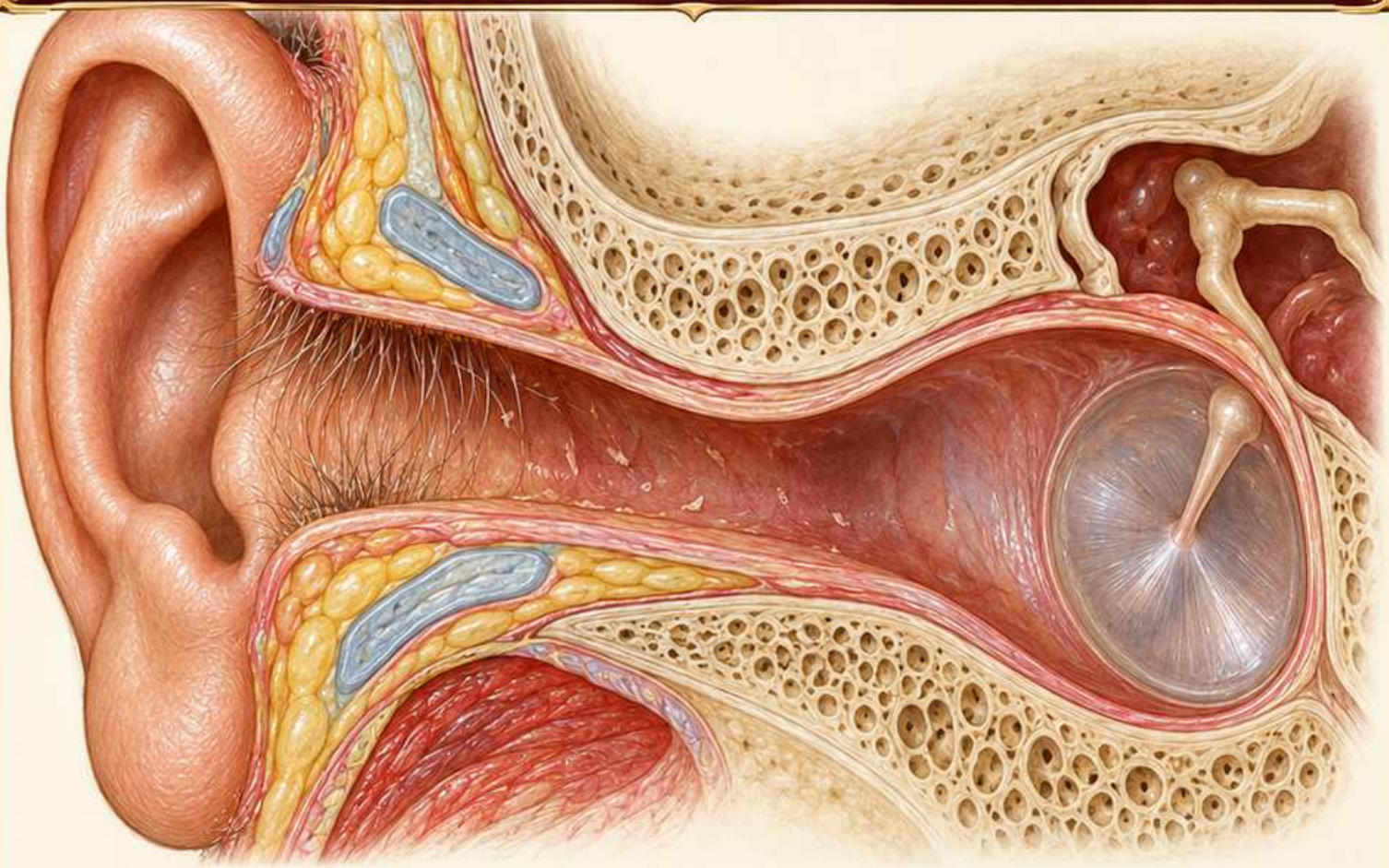

Obserwacja: Przewód słuchowy zewnętrzny nie jest prostą rurą. Jego krzywizna wpływa na pole widzenia i może przesłaniać fragment błony.

Kryterium: Rozróżnij bardziej boczną część chrzęstną i głębszą część kostną. Skóra głębokiego odcinka jest cienka i wrażliwa na uraz.

Błąd: Nie traktuj ściany przewodu zasłaniającej pole jako zmiany błony. Nie przesuwaj instrumentu w głąb wyłącznie po to, by powiększyć obraz.

Przykład: „Przednia ściana przewodu częściowo ogranicza widoczność obwodu błony; dostępny fragment bez widocznego ubytku".

Granica: Schemat przedstawia relacje przestrzenne. Bezpieczna technika badania wymaga szkolenia, stabilizacji ręki i uwzględnienia bólu pacjenta.

Schemat edukacyjny

Schemat edukacyjny • K003 • Źródła [3,4]

Granice widoczności w otoskopii

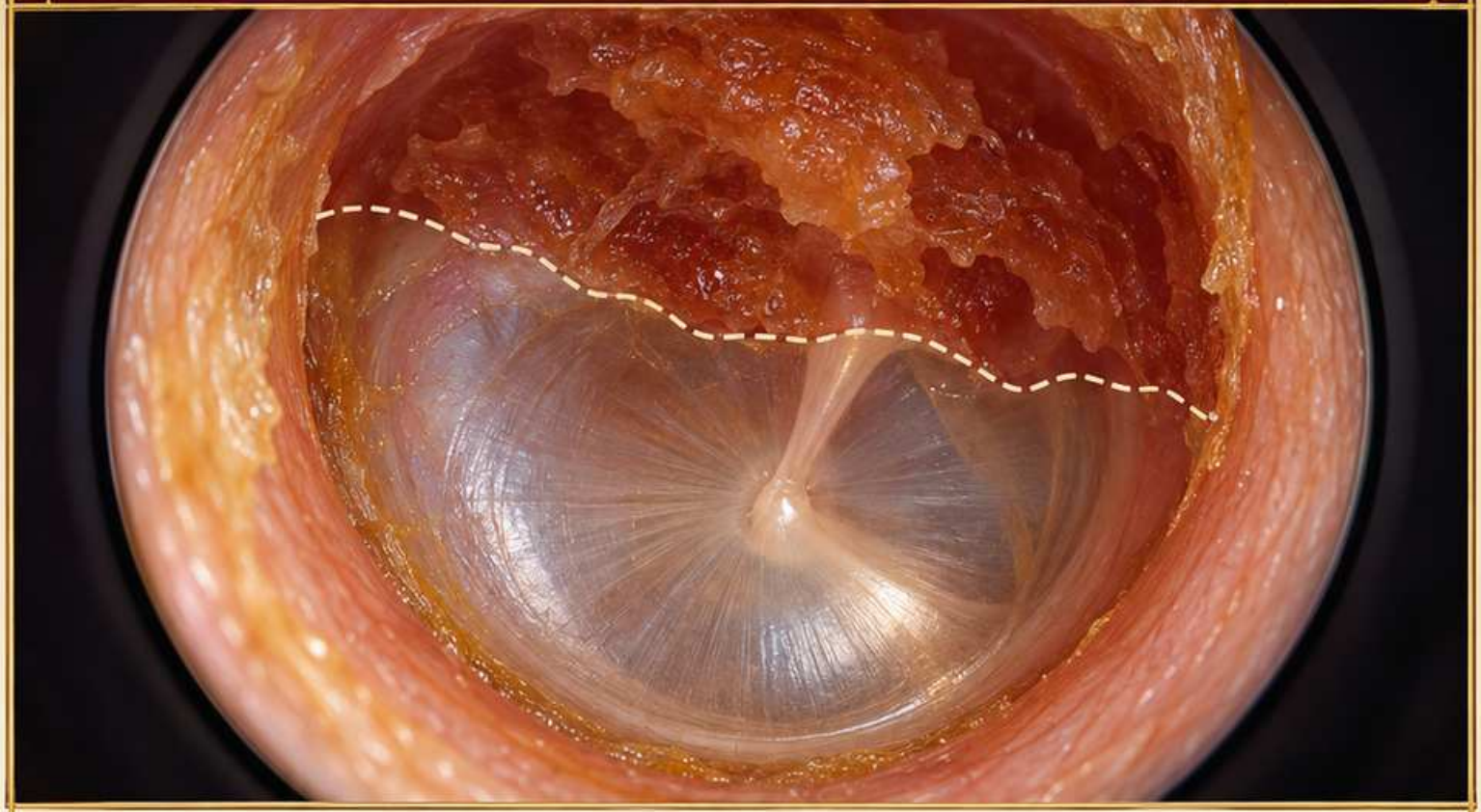

Obserwacja: Ustal, czy widzisz całą błonę, jej obwód i górną część. Przeszkodą może być woskowina, obrzęk albo ustawienie przewodu.

Kryterium: Ocenę odnosimy do faktycznie widocznego obszaru. Zdanie „bez widocznej perforacji” nie oznacza pewnej ciągłości całej zasłoniętej błony.

Błąd: Nie dopisuj prawidłowego stanu struktur, których nie uwidoczniono. Brak obrazu to brak danych, a nie ujemny wynik badania.

Przykład: „Widoczna dolna część błony; okolica górna zasłonięta woskowiną. Ocena części wiotkiej niemożliwa w uzyskanym obrazie”.

Granica: Zwykła otoskopia nie pokazuje całej jamy bębenkowej ani całego łańcucha kosteczek. Nie uwidacznia struktur ucha wewnętrznego.

Schemat edukacyjny

Schemat edukacyjny • K004 • Źródła [3,4]

Prawidłowa błona bębenkowa

Punkty orientacyjne w otoskopii

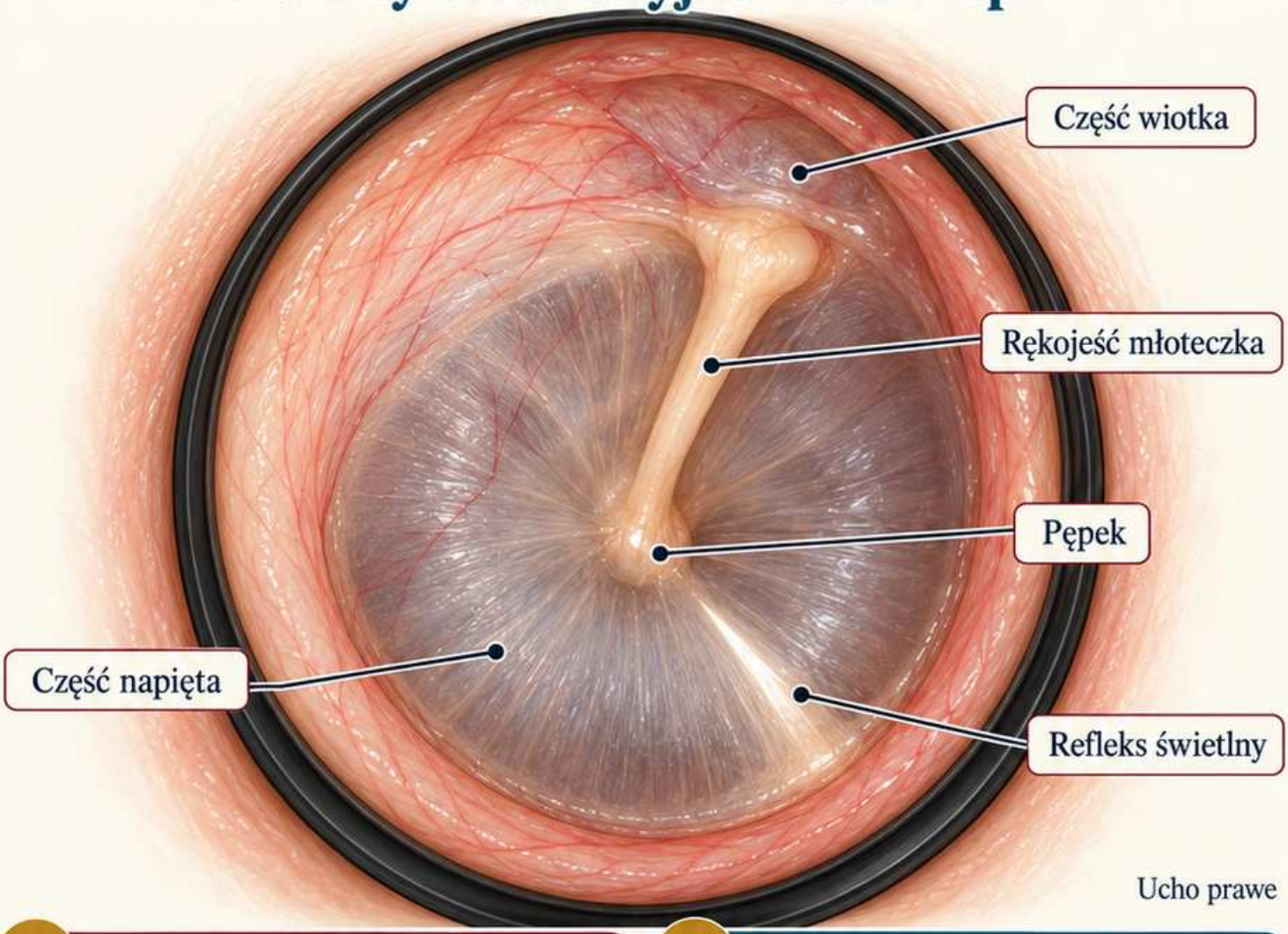

Ucho prawe

1. Cel obserwacji

Rozpoznaj struktury i oceń widoczną powierzchnię błony.

2. Cechy obrazu

Błona jest szaroperłowa i częściowo przezierna. Nie widać perforacji.

3. Na co zwrócić uwagę

Oceń barwę, przezierność, ustawienie i ciągłość. Zapisz ograniczenia widoczności.

4. Częsty błąd

Sam refleks świetlny nie rozstrzyga, czy ucho jest zdrowe.

5. Przykład opisu

Prawa błona bębenkowa: szaroperłowa, z zachowanymi punktami orientacyjnymi, bez widocznej perforacji.

6. Granice oceny

Ruchomości nie można ocenić na nieruchomej ilustracji.

Schemat edukacyjny • Źródło [1]

Część napięta i część wiotka

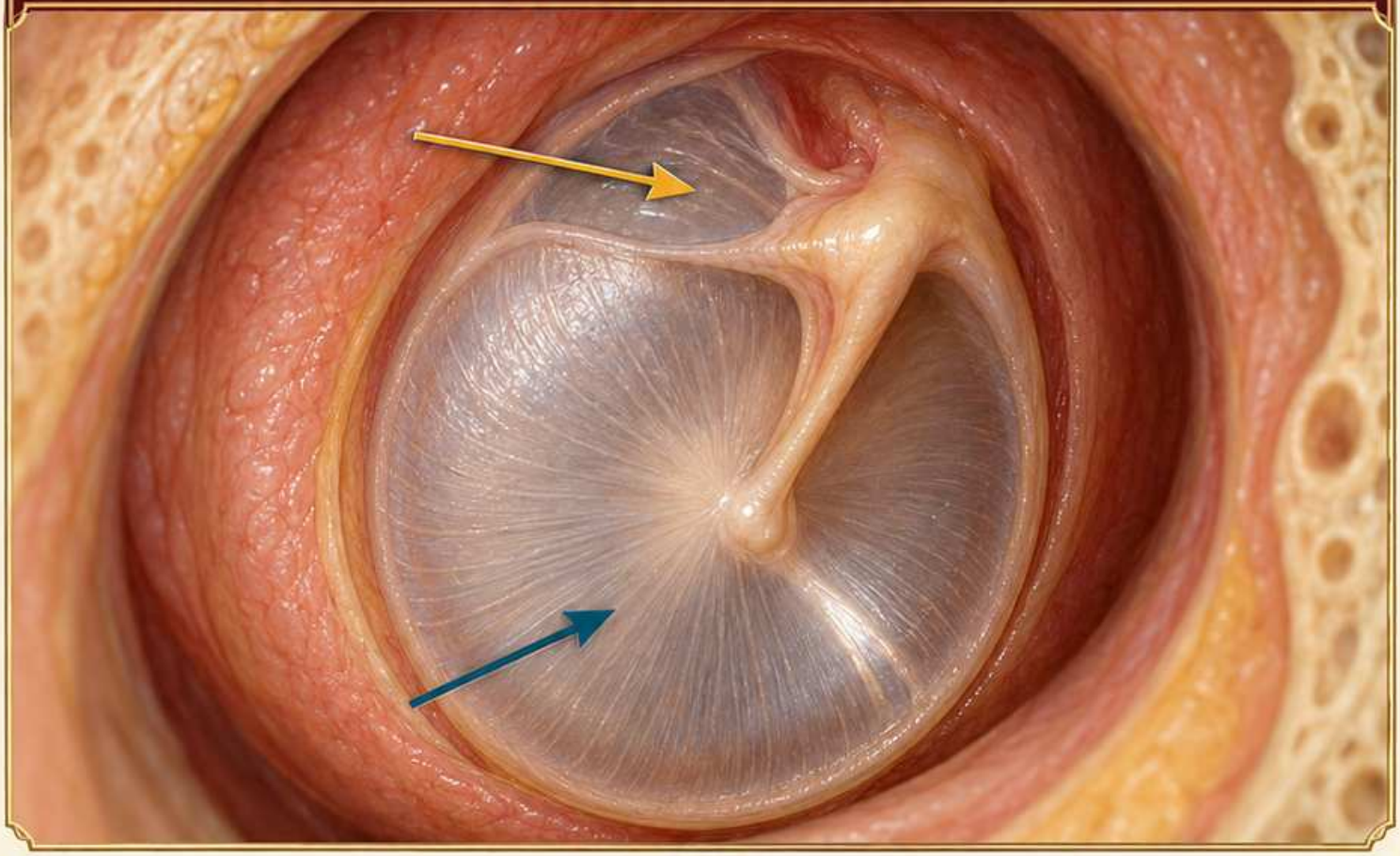

Obserwacja:

Część napięta zajmuje większość błony. Mała część wiotka znajduje się u góry, ponad wyrostkiem bocznym młoteczka.

Kryterium:

Obie części oglądaj oddzielnie. Prawidłowy wygląd dolnego obszaru nie wyklucza zmiany ograniczonej do części wiotkiej.

Błąd:

Nie nazywaj całej górnej połowy błony częścią wiotką. Jej położenie wyznaczają punkty anatomiczne, a nie dowolny podział obrazu.

Przykład:

„Część napięta bez widocznego ubytku; część wiotka widoczna, bez dostrzegalnej kieszonki retrakcyjnej”.

Granica:

Gdy górny obszar zasłania ściana przewodu, nie oceniaj go pośrednio na podstawie reszty błony. Zaznacz ograniczenie.

Schemat edukacyjny • K006 • Źródła [3,4]

Rękojeść młoteczka

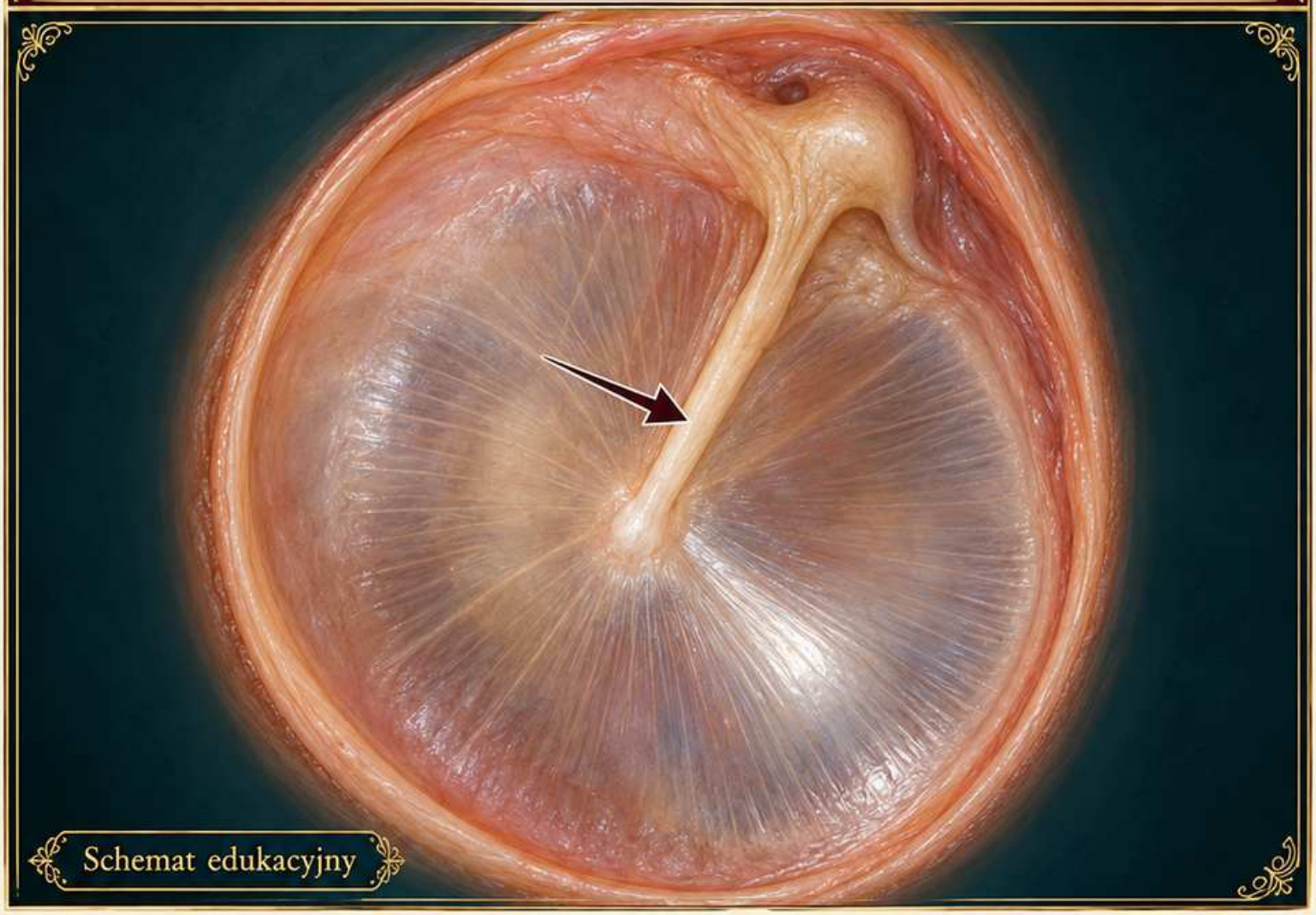

1 Obserwacja:
Rękojeść młoteczka tworzy jasny, podłużny punkt orientacyjny związany z błoną, Jej dolny koniec prowadzi do pępka.

2 Kryterium:
Śledź strukturę od okolicy wyrostka bocznego do pępka. Oceniaj jej widoczność i przebieg razem z ustawieniem błony.

3 Błąd:
Nie utożsamiaj każdego jasnego pasma z młoteczkiem. Blizna, odbicie światła lub brzeg ubytku mogą pozornie przypominać jego zarys.

4 Przykład:
„Rękojeść młoteczka widoczna na całej długości; pępek rozpoznawalny, pozostałe punkty orientacyjne zachowane w dostępnym polu".

5 Granica:
Widoczna rękojeść nie oznacza, że cały łańcuch kosteczek jest prawidłowy. Jego ciągłości nie potwierdza taki obraz.

Schemat edukacyjny • K007 • Źródła [3,4]

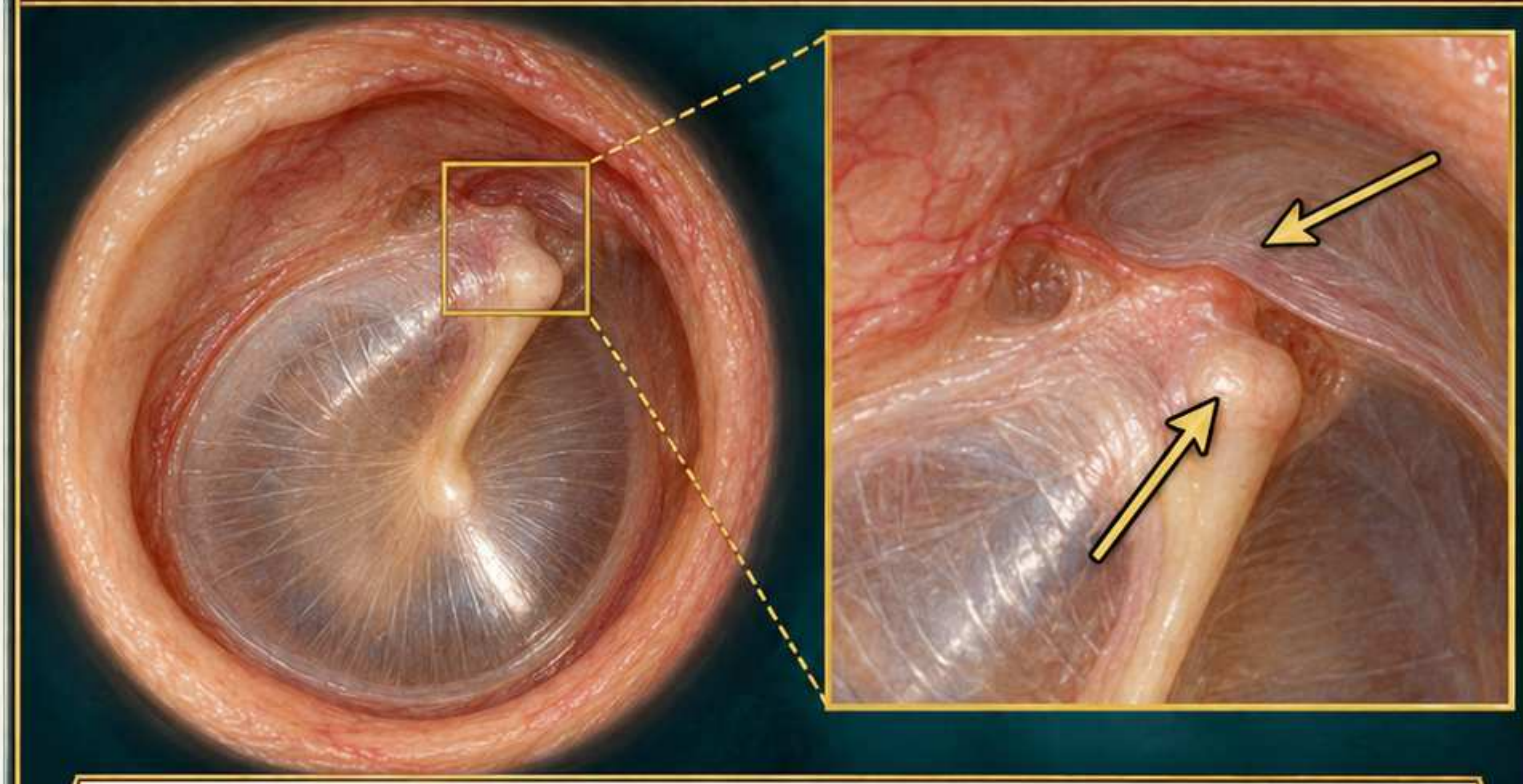

Wyrostek boczny młoteczka

Obserwacja: Wyrostek boczny młoteczka jest niewielkim uwypukleniem przy górnym końcu rękojeści. Pomaga odnaleźć granicę części wiotkiej.

Kryterium: Szukaj go w ciągłości z rękojeścią, a następnie obejrzyj obszar bezpośrednio powyżej. To relacja anatomiczna, nie osobna biała plamka.

Błąd: Nie rozpoznawaj patologicznego guzka tylko dlatego, że wyrostek jest wyraźny. Jego pozorna wielkość zależy także od kąta oglądania.

Przykład: „Wyrostek boczny widoczny; okolica części wiotkiej dostępna ocenie, bez dostrzegalnego zagłębienia".

Granica: Samo uwydatnienie wyrostka nie określa stopnia retrakcji. Potrzebna jest ocena ustawienia całej błony i sąsiednich struktur.

Pępek błony bębenkowej

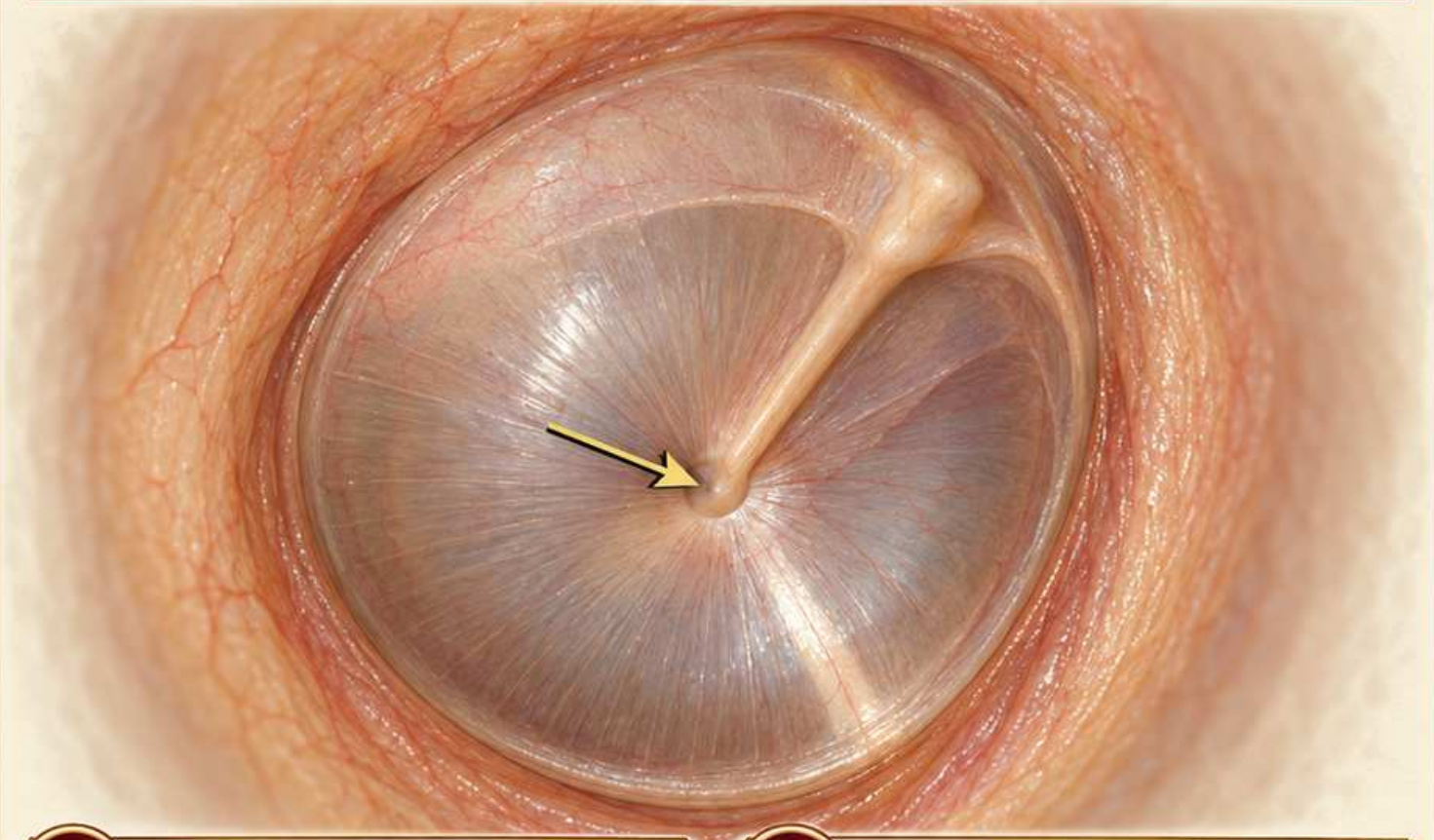

Obserwacja:

Pępek to miejsce zakończenia rękojeści młoteczka i centralnego zagłębienia błony. Stanowi punkt odniesienia przy opisie położenia zmian.

Kryterium:

Najpierw prześledź rękojeść, następnie wskaż jej koniec. Nie zakładaj, że pępek pokrywa się z geometrycznym środkiem okrągłego kadru.

Błąd:

Nie opisuj pępka jako otworu. Cień wynikający z przestrzennego ustawienia błony nie jest sam w sobie perforacją.

Przykład:

„Pępek widoczny; poniżej i ku przodowi od niego zachowany odblask światła, powierzchnia bez dostrzegalnego ubytku”.

Granica:

Na płaskim obrazie głębokość zagłębienia jest przybliżona. Ruchomość i ciśnienie w uchu środkowym wymagają odrębnej oceny.

Schemat edukacyjny • K009 • Źródła [3,4]

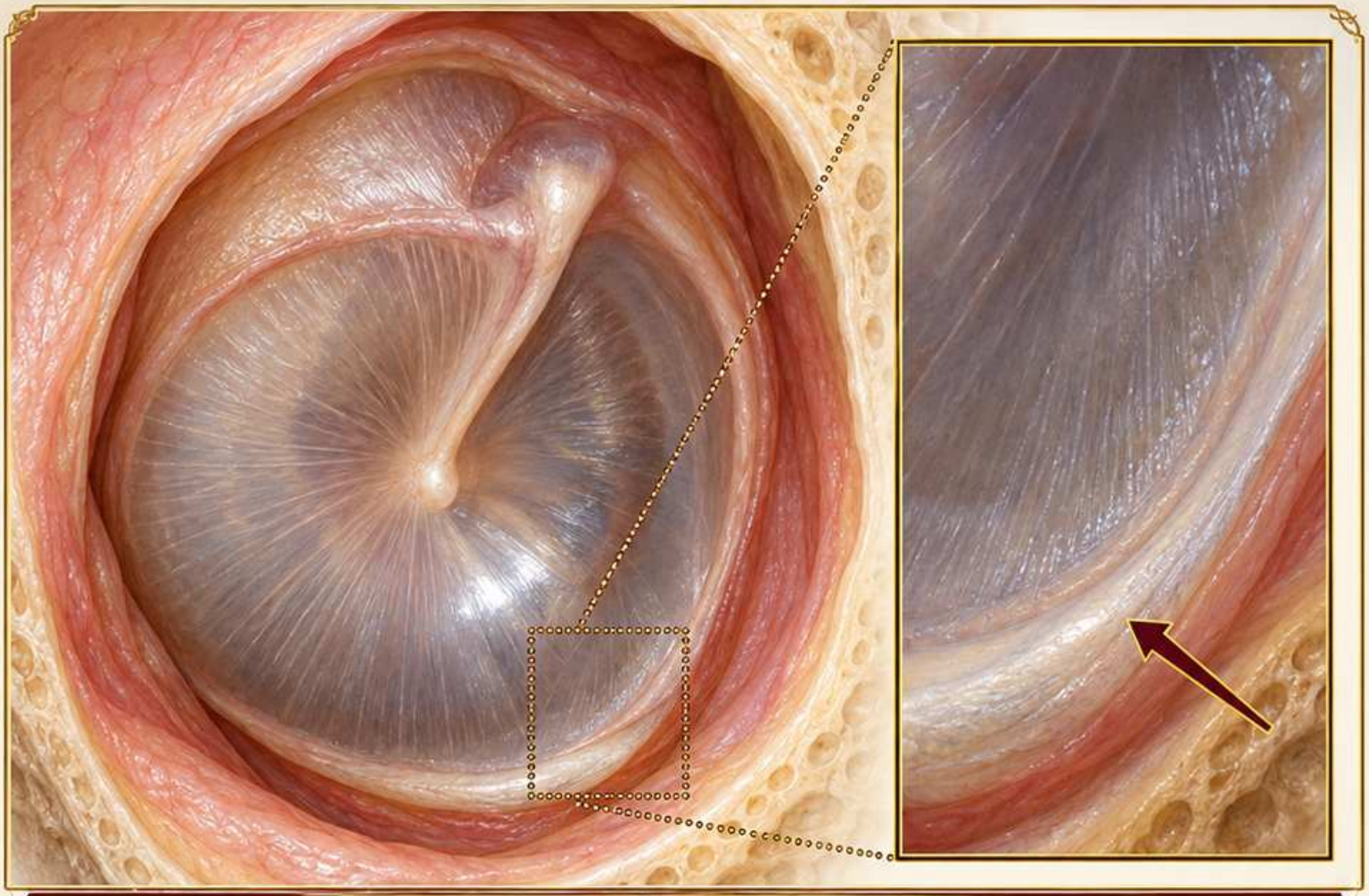

Pierścień włóknisty

Obserwacja:
Pierścień włóknisty wzmacnia obwód części napiętej i uczestniczy w jej osadzeniu. Nie tworzy identycznej, pełnej obręczy wokół części wiotkiej.

Kryterium:
Oglądaj obwód błony w dostępnym polu. Ustal, czy ewentualny ubytek pozostaje oddzielony od brzegu zachowaną tkanką.

Błąd:
Nie rysuj pierścienia jako masywnej obręczy przecinającej górną część błony. Nie myl jasnego obwodu z pasmem bliznowatym.

Przykład:
„Obwód części napiętej widoczny w dolnej i tylnej okolicy; pozostały fragment zasłania ściana przewodu”.

Granica:
Niewidoczny fragment pierścienia nie oznacza jego przerwania. Wiarygodny opis brzegu wymaga odpowiedniego uwidocznienia.

Schemat edukacyjny

Schemat edukacyjny • K010 • Źródła [5,3]

Kwadranty błony bębenkowej

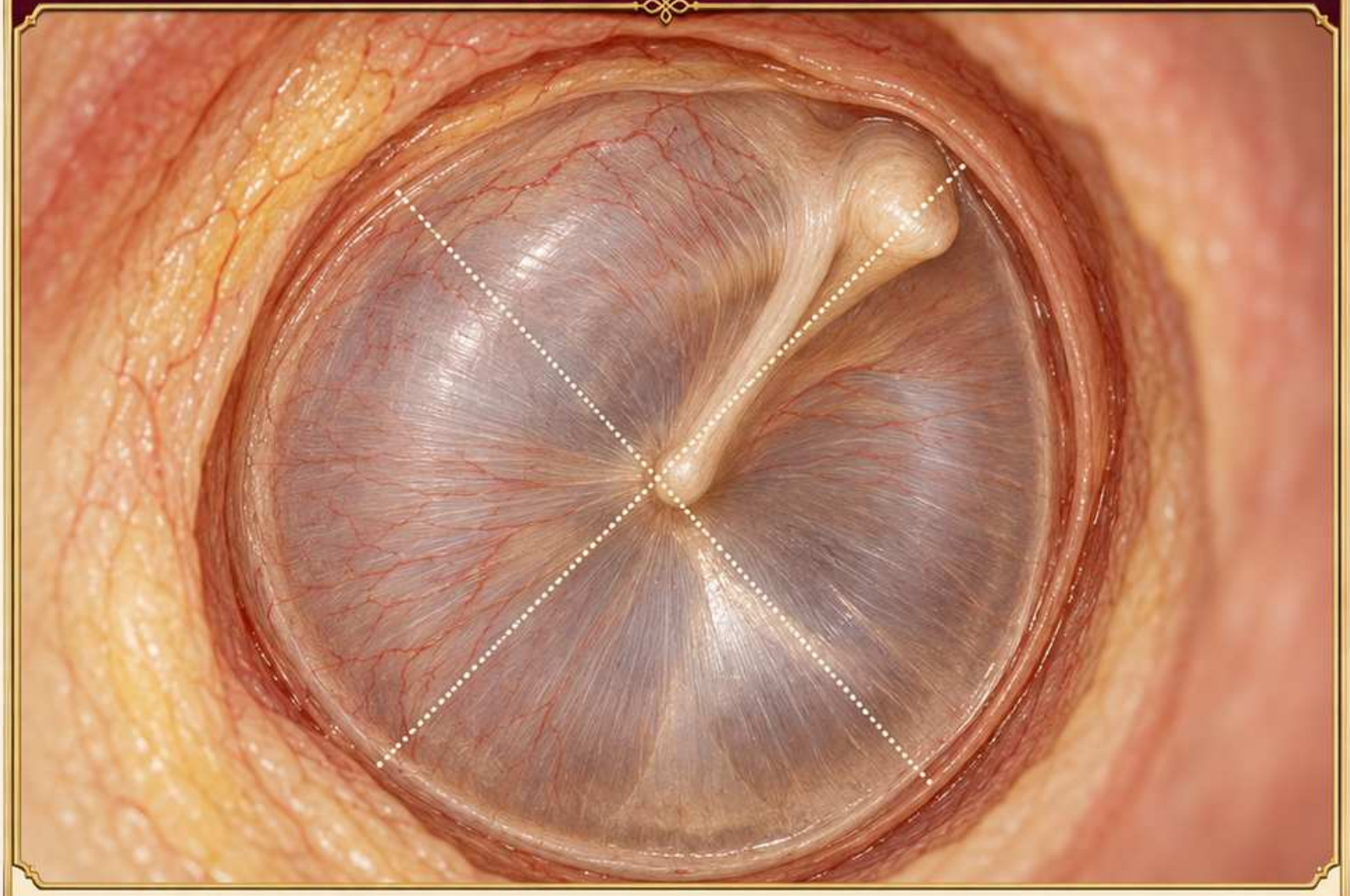

1 **Obserwacja:**
Podział na kwadranty porządkuje lokalizację. Jedna umowna oś biegnie wzdłuż rękojeści młoteczka, druga przecina ją w okolicy pępka.

2 **Kryterium:**
Nazwij stronę ucha, a potem obszar: przednio-górny, przednio-dolny, tylno-górny albo tylno-dolny. Określenia dotyczą anatomii pacjenta.

3 **Błąd:**
Nie zamieniaj przodu z prawą stroną kartki. Odbicie lub obrót obrazu może zmienić położenie struktur na ekranie.

4 **Przykład:**
„W kwadrancie tylno-dolnym lewej błony widoczny ograniczony obszar zmętnienia; jego brzeg nie dochodzi do obwodu”.

5 **Granica:**
Linie są pomocą opisową, nie rzeczywistymi przegrodami. Zmiana może obejmować więcej niż jeden kwadrant.

Schemat edukacyjny

Schemat edukacyjny • K011 • Źródła [3,4]

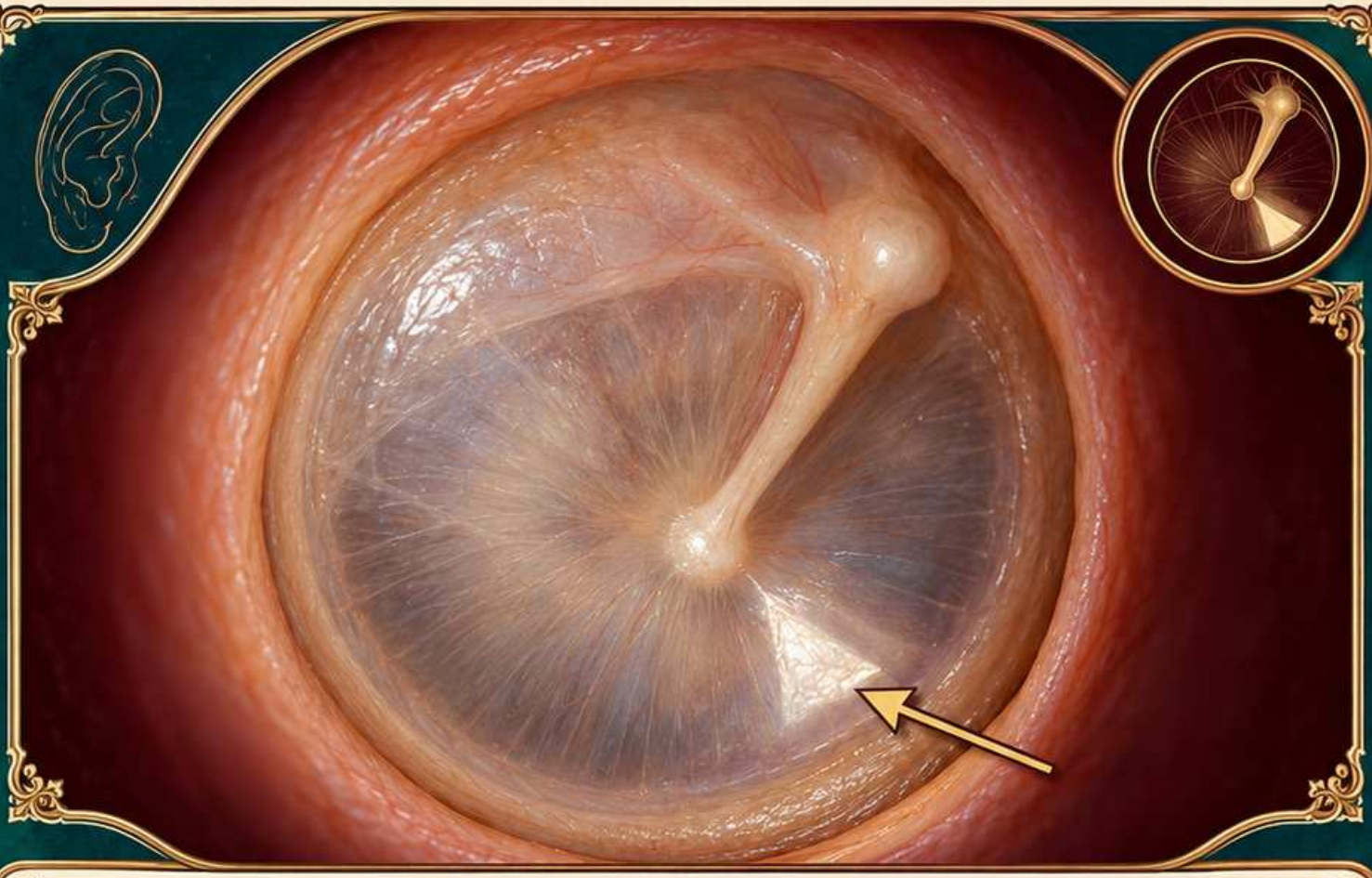

Refleks świetlny i jego ograniczenia

Obserwacja: Refleks jest odbiciem oświetlenia od powierzchni błony. W typowym obrazie występuje przednio-dolnie i może mieć trójkątny kształt.

Kryterium: Oceń go razem z barwą, przeziernością, ustawieniem i punktami orientacyjnymi. Kąt otoskopu wpływa na jego wygląd.

Błąd: Brak regularnego refleksu nie wystarcza do rozpoznania zapalenia. Jego obecność nie wyklucza choroby ani niewidocznej zmiany poza oświetlonym obszarem.

Przykład: „Refleks słabo zaznaczony; błona częściowo przezierna, młoteczek widoczny, bez dostrzegalnego uwypuklenia w uzyskanym obrazie”.

Granica: Statyczna ilustracja odtwarza tylko jeden kierunek światła. Nie pozwala sprawdzić, jak odblask zmienia się podczas badania.

Schemat edukacyjny

Schemat edukacyjny • K012 • Źródła [3,4]

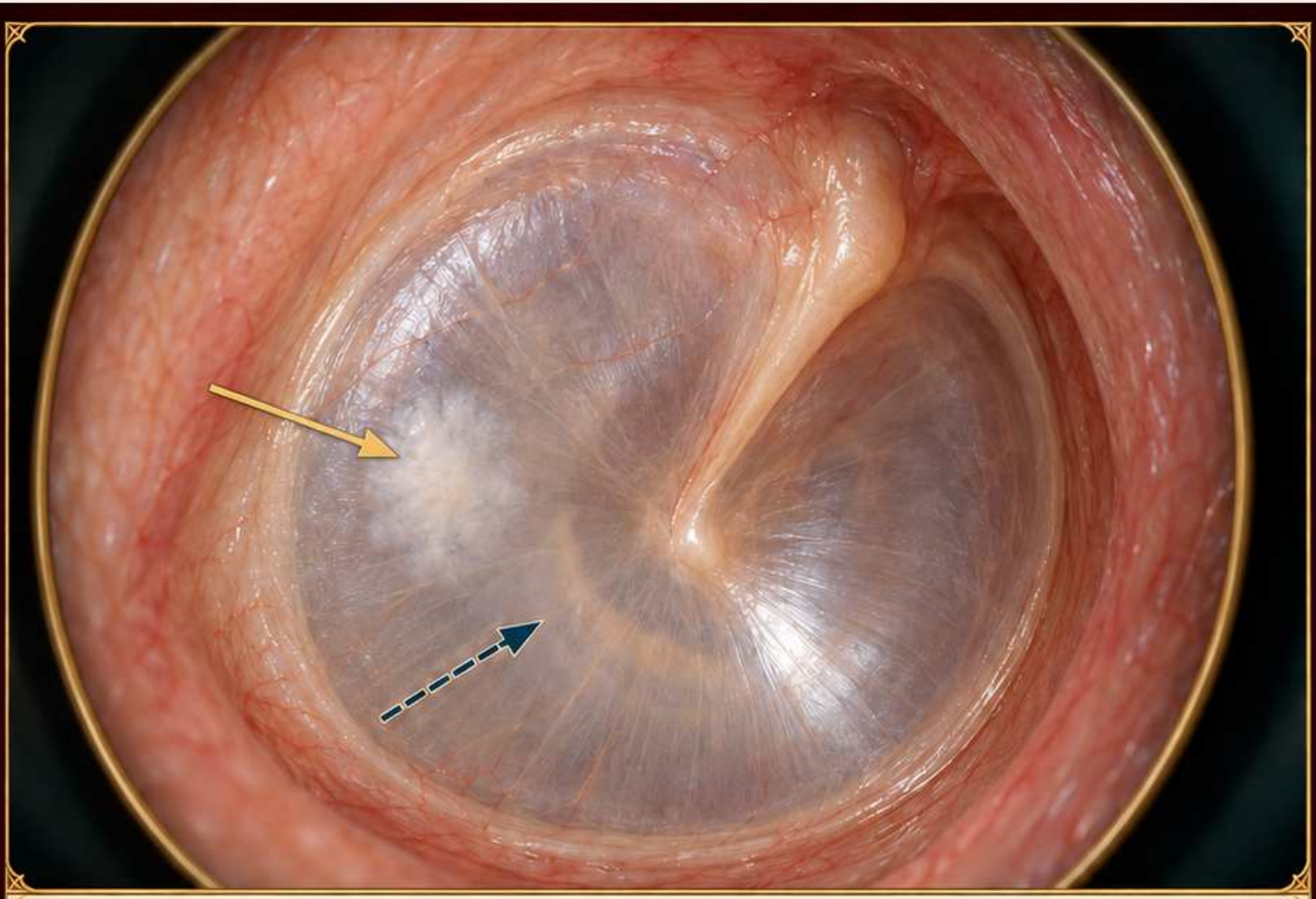

Barwa i przezierność

Obserwacja:
Prawidłowa błona zwykle ma odcień szaroperłowy i jest częściowo przezierna. Barwa oraz przezierność opisują różne właściwości.

Kryterium:
Zapytaj osobno: jaki jest kolor powierzchni i czy prześwitują przez nią głębsze zarysy? Uwzględnij jakość oświetlenia.

Błąd:
Nie rozpoznawaj płynu za błoną tylko na podstawie żółtawego zabarwienia. Woskowina i ustawienia obrazu mogą zmieniać odbiór barw.

Przykład:
„Błona szarawa, częściowo przezierna; miejscowo białawe zmętnienie. Ustawienie bez widocznego uwypuklenia, obwód dostępny ocenie”.

Granica:
Fotografia lub schemat nie odtwarza wiernie wszystkich odcieni. Porównanie kolorów wymaga podobnych warunków obrazowania.

Schemat edukacyjny • K013 • Źródła [3,4]

Ustawienie i ruchomość błony

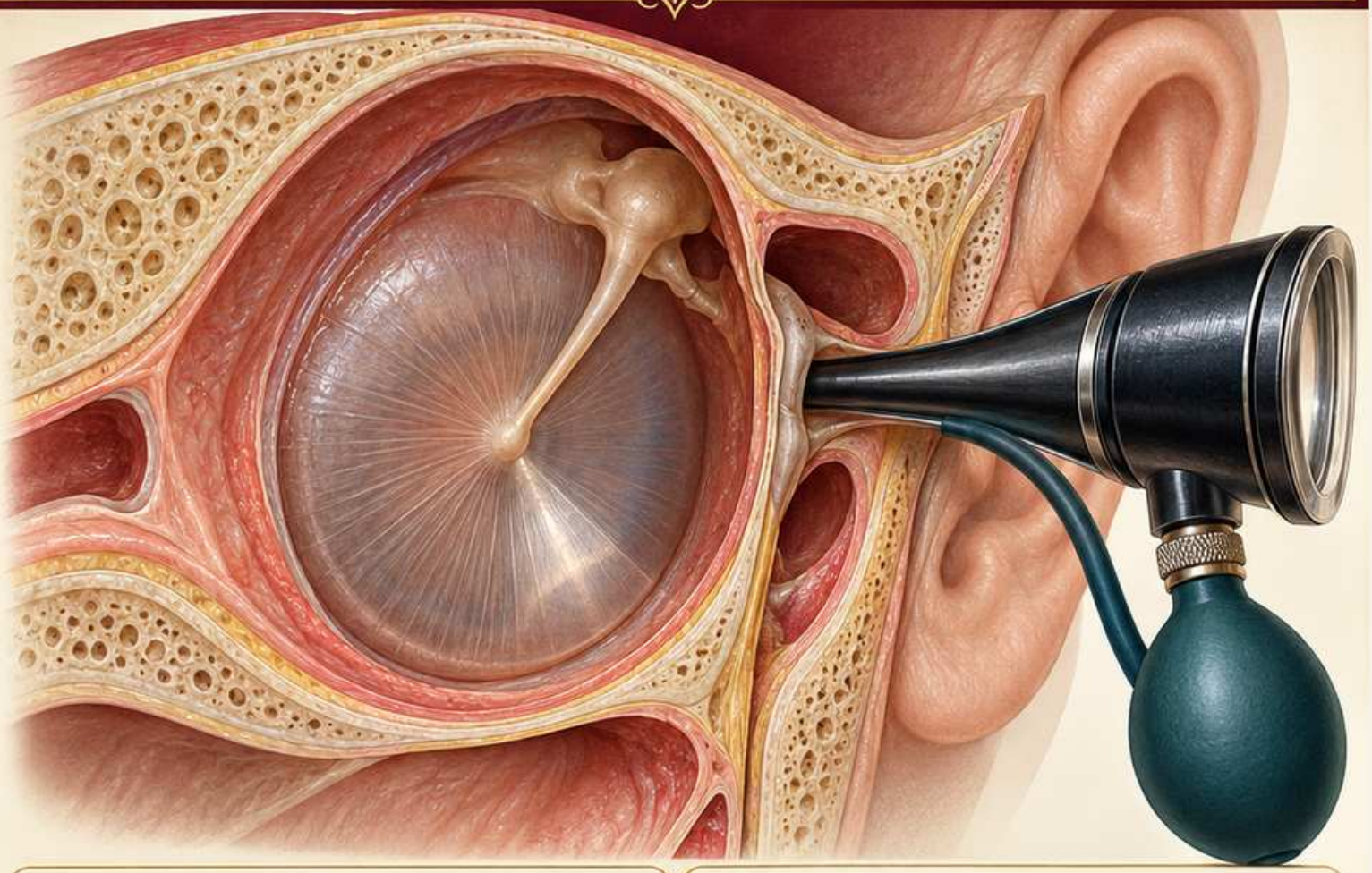

Obserwacja:

Ustawienie opisuje położenie błony: bez widocznego uwypuklenia, wciągnięta albo uwypuklona. Ruchomość jest jej odpowiedzią podczas badania dynamicznego.

Kryterium:

W ogłądaniu statycznym oceniaj kontur i punkty orientacyjne. Ruchomość można ocenić w otoskopii pneumatycznej, przy odpowiednich warunkach badania.

Błąd:

Nie zapisuj „ruchomość prawidłowa" po obejrzeniu samego zdjęcia. Nie utożsamiaj braku uwypuklenia z prawidłowym ciśnieniem.

Przykład:

„Błona bez dostrzegalnego uwypuklenia; ruchomości w tym badaniu nie oceniano". Takie zdanie oddziela dostępną obserwację od brakujących danych.

Granica:

Słabe uszczelnienie lub przeszkoda w przewodzie ograniczają interpretację badania pneumatycznego. Wynik wymaga kontekstu klinicznego.

Schemat edukacyjny

Schemat edukacyjny • K014 • Źródła [3,4]

Prawidłowy opis: ucho prawe i lewe

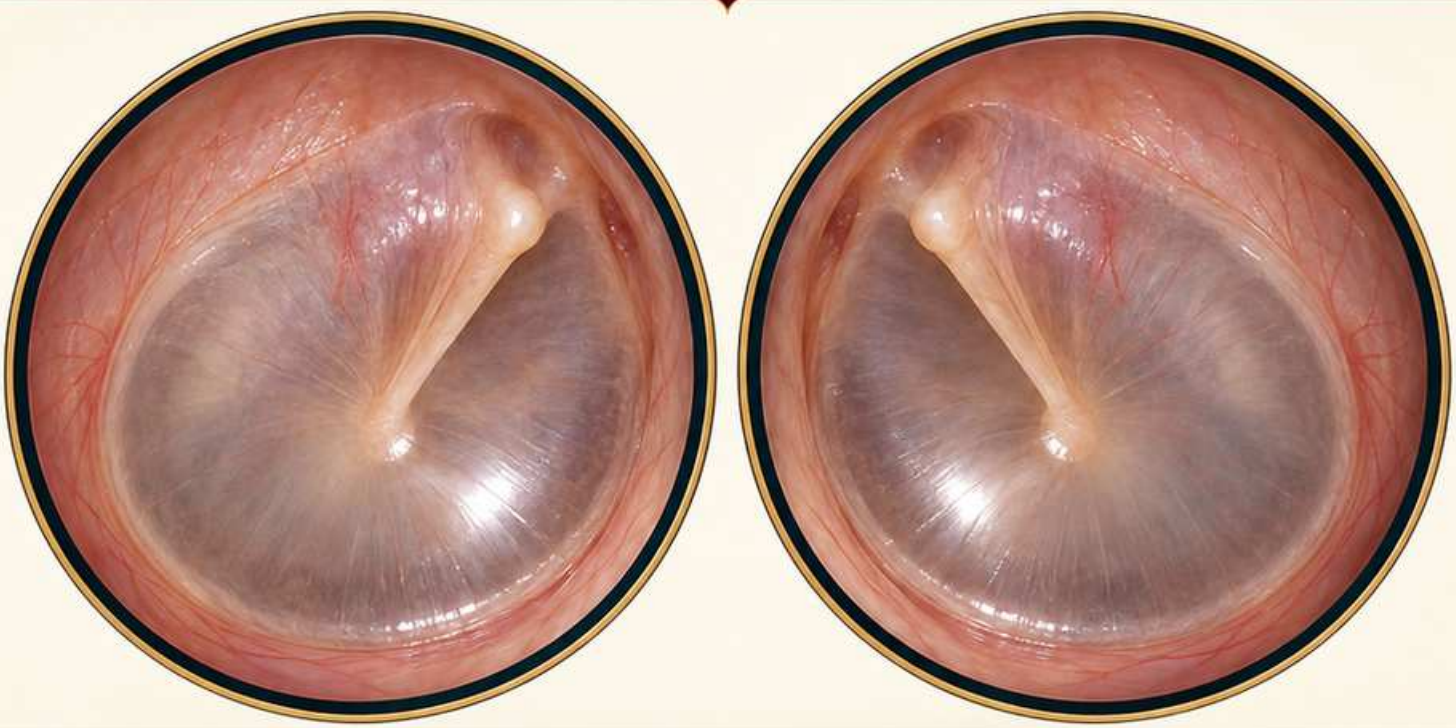

Obserwacja: Dla każdego ucha rozpocznij osobny zapis. Uwzględnij przewód, zakres widoczności, barwę, przezierność, ustawienie i ciągłość błony.

Kryterium: Używaj tej samej kolejności po obu stronach. Podobna budowa zdań ułatwia wychwycenie rzeczywistej różnicy i brakującej informacji.

Błąd: Nie kopiuj opisu prawego ucha do lewego bez osobnego badania. Nie zastępuj wszystkich cech ogólnym określeniem „uszy prawidłowe”.

Przykład: „Prawe: przewód drożny, błona szaroperłowa, częściowo przezierna, bez widocznego ubytku. Lewe: analogiczne cechy w pełnym dostępnym polu”.

Granica: Gdy ruchomości nie badano, dodaj tę informację osobno. Prawidłowy obraz nie jest równoznaczny z prawidłowym słuchem.

Schemat edukacyjny

Schemat edukacyjny • K015 • Źródła [3,4]

Lista kontrolna prawidłowego obrazu

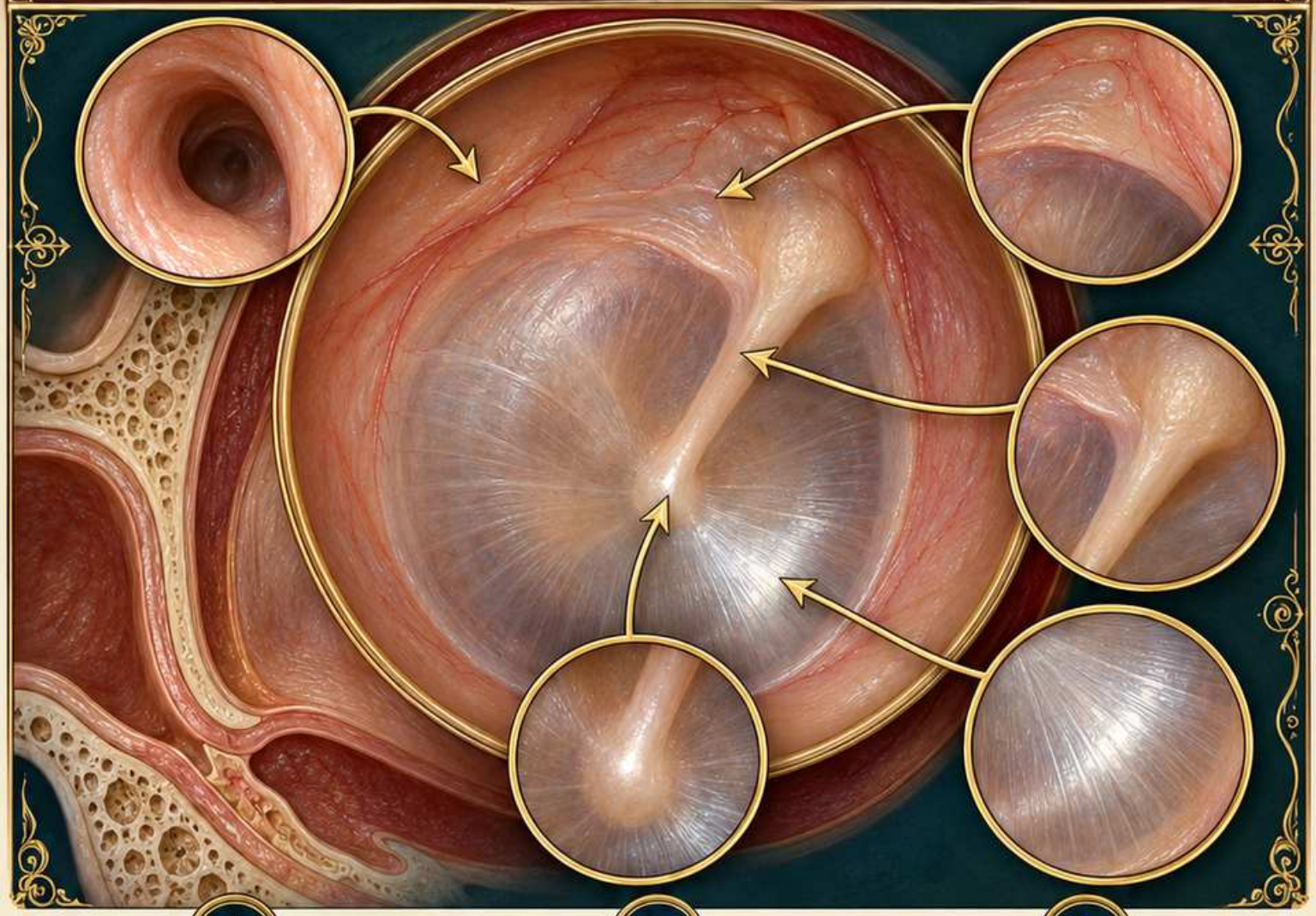

1

Obserwacja:

Sprawdź stronę, drożność przewodu i zakres widoczności błony. Dopiero potem oceń jej powierzchnię oraz rozpoznawalne punkty orientacyjne.

2

Kryterium:

Przejdź kolejno przez barwę, przezierność, ustawienie i ciągłość. Oddziel ocenę części napiętej od oglądania części wiotkiej.

3

Błąd:

Nie kończ oglądania po znalezieniu refleksu. Jeden prawidłowy element nie zastępuje systematycznego sprawdzenia pozostałych struktur.

4

Przykład:

„Strona potwierdzona; błona widoczna, młoteczek i pępek rozpoznawalne; brak widocznego ubytku. Ruchomości nie oceniano”.
Uzupełnij zapis rzeczywistymi cechami obrazu.

5

Granica:

Jeśli któregokolwiek elementu nie można sprawdzić, zaznacz „nie oceniono” i przyczynę. Lista kontrolna nie usuwa ograniczeń badania.

Schemat edukacyjny

Schemat edukacyjny • K016 • Źródła [3,4]

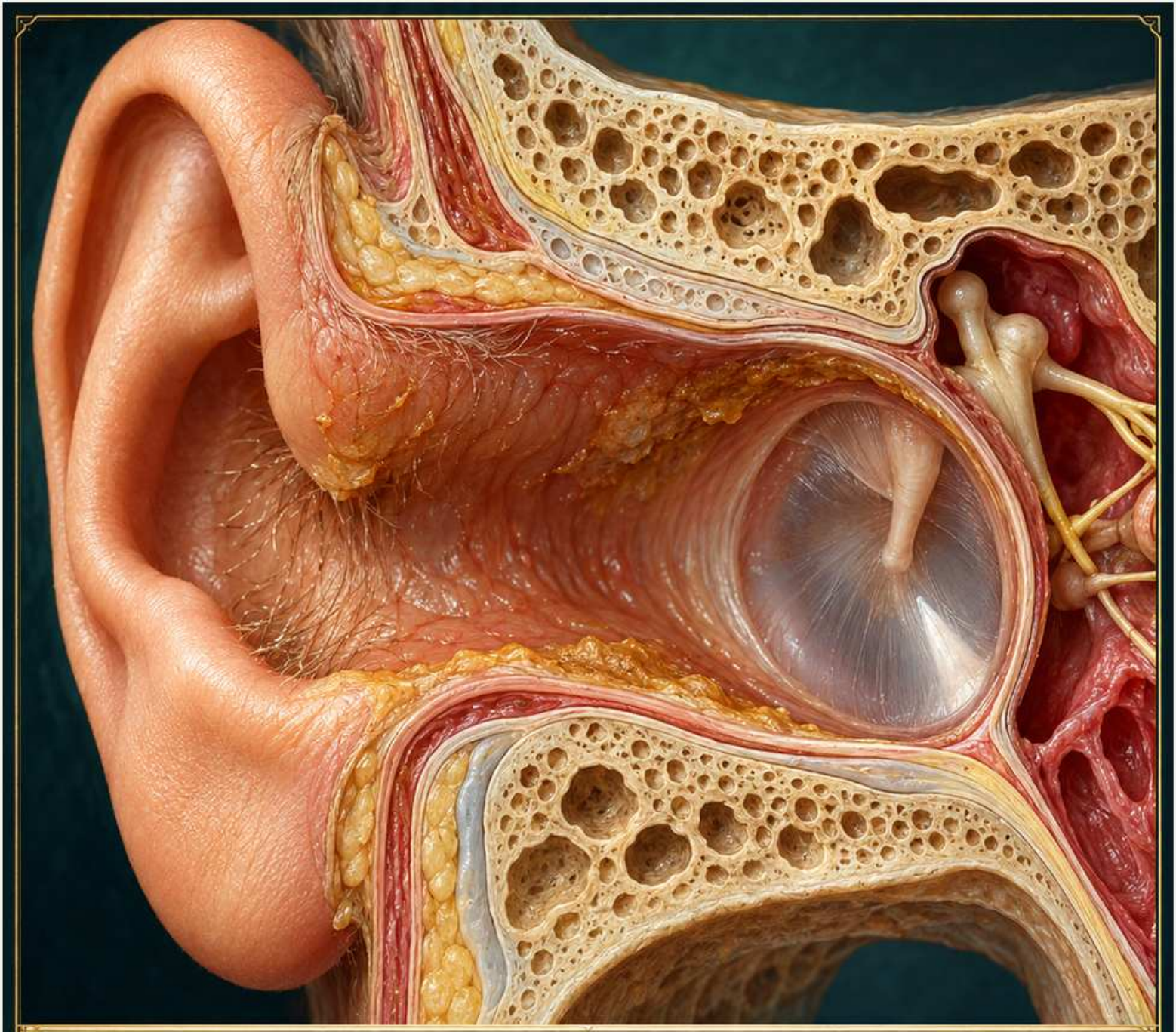

Przewód słuchowy

Zanim opiszesz błonę, obejrzyj przewód. Rozróżniaj zmianę jego ściany, materiał zalegający w świetle i przeszkodę ograniczającą widoczność. Ćwicz opis obrzęku, wydzieliny, woskowiny oraz zmian ogniskowych. Zestawiaj obraz z bólem i wywiadem. Jeżeli błona pozostaje niewidoczna, nazwij przyczynę i pozostaw jej stan nierozstrzygnięty.

Schemat edukacyjny • M02 • Źródła [6,4]

Przewód prawidłowy a obrzęknięty

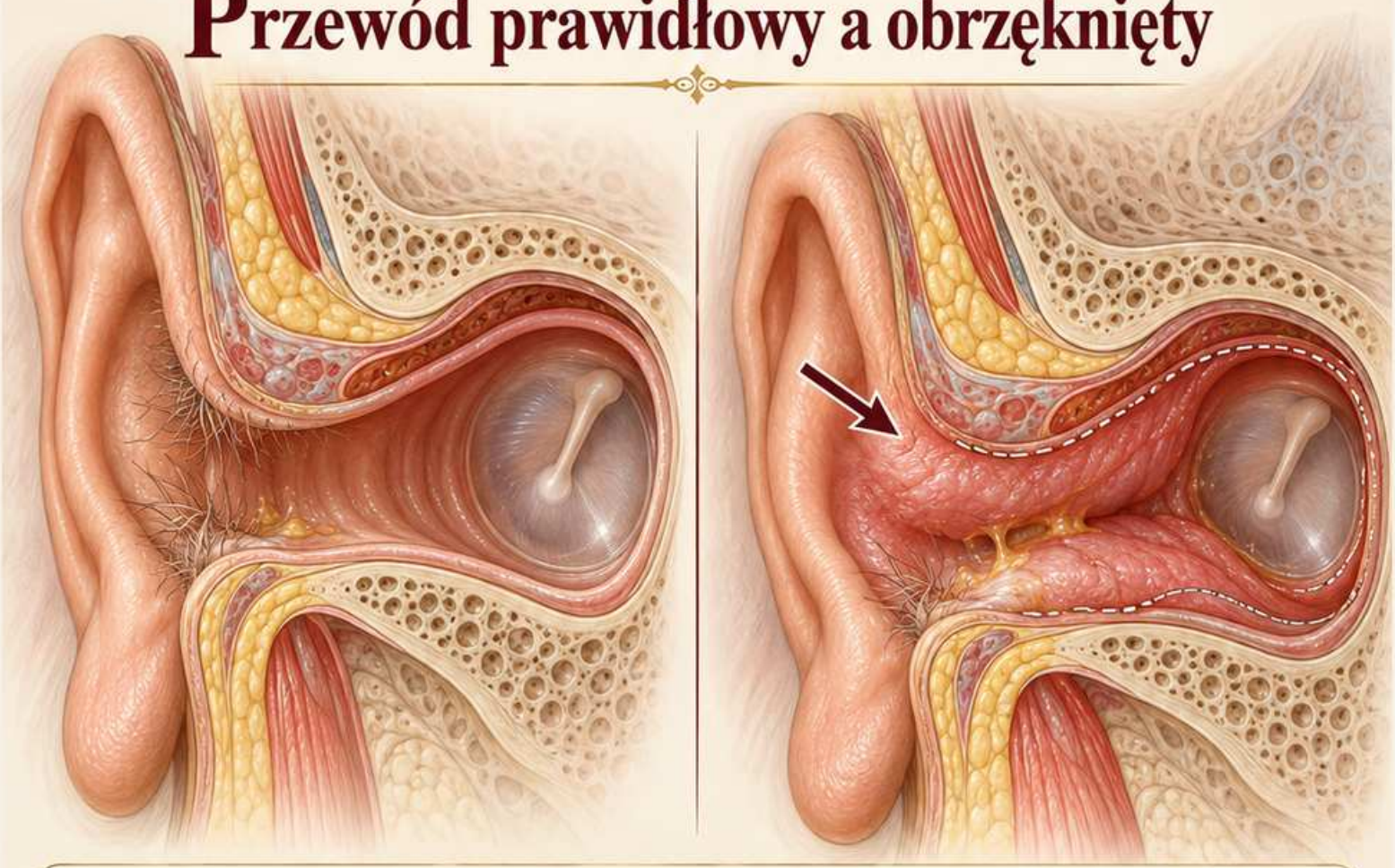

Obserwacja: W drożnym przewodzie można śledzić światło do błony. Obrzęk pogrubia ściany i zmniejsza dostępną przestrzeń, czasem zasłaniając głębszy odcinek.

Kryterium: Oceń zasięg zwężenia, zaczerwienienie, wydzielinę i widoczność błony. Bolesność przy poruszaniu małżowiną wspiera ocenę zapalenia ucha zewnętrznego.

Błąd: Nie uznawaj wąskiego kadru automatycznie za obrzęk. Naturalna krzywizna oraz ustawienie otoskopu również zmniejszają widoczne światło.

Przykład: „Rozlany obrzęk ścian prawego przewodu; światło zwężone, błona widoczna jedynie fragmentarycznie. Obecna niewielka ilość wydzieliny”.

Granica: Samo zwężenie nie określa przyczyny. Obrzęk wymaga powiązania z objawami i badaniem, bez forsowania instrumentu.

Schemat edukacyjny

Schemat edukacyjny • K017 • Źródła [6,4]

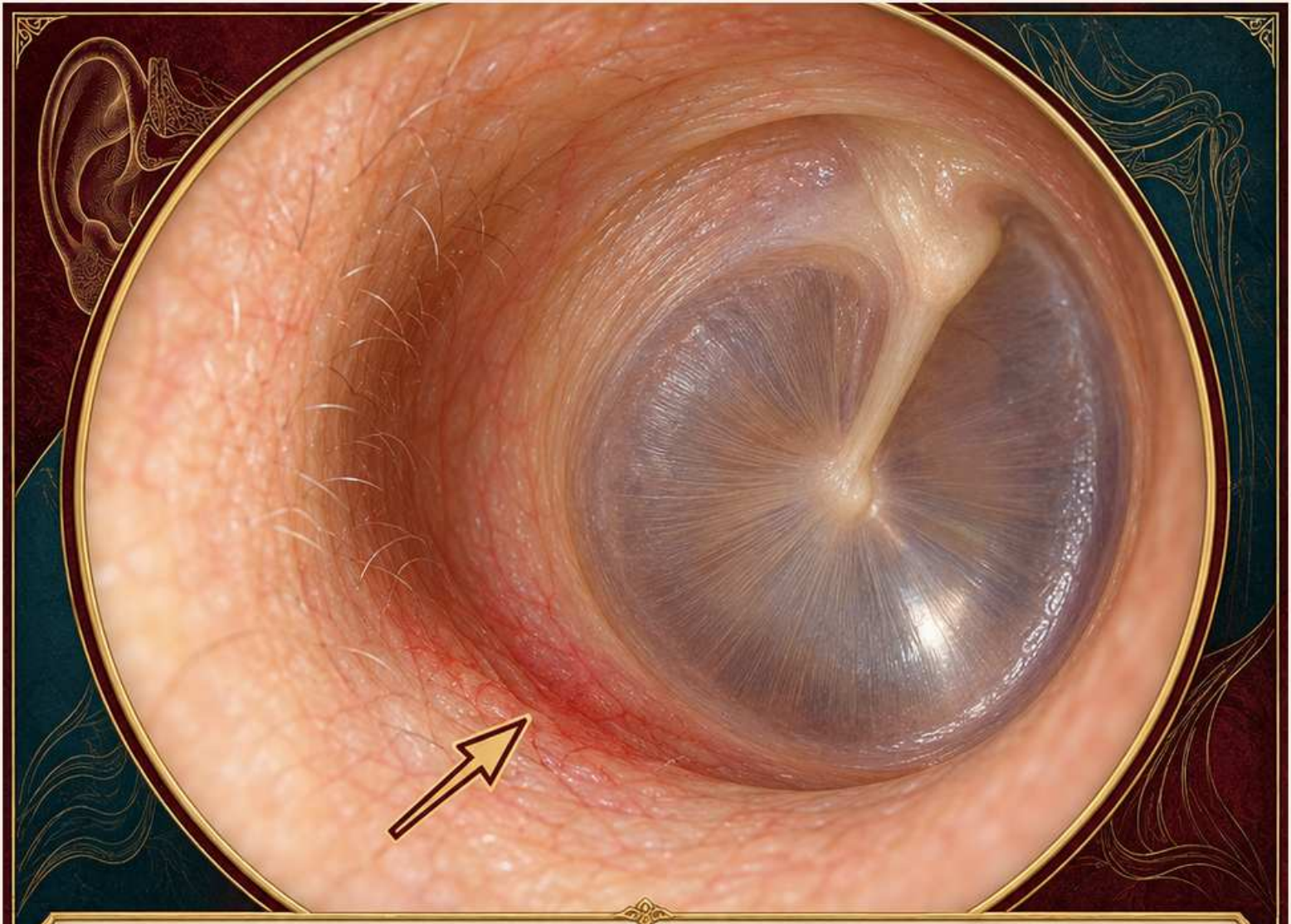

Przekrwienie: cecha nieswoista

Obserwacja:

Zaczerwienienie skóry przewodu może towarzyszyć zapaleniu, podrażnieniu lub urazowi. Jest cechą wyglądu, a nie nazwą przyczyny.

Kryterium:

Opisz rozmieszczenie zaczerwienienia oraz współistniejący obrzęk, złogi i wydzielinę, Zestaw obraz ze świądem, bólem i niedawnym drażnieniem skóry.

Błąd:

Nie rozpoznawaj zakażenia bakteryjnego na podstawie czerwonej barwy.
Nie traktuj śladu po manipulacji jako pewnego dowodu samoistnej choroby.

Przykład:

„Ograniczone zaczerwienienie dolnej ściany przewodu, bez widocznego zwężenia i bez wydzieliny; pozostała skóra w dostępnym polu bez zmian".

Granica:

Intensywność koloru zależy od światła. Przy nasilonych objawach pozornie niewielka zmiana nie kończy oceny klinicznej.

Schemat edukacyjny

Schemat edukacyjny • K018 • Źródła [6,4]

Obrzęk rozlany i ogniskowy

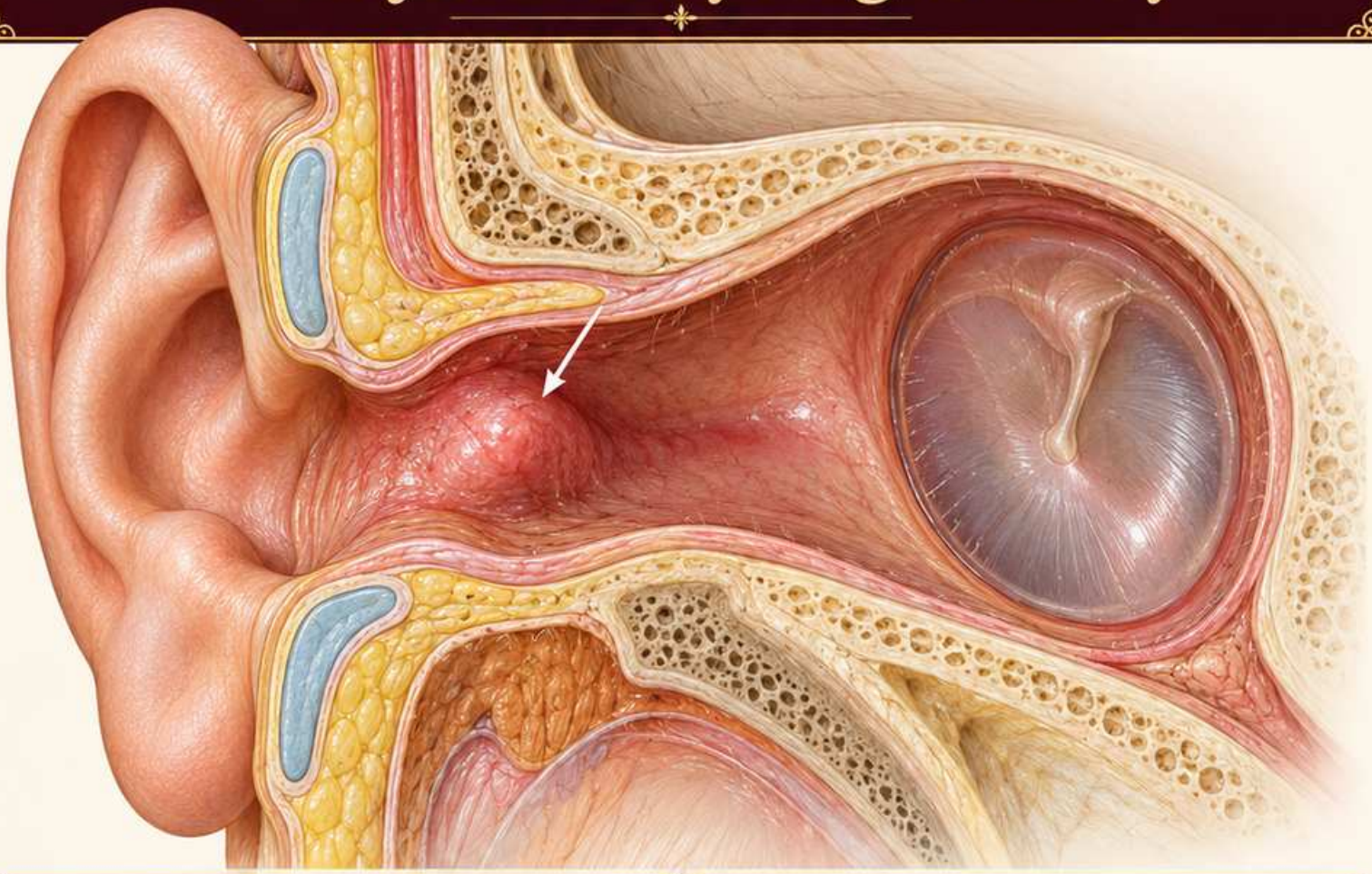

Obserwacja:

Obrzęk rozlany obejmuje dłuższy odcinek lub kilka ścian. Zmiana ogniskowa tworzy miejscową wyniosłość, pozostawiając część obwodu mniej zajętą.

Kryterium:

Podaj ścianę, zasięg i wpływ na światło. Ogniskowa bolesna zmiana w bocznej części przewodu może odpowiadać zapaleniu mieszka włosowego.

Błąd:

Nie nazywaj każdej wyniosłości czyrakiem. Rozróżnienie wymaga wywiadu i badania; podobny zarys może mieć inna zmiana skóry.

Przykład:

„Przy wejściu ogniskowe uwypuklenie tylnej ściany, z miejscowym zaczerwienieniem; dalszy widoczny odcinek bez rozlanego obrzęku”.

Granica:

Z nieruchomego obrazu nie ocenisz spoistości ani bolesności zmiany. Nie przypisuj jej tych cech bez badania.

Schemat edukacyjny

Schemat edukacyjny • K019 • Źródła [6,4]

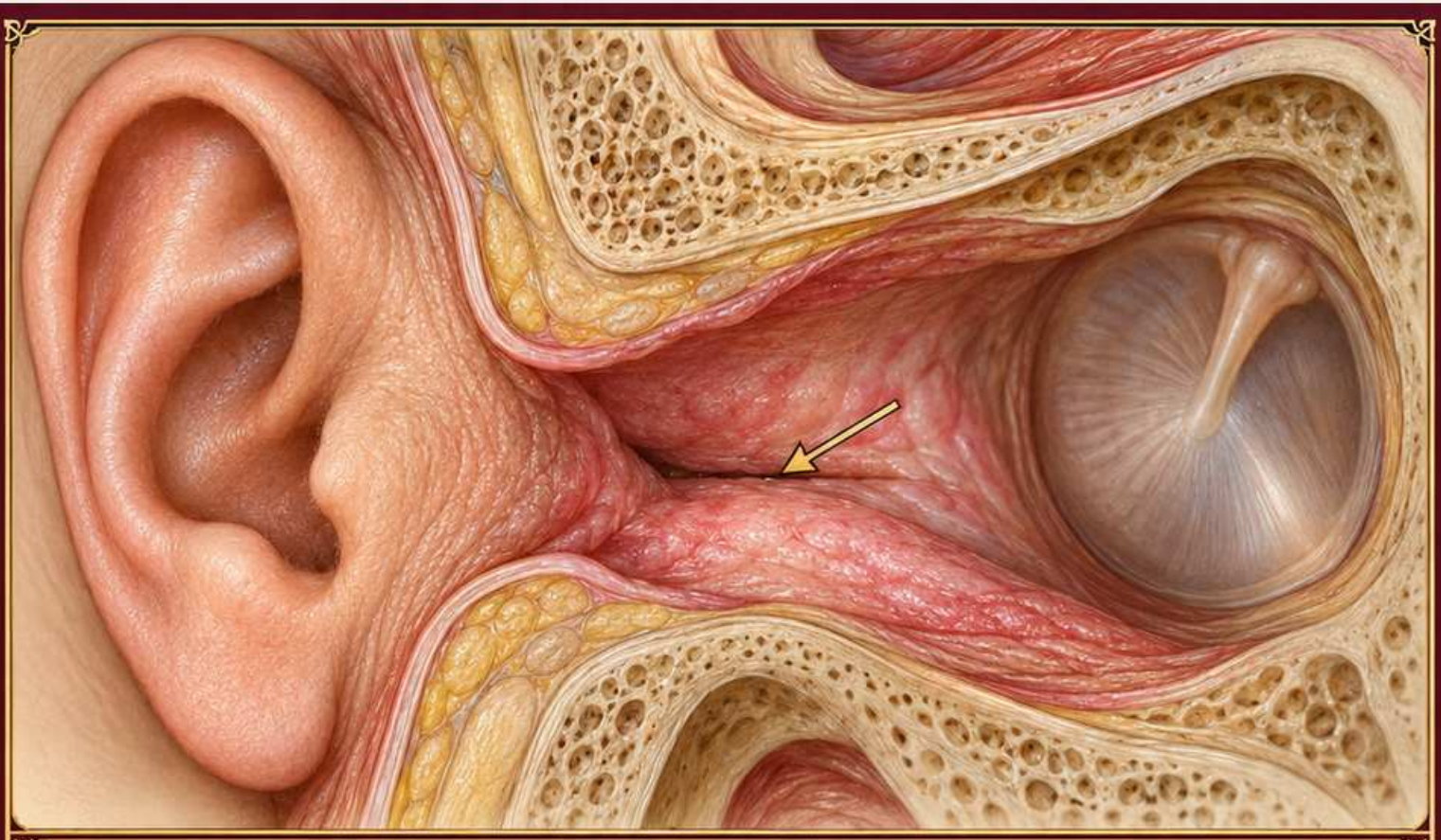

Zwężenie światła przewodu

Obserwacja: Zwężenie opisuje mniejszą dostępną przestrzeń. Przyczyną może być obrzęk ściany, wyniosłość kostna albo materiał wypełniający światło.

Kryterium: Ustal, co zmniejsza drożność i czy widoczna jest błona. Zamiast pozornego pomiaru podaj praktyczny skutek: częściowe lub całkowite przesłonięcie.

Błąd: Nie wpisuj procentu zwężenia z przypadkowego zdjęcia bez skali. Nie zakładaj, że każdy wąski przewód ma tę samą przyczynę.

Przykład: „Światło znacznie ograniczone przez obrzęk ścian; brak możliwości oceny błony bębenkowej w uzyskanym polu”.

Granica: Niewidocznej przestrzeni za przeszkodą nie oceniaj jako pustej ani wypełnionej płynem. Dalsze postępowanie zależy od badania.

Schemat edukacyjny

Schemat edukacyjny • K020 • Źródła [6,4]

Woskowina częściowo zasłaniająca

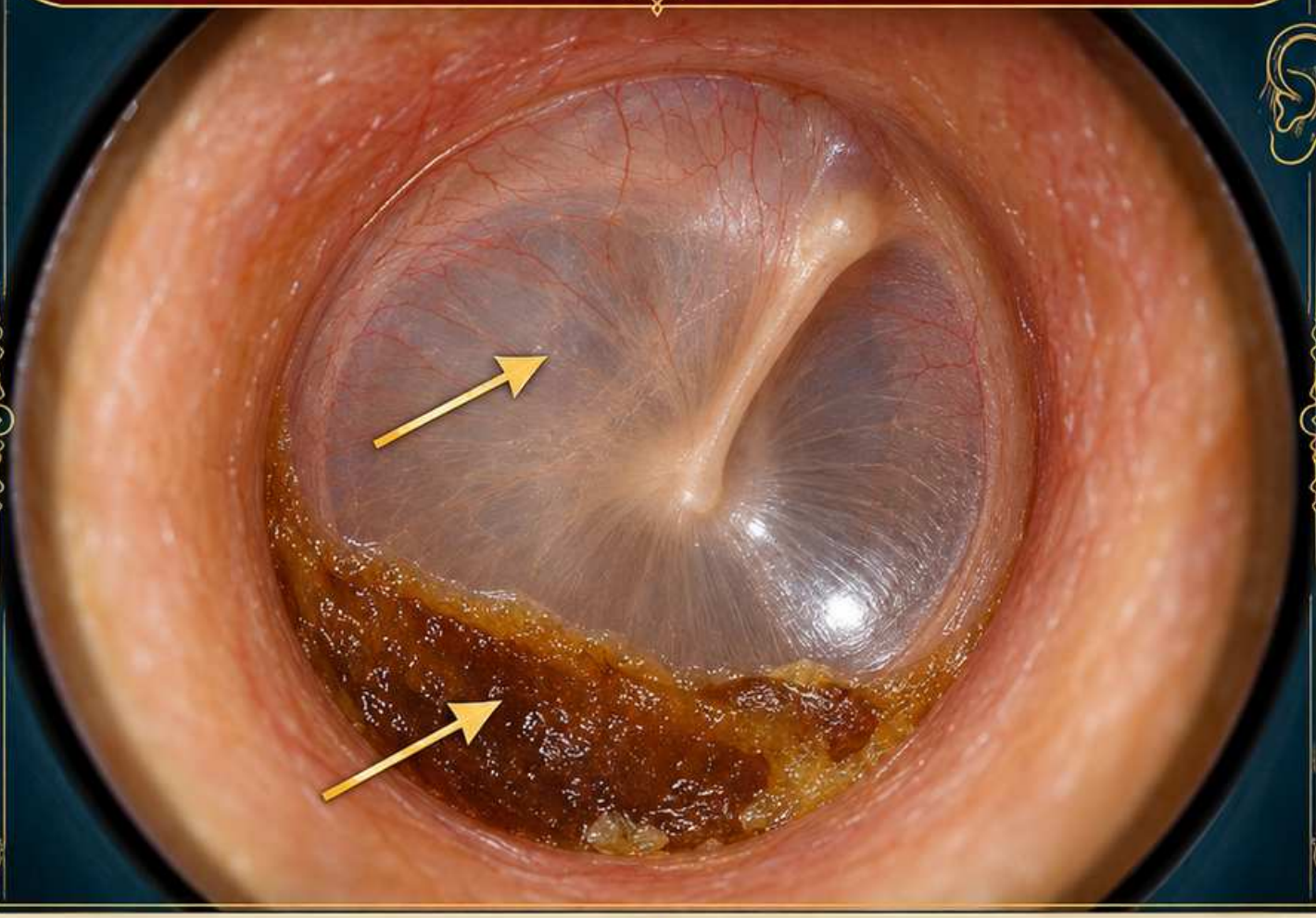

Obserwacja:

Woskowina może mieć różną barwę i konsystencję. Niewielka ilość jest fizjologiczna; znaczenie ma wpływ na objawy i widoczność.

Kryterium:

Zapisz lokalizację złogu i zasłaniany obszar. Jeśli część błony pozostaje widoczna, opisuj wyłącznie ten fragment.

Błąd:

Nie utożsamiaj każdej obecności woskowiny z czopem wymagającym usunięcia. Nie uznawaj niewidocznego fragmentu błony za prawidłowy.

Przykład:

„Brunatna woskowina przy dolnej ścianie częściowo przesłania obwód błony. Widoczna część szaroperłowa, bez dostrzegalnego ubytku”.

Granica:

Ilustracja nie pozwala ocenić twardości ani bezpiecznie dobrać sposobu oczyszczania. Nie podejmuj manipulacji na podstawie samego podobieństwa obrazu.

Schemat edukacyjny

Schemat edukacyjny • K021 • Źródła [7]

Czop woskowinowy: granice oceny

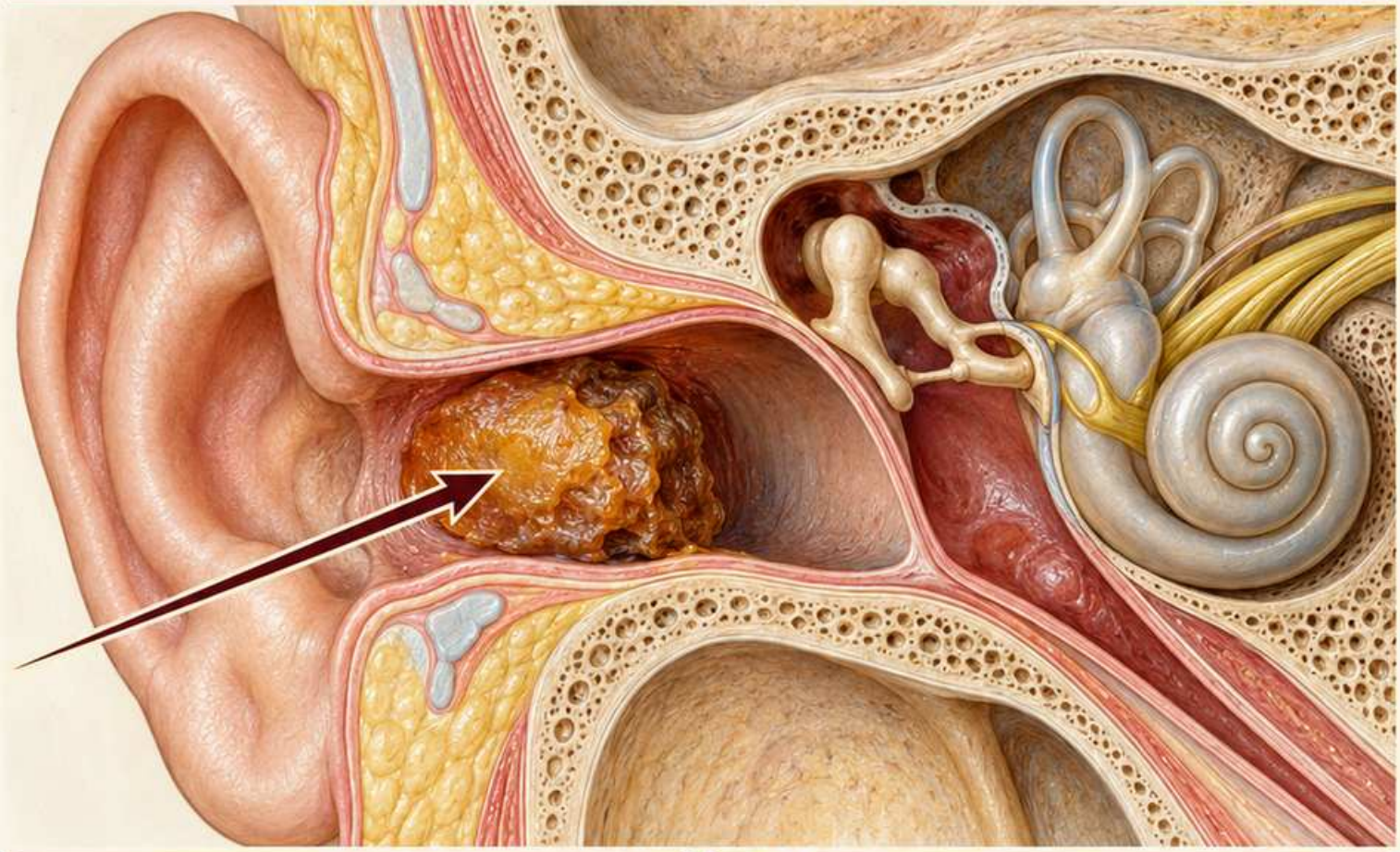

Obserwacja:

Materiał woskowinowy może zamknąć pole widzenia błony. Wówczas obserwacją jest przeszkoda w przewodzie, nie stan ucha środkowego.

Kryterium:

Podaj stronę, charakter materiału i brak widoczności błony. Uwzględnij uczucie zatkania lub pogorszenie słuchu, jeśli pacjent je zgłasza.

Błąd:

Nie pisz „błona prawidłowa za czopem". Nie zakładaj, że wszystkie dolegliwości wynikają z woskowiny, zanim ocenisz pełny kontekst.

Przykład:

„Lewy przewód wypełniony zwartym materiałem woskowinowym; błona bębenkowa niewidoczna. Pacjent zgłasza zatkanie ucha od kilku dni".

Granica:

Bez oceny błony i wywiadu nie można dobierać bezpiecznie sposobu usuwania. Atlas nie przedstawia instrukcji płukania ani instrumentacji.

Wydzielina surowicza i ropna

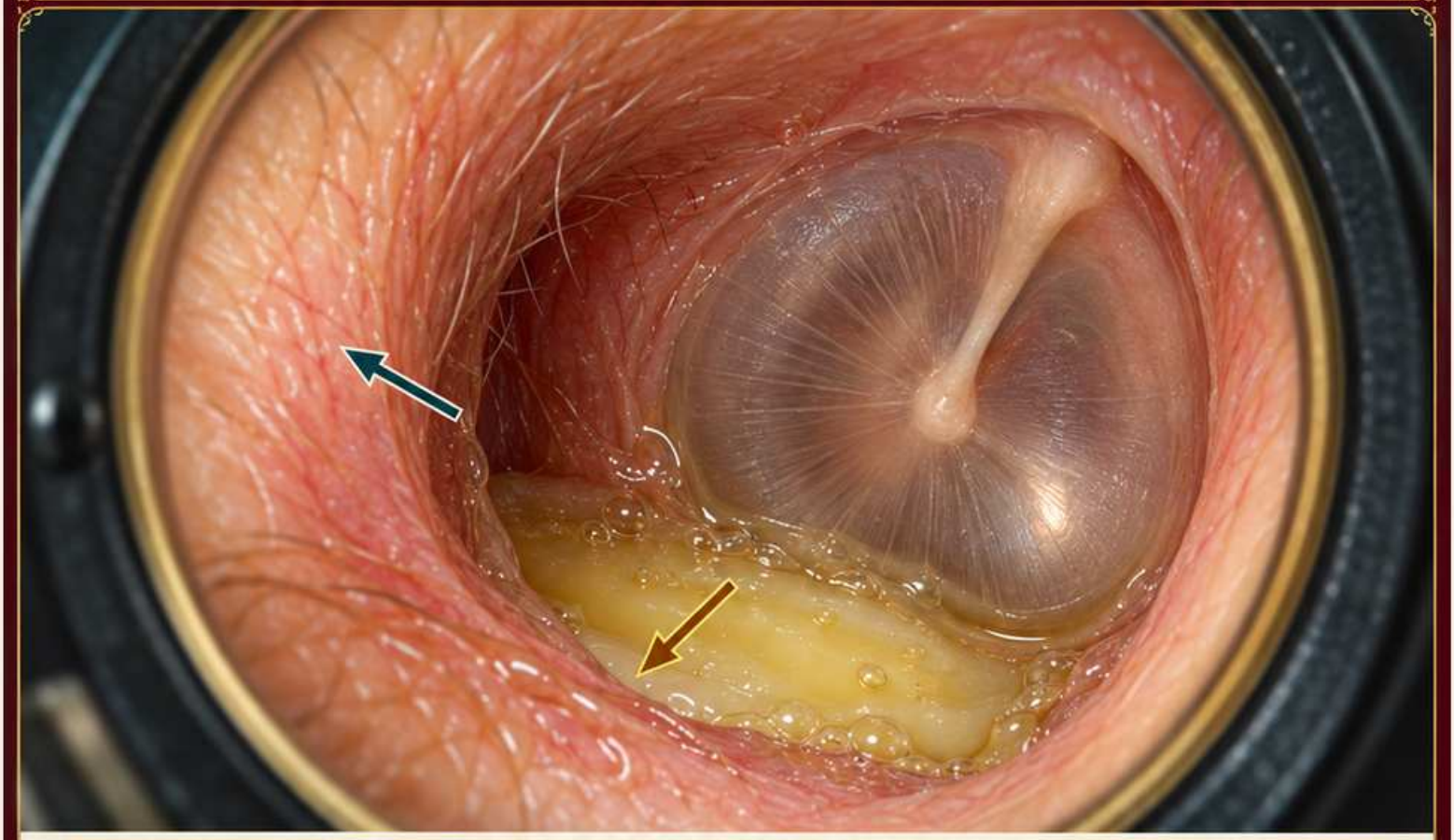

Obserwacja: Opisuj wydzielinę jako przejrzystą lub mętną, wodnistą albo gęstą. Ropny wygląd zwykle oznacza nieprzezroczysty, żółtawy lub białawy materiał.

Kryterium: Zaznacz ilość, lokalizację i wpływ na widoczność. Sprawdź, czy można ocenić skórę przewodu oraz ciągłość błony.

Błąd: Nie ustalaj pochodzenia wycieku wyłącznie po kolorze. Wydzielina w przewodzie może wiązać się z chorobą przewodu lub ucha środkowego.

Przykład: „Gęsta, żółtawa wydzielina w dolnym odcinku przewodu; błona przesłonięta, źródło wycieku nierozstrzygnięte”.

Granica: Przejrzysty wyciek po urazie głowy wymaga pilnej oceny. Nie potwierdzaj ani nie wykluczaj jego pochodzenia na podstawie ilustracji.

Schemat edukacyjny

Schemat edukacyjny • K023 • Źródła [6,8]

Złogi i strzępki: podejrzenie grzybicy



Obserwacja: Złogi o puszystym lub nitkowatym wyglądzie, czasem z ciemnymi punktami, mogą nasuwać podejrzenie grzybiczego zapalenia przewodu.

Kryterium: Opisz wygląd materiału oraz towarzyszący świąd, obrzęk i wydzielinę. Oceniaj również zakres widoczności błony, a nie tylko charakterystyczny złóg.

Błąd: Nie identyfikuj gatunku grzyba na podstawie koloru. Włókna materiału obcego, zaschnięta wydzielina i inne złogi mogą utrudniać interpretację.

Przykład: „Białawe, nitkowate złogi na ścianie przewodu z pojedynczymi ciemnymi punktami; obraz nasuwa podejrzenie grzybicy, wymaga oceny klinicznej".

Granica: Obraz nie zastępuje badania i ewentualnej diagnostyki materiału. Nie przedstawiaj podejrzenia jako potwierdzonego rozpoznania.

Schemat edukacyjny

Schemat edukacyjny • K024 • Źródła [6,4]

Zmiana ogniskowa w przewodzie

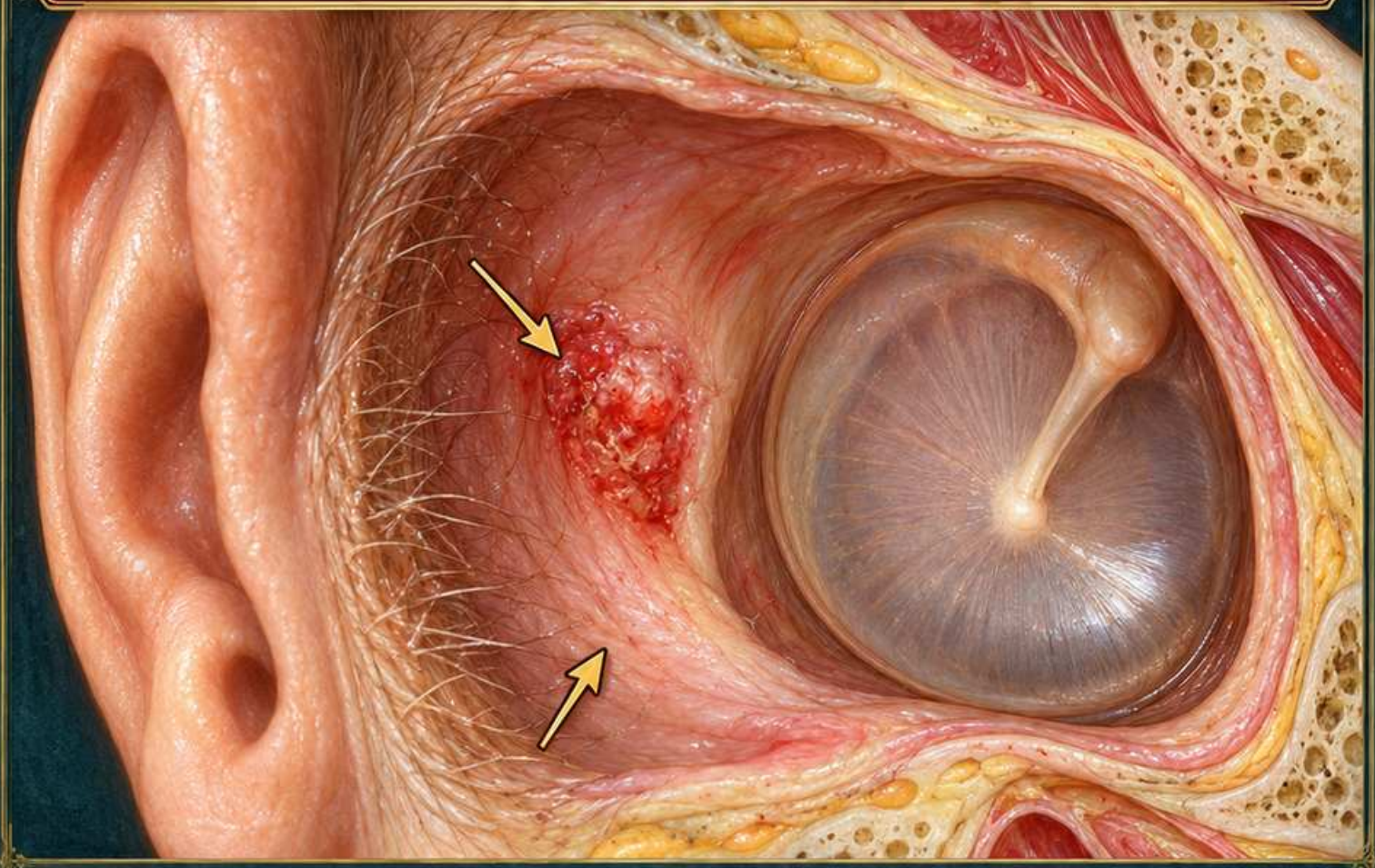

Obserwacja:

Dla pojedynczej zmiany określ ścianę przewodu, położenie względem wejścia i wygląd powierzchni. Oddziel wyniosłość od zalegającego materiału.

Kryterium:

Opisz granice, barwę, owrzodzenie lub widoczne krwawienie. Zanotuj, czy zmiana ogranicza światło i czy błona pozostaje dostępna ocenie.

Błąd:

Nie nazywaj utrwalonej zmiany „zwykłą krostą” bez badania. Nie wnioskuj o łagodności tylko dlatego, że powierzchnia jest gładka.

Przykład:

„Ogniskowa czerwonawa wyniosłość tylnej ściany, o nieregularnej powierzchni; częściowo ogranicza widoczność głębszego przewodu”.

Granica:

Zmiana utrzymująca się, krwawiąca lub związana z uporczywym bólem wymaga oceny specjalistycznej. Sam wygląd nie określa jej charakteru.

Schemat edukacyjny

Schemat edukacyjny • K025 • Źródła [6,4]

Ciało obce: opis lokalizacji

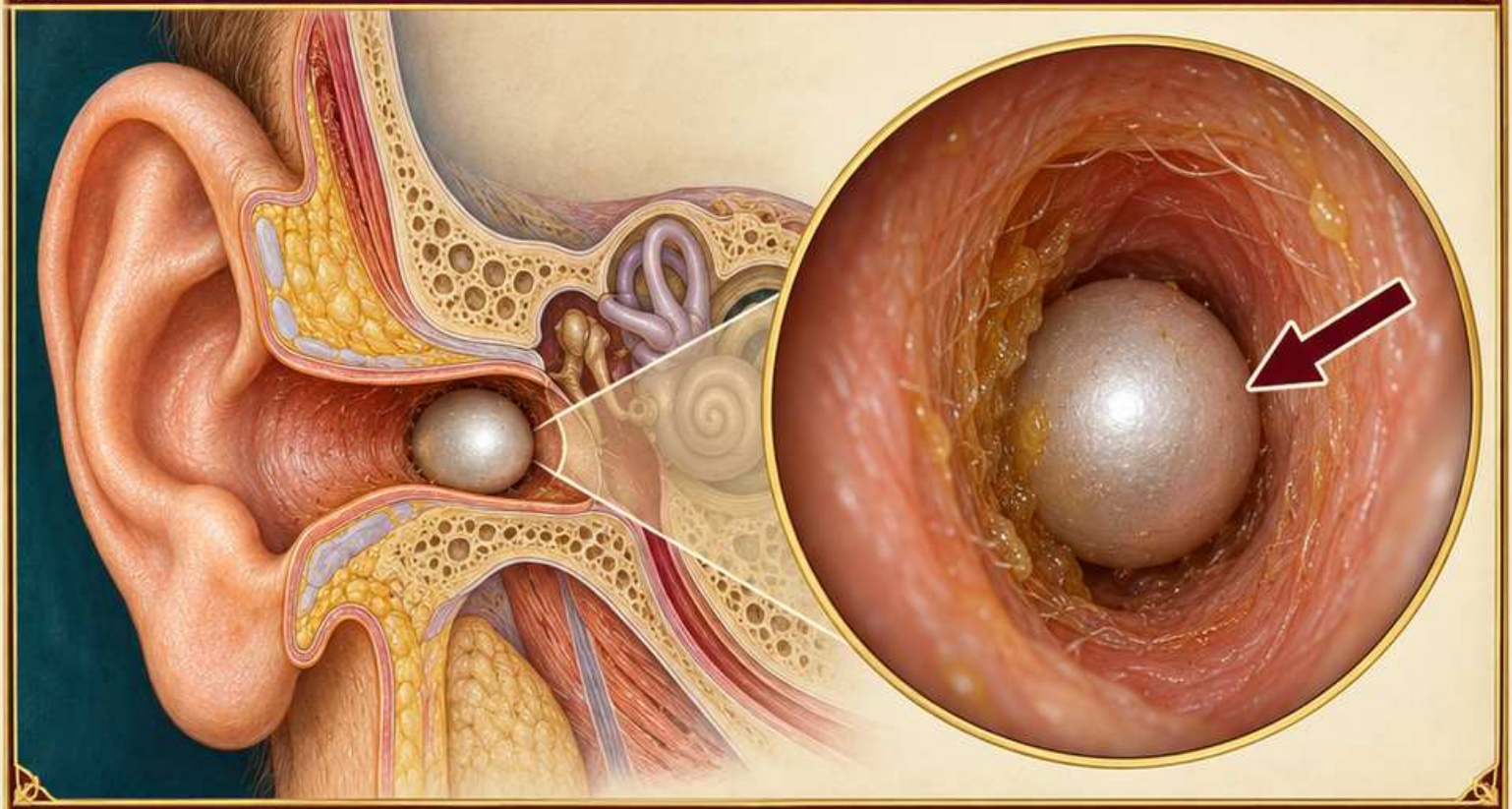

Obserwacja: Rozpoznaj materiał odmienny od skóry i woskowiny. Określ jego położenie: przy wejściu, w głębszym odcinku lub bezpośrednio przy błonie.

Kryterium: Opisz kształt, powierzchnię i stopień przesłonięcia. Jeżeli błona nie jest widoczna, nie oceniaj odległości przedmiotu od jej powierzchni.

Błąd: Nie zakładaj, że gładki przedmiot jest łatwy do usunięcia. Próby chwytania mogą przemieścić go głębiej i uszkodzić przewód.

Przykład: „Okrągły, gładki przedmiot w prawym przewodzie; zajmuje większość światła. Błona niewidoczna, kontakt z nią niemożliwy do oceny”.

Granica: Podejrzenie baterii guzikowej wymaga natychmiastowej pomocy medycznej. Nie czekaj na wystąpienie bólu i nie płucz ucha.

Schemat edukacyjny

Schemat edukacyjny • K026 • Źródła [7,9]

Wyrośla kostne: obraz porównawczy

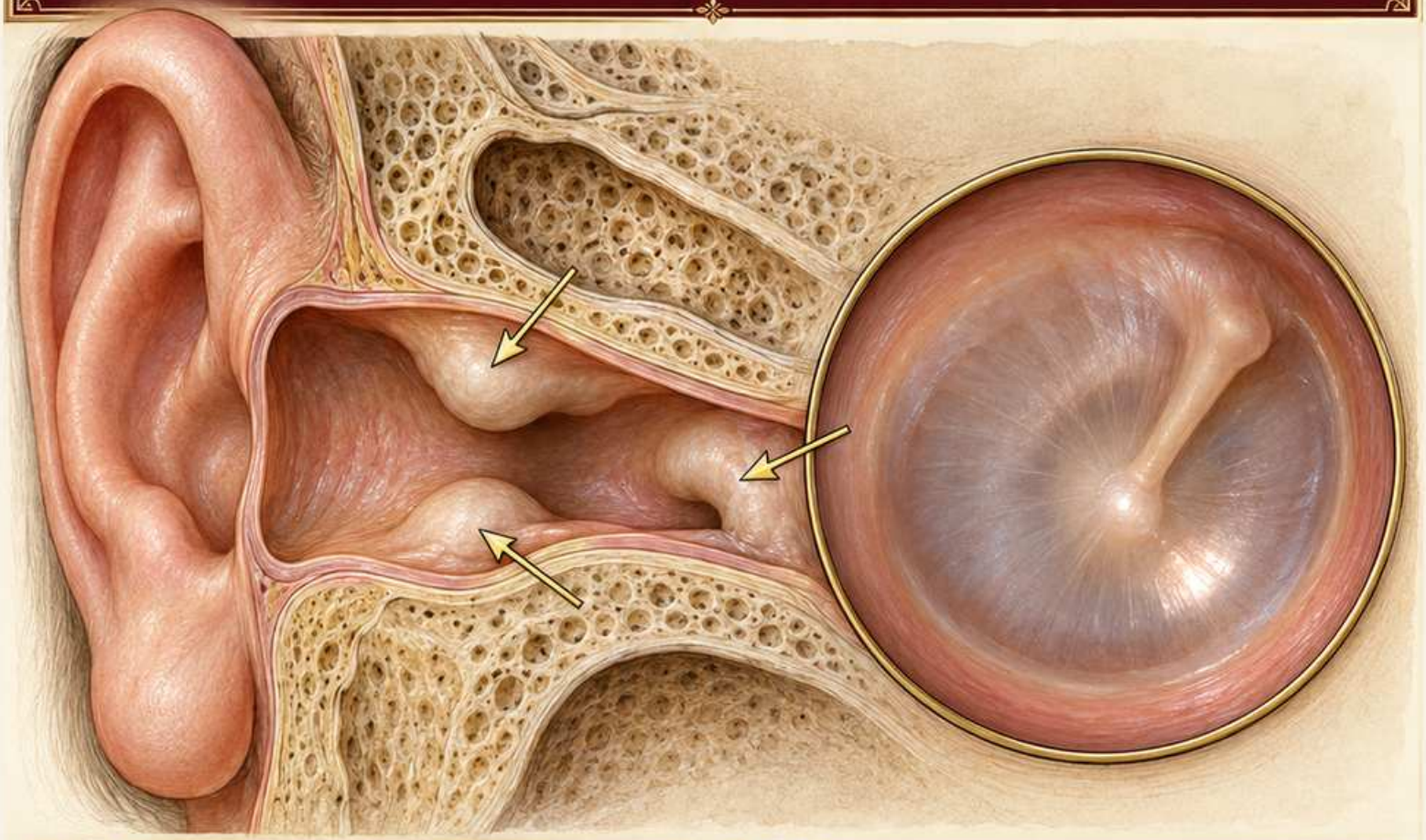

Obserwacja:

Wyrośla kostne mogą tworzyć gładkie uwypuklenia ścian kostnego odcinka przewodu. Niekiedy zwężają światło i sprzyjają zaleganiu woskowiny.

Kryterium:

Opisz liczbę, rozmieszczenie i wpływ na widoczność. Mnogie, szerokopodstawne zmiany, często obustronne, są typowym obrazem egzostoz.

Błąd:

Nie utożsamiaj każdej wyniosłości z obrzękiem. Sam obraz nie potwierdza też kostniaka ani nie rozstrzyga budowy zmiany.

Przykład:

„W głębszym odcinku widoczne gładkie wyniosłości kilku ścian; światło zwężone, obwód błony częściowo przesłonięty”.

Granica:

Wywiad dotyczący kontaktu z zimną wodą może wspierać ocenę egzostoz. Znaczenie kliniczne zależy od objawów i stopnia niedrożności.

Schemat edukacyjny

Schemat edukacyjny • K027 • Źródła [10,11,12]

Otarcie i krwawienie

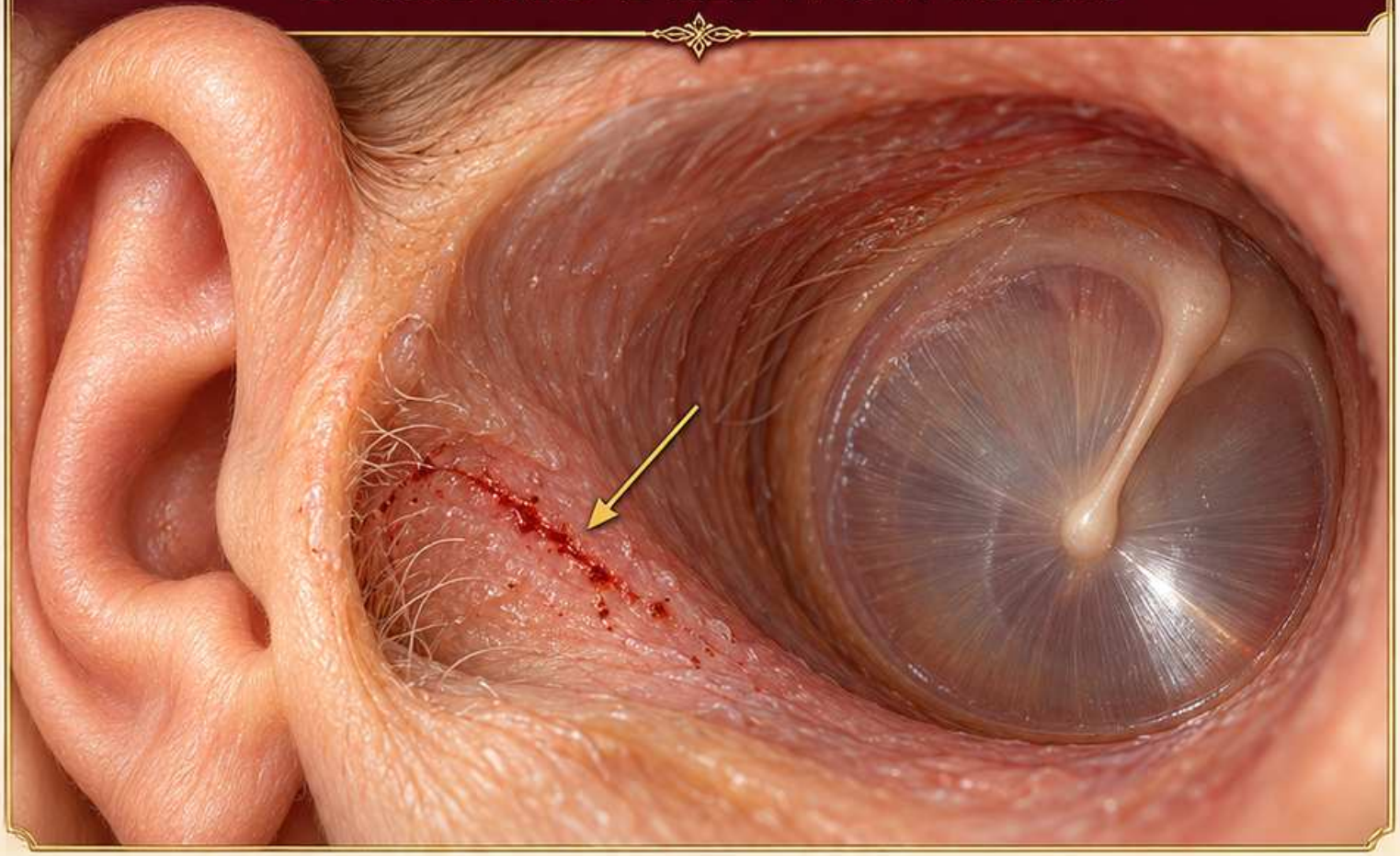

Obserwacja: Otarcie może wyglądać jak powierzchowna linijna przerwa skóry z niewielką ilością świeżej lub zaschniętej krwi. Ustal dokładną lokalizację.

Kryterium: Zapisz rozległość, aktywność krwawienia i możliwość obejrzenia błony. Zapytaj o uraz, czyszczenie ucha lub niedawną instrumentację.

Błąd: Nie zakładaj, że krew pochodzi z błony. Widoczna ranka przewodu nie wyklucza jednoczesnego uszkodzenia położonego głębiej.

Przykład: „Linijne otarcie dolnej ściany przy wejściu, śladowa zaschnięta krew; błona widoczna fragmentarycznie, pełna ocena ciągłości niemożliwa”.

Granica: Krwawienie po urazie głowy, nagłe pogorszenie słuchu lub silne zawroty głowy wymagają pilnej oceny klinicznej.

Schemat edukacyjny

Schemat edukacyjny • K028 • Źródła [6,8]

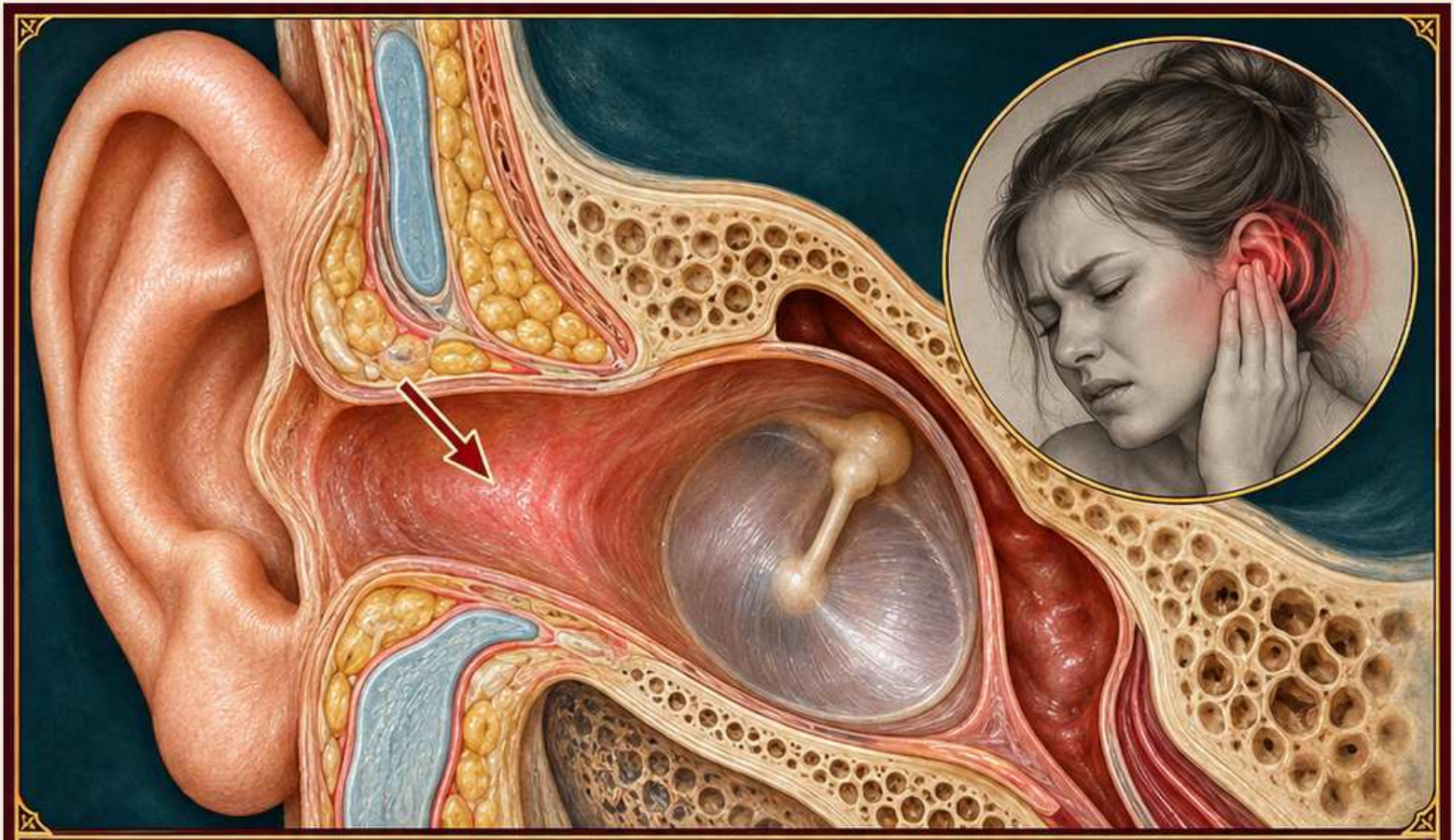

Bolesność a obraz przewodu

Obserwacja: Ból i wygląd przewodu nie zawsze pozostają proporcjonalne. Znaczne dolegliwości mogą występować przy pozornie niewielkich zmianach powierzchni.

Kryterium: Uwzględnij ból przy ucisku skrawka lub poruszaniu małżowiną oraz obrzęk i wydzielinę. Oceniaj objawy razem, nie pojedynczo.

Błąd: Nie uspokajaj wyłącznie na podstawie małej zmiany. U osoby z cukrzycą lub osłabioną odpornością uporczywy silny ból wymaga szczególnej uwagi.

Przykład: „Niewielkie zaczerwienienie przewodu, silny ból zgłaszany także w nocy; rozbieżność między objawami a obrazem wymaga dalszej oceny”.

Granica: Prawidłowy przewód nie wyklucza bólu rzutowanego z innych okolic. Pilność ustala się na podstawie pełnego badania.

Schemat edukacyjny

Schemat edukacyjny • K029 • Źródła [6,4]

Opis przewodu przy niewidocznej błonie

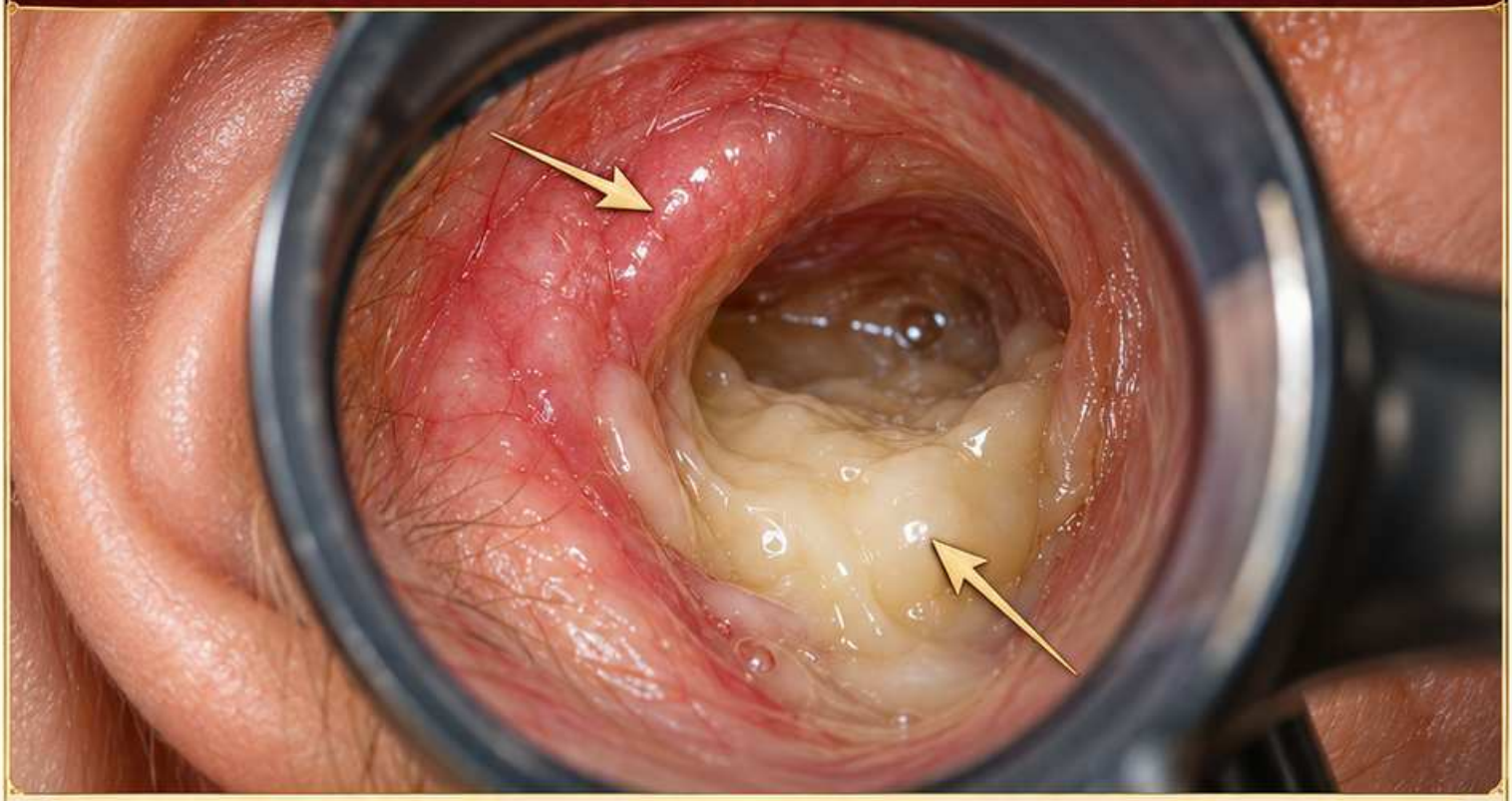

Obserwacja:

Jeśli nie widzisz błony, opisz dostępny przewód i konkretną przyczynę ograniczenia: obrzęk, woskowinę, wydzielinę albo ciało obce.

Kryterium:

Oddziel wynik dodatni od braku danych. Zapisz stronę, widoczne cechy ścian i materiału oraz niemożność oceny błony.

Błąd:

Nie zastępuj brakującej obserwacji domysłem „ucho środkowe bez zmian". Nie rozpoznawaj perforacji wyłącznie dlatego, że z ucha wypływa wydzielina.

Przykład:

„Lewy przewód obrzęknięty, z gęstą wydzieliną. Błona bębenkowa niewidoczna; jej ciągłości, ustawienia i cech ucha środkowego nie można ocenić".

Granica:

Taki zapis jest kompletnym opisem ograniczonego badania. Potrzebę dalszej oceny ustala się w kontekście objawów.

Schemat edukacyjny

Schemat edukacyjny • K030 • Źródła [6,4]

Błona bębenkowa

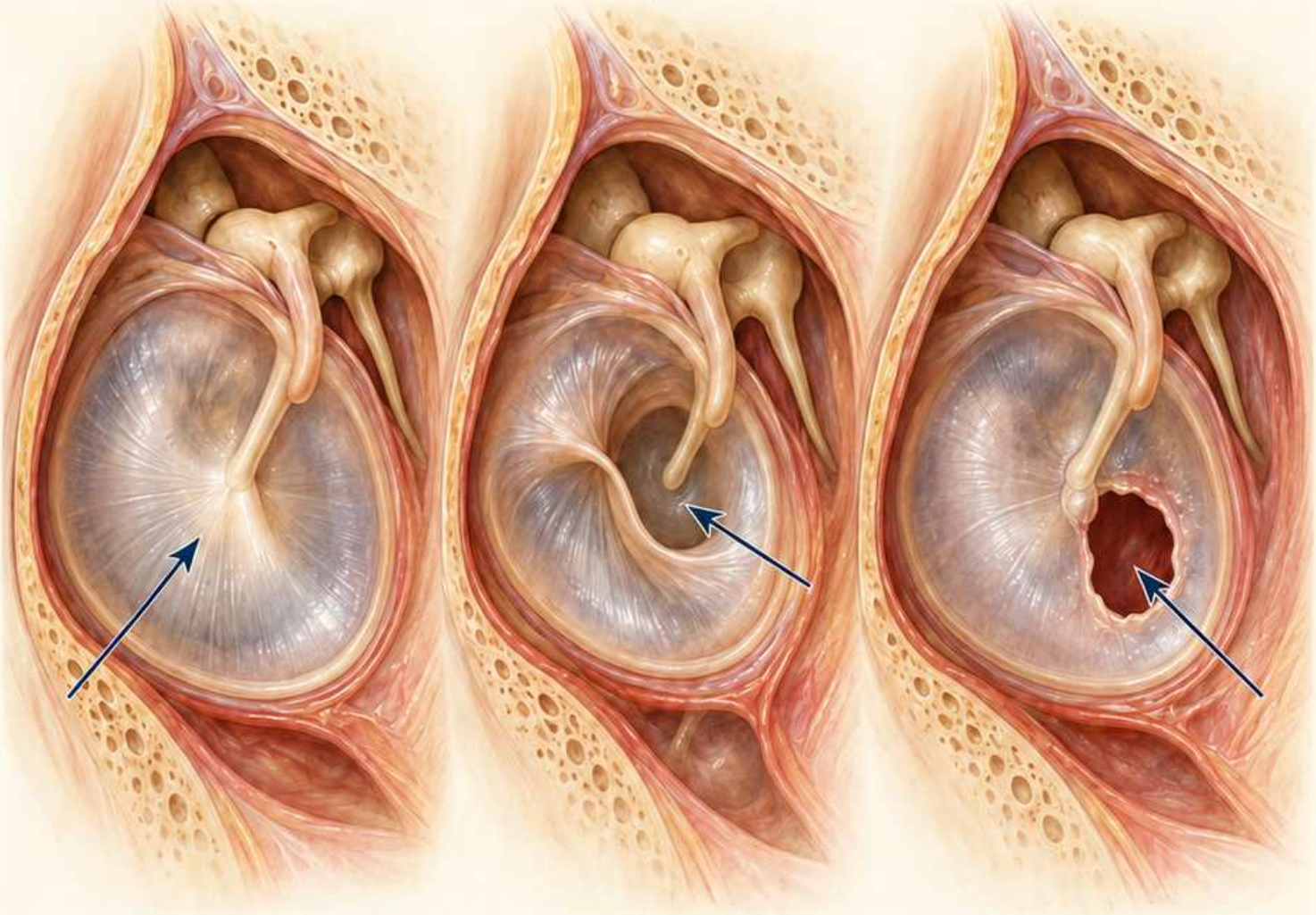

Położenie, ciągłość i powierzchnia tworzą wspólny obraz. Porównuj retrakcję, uwypuklenie, blizny oraz ubytki, zanim sformułujesz hipotezę.

W każdej zmianie wskaż lokalizację, zachowane punkty orientacyjne i zakres widoczności. Ciemny obszar może wymagać dokładniejszego obejrzenia; nie nazywaj go automatycznie perforacją.

Schemat edukacyjny • M03 • Źródła [1, 4]

Błona prawidłowa a wciągnięta

Porównaj ustawienie, nie tylko barwę

Obraz prawidłowy

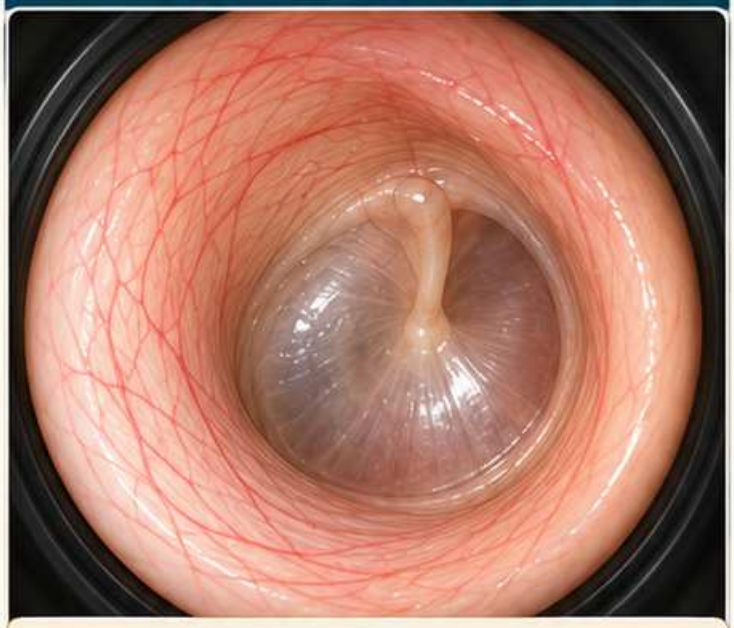

Bez głębokiej kieszonki.

Retrakcja

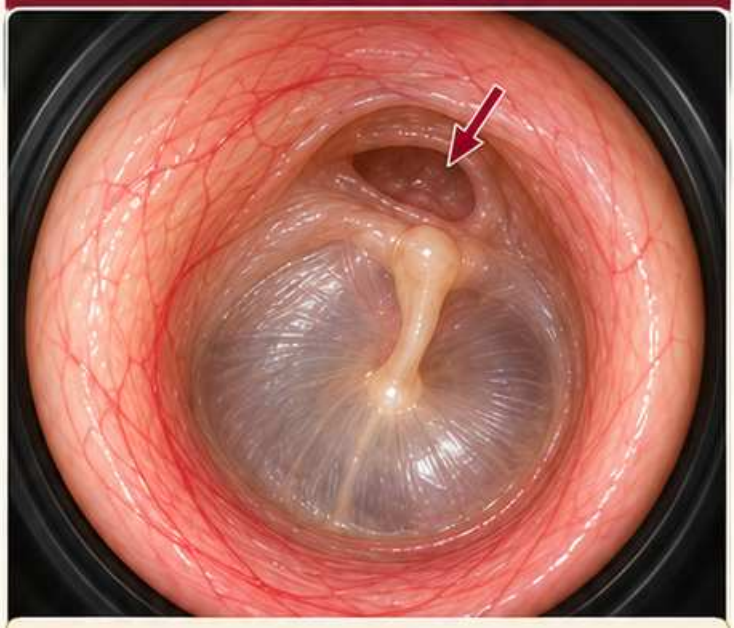

Wciągnięcie ku jamie bębenkowej.

1. Co porównać



Ustawienie błony, przebieg młoteczka i zachowanie punktów orientacyjnych.

2. Gdzie patrzeć



Sprawdź część wiotką oraz okolicę tylno-górną części napiętej.

3. Co opisać

Podaj lokalizację retrakcji. Zapisz, czy dno kieszonki jest widoczne i czy zalega materiał.

4. Częsty błąd

Retrakcja nie jest tym samym co perforacja. Nie każda kieszonka oznacza perlaka.

5. Przykład opisu

Ogniskowe wciągnięcie w części wiotkiej. Dno kieszonki niewidoczne; pełna ocena wymaga dalszego badania.

6. Zapamiętaj

Opisuj to, co widzisz. Nie dopowiadaj obrazu poza polem widzenia.

Schemat porównawczy • Źródło [2]

Retrakcja części napiętej

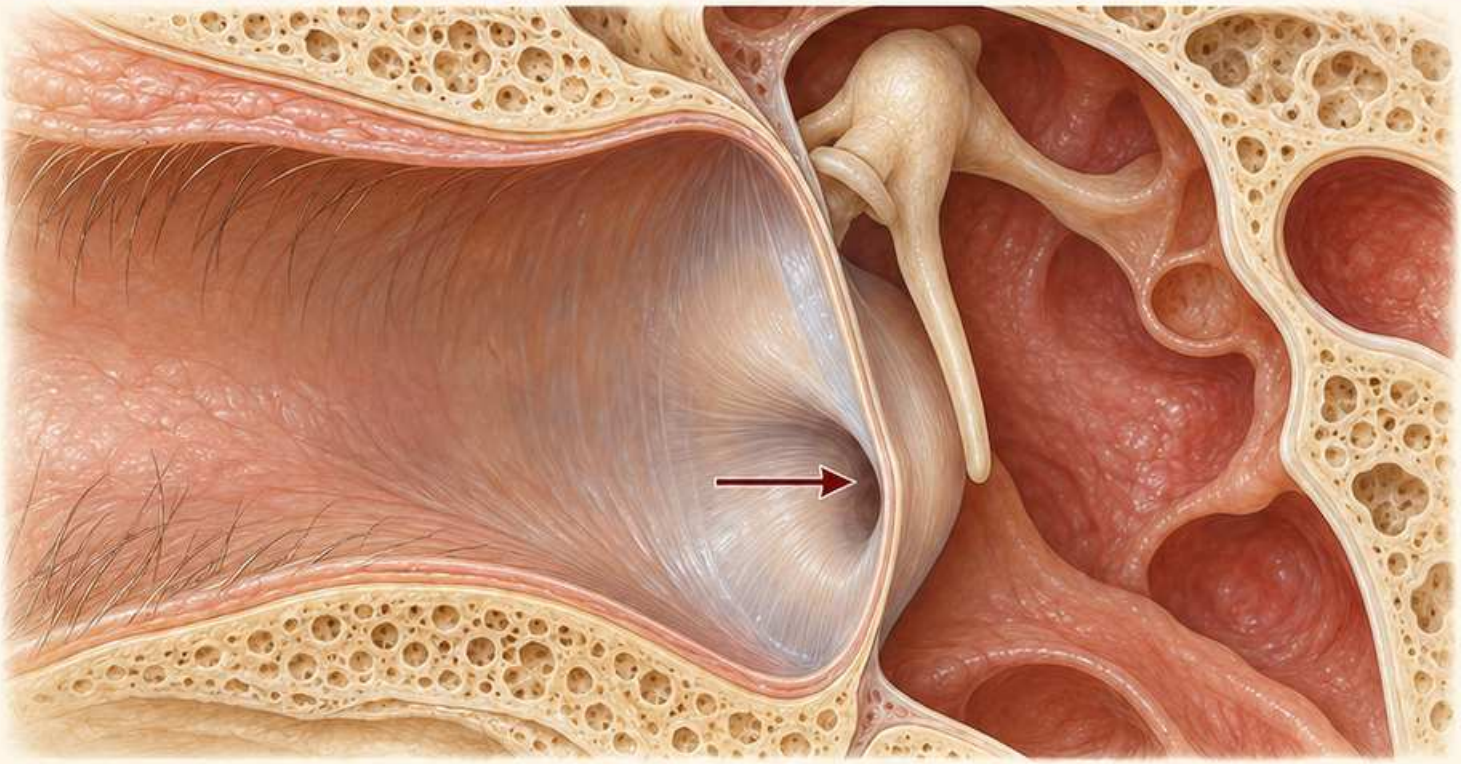

1. Obserwacja

Część napięta zajmuje większość błony. W retrakcji przemieszcza się do jamy bębenkowej, miejscowo lub na większej powierzchni.

2. Porównanie

Porównaj zarys rękojeści młoteczka i obszar tylno-górny. Oceniaj, czy zagłębienie ma widoczne granice, a nie tylko ciemniejszą barwę.

3. Przykład opisu

„Wciągnięcie tylno-górnej części napiętej; dno widoczne, bez zalegającego materiału w dostępnym polu". Zapis dotyczy konkretnego obszaru.

4. Granice oceny

Ze schematu nie określisz ruchomości ani pewnego kontaktu błony z kosteczkami. Ograniczenie widoczności wymaga osobnego odnotowania.

5. Zapamiętaj

Retrakcja oznacza zmianę ustawienia. Sama obecność kieszonki nie dowodzi perforacji, perlaka ani uszkodzenia łańcucha kosteczek.

Schemat edukacyjny • K032 • Źródła [2]

Kieszonka retrakcyjna części wiotkiej

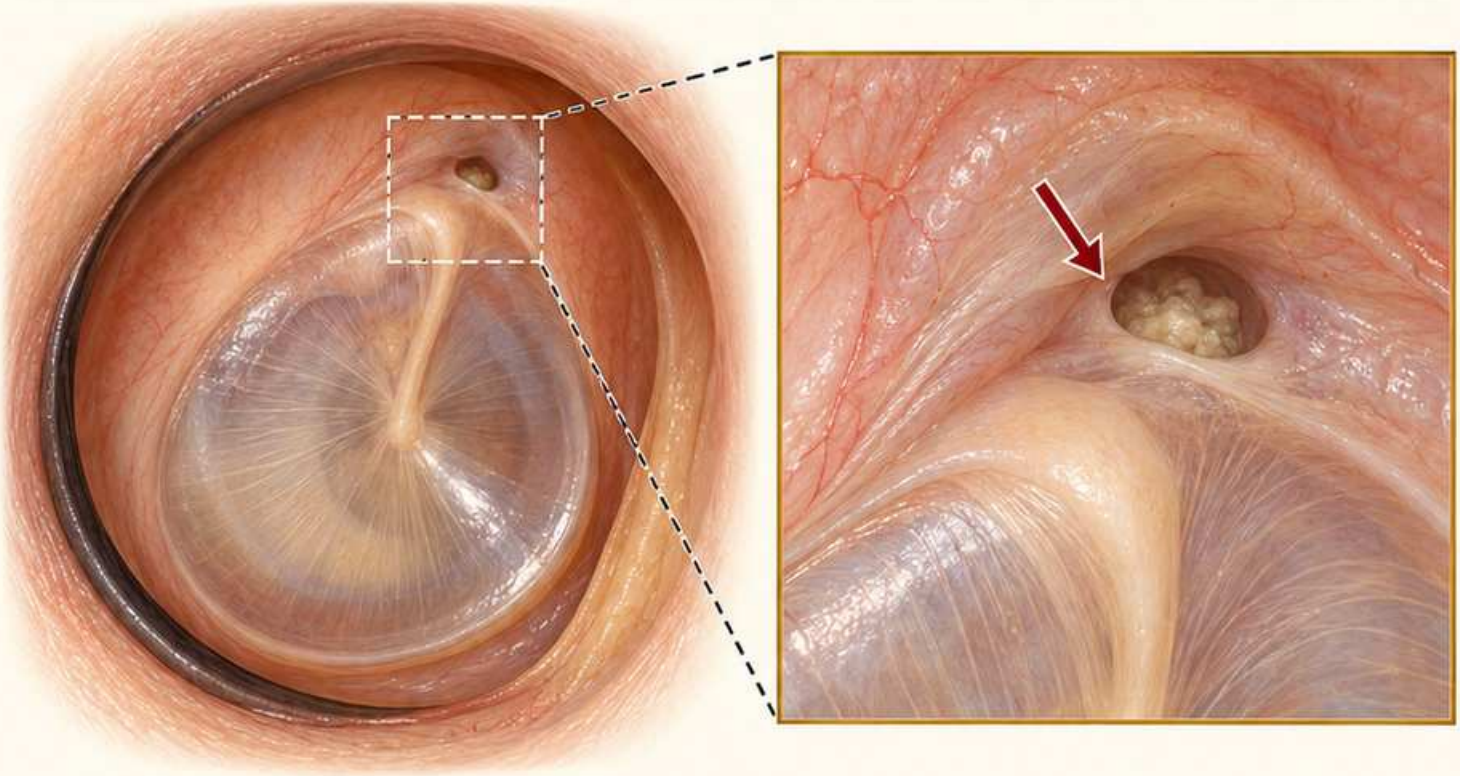

1. Obserwacja

Część wiotka leży powyżej wyrostka bocznego młoteczka. Ogniskowe zagłębienie w tej okolicy może tworzyć kieszonkę retrakcyjną.

2. Porównanie

Odszukaj wejście kieszonki, jej brzegi i widoczną zawartość. Porównuj z otaczającą błoną zamiast oceniać wyłącznie kolor.

3. Przykład opisu

„Kieszonka w części wiotkiej, z niewielką ilością białawego materiału; dno niewidoczne". Osobno zapisz obecność wydzieliny w przewodzie.

4. Granice oceny

Nie utożsamiaj ciemnego wejścia z otworem przechodzącym przez błonę. Głębokość pozostająca poza polem widzenia jest nieznana.

5. Zapamiętaj

Zaleganie materiału i niewidoczne dno wymagają dokładnej oceny specjalistycznej. Obraz opisowy poprzedza rozpoznanie i decyzję o dalszym postępowaniu.

Schemat edukacyjny • K033 • Źródła [2, 13]

Dno kieszonki: widoczne czy niewidoczne

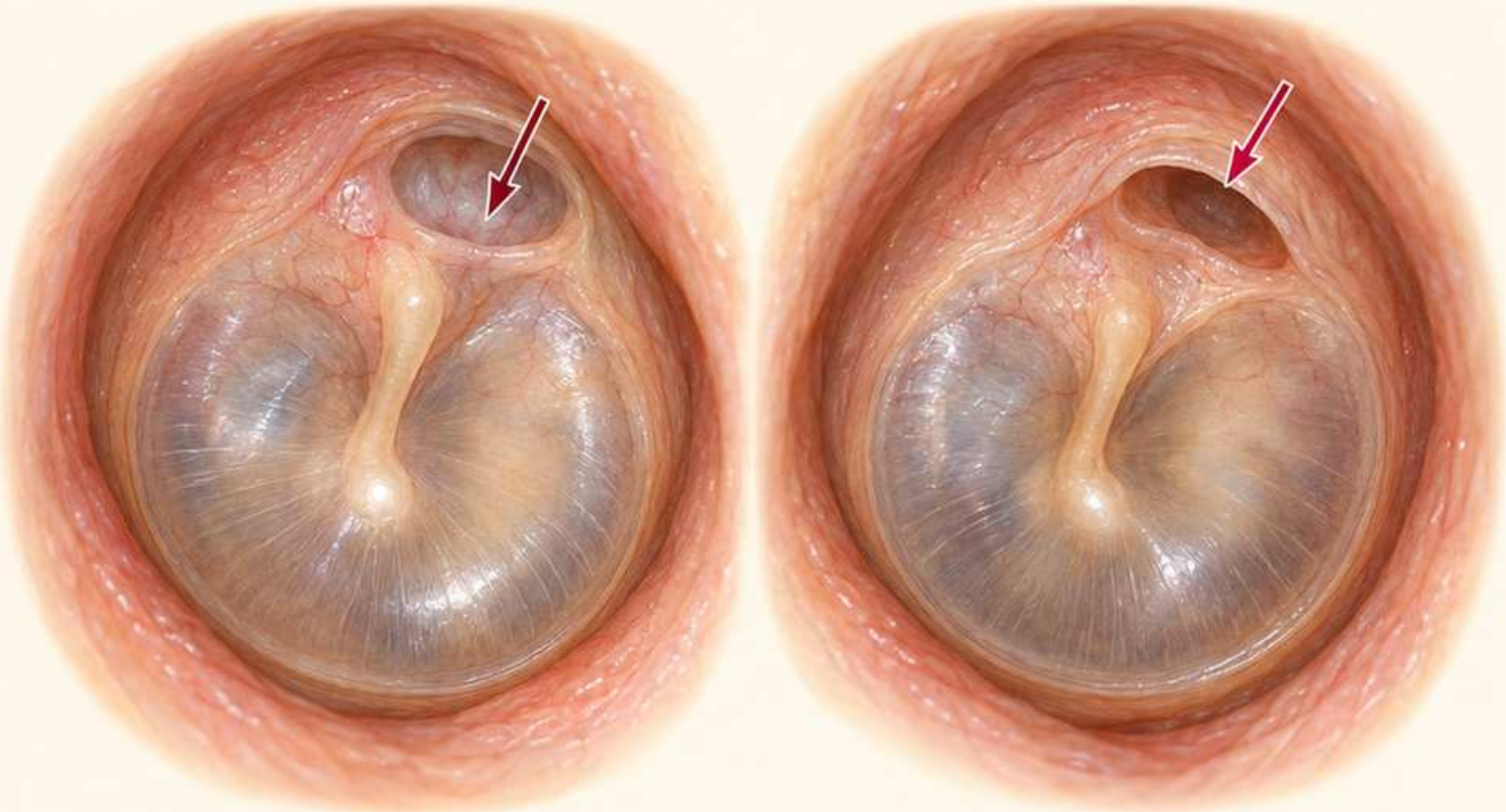

1. Obserwacja

Dno to najgłębsza część kieszonki; może pozostawać niewidoczne. Zobaczenie samego wejścia nie oznacza, że obejrzano całą jej powierzchnię.

2. Porównanie

W pierwszym schemacie brzegi prowadzą do widocznego zakończenia. W drugim zagłębienie znika za brzegiem i nie pozwala określić zasięgu.

3. Przykład opisu

„Wejście kieszonki widoczne; jej dno pozostaje poza polem oceny”. To precyzyjniejsze niż zapewnienie, że kieszonka jest pusta.

4. Granice oceny

Brak widocznego materiału przy niewidocznym dnie nie wyklucza jego zalegania głębiej. Nie szacuj głębokości z rozmiaru ciemnej plamy.

5. Zapamiętaj

Zapisuj oddzielnie widoczność dna i zawartość. Te dwie informacje pomagają porównać kolejne badania bez dopowiadania niewidocznej anatomii.

Schemat edukacyjny • K034 • Źródła [2]

Uwypuklenie błony

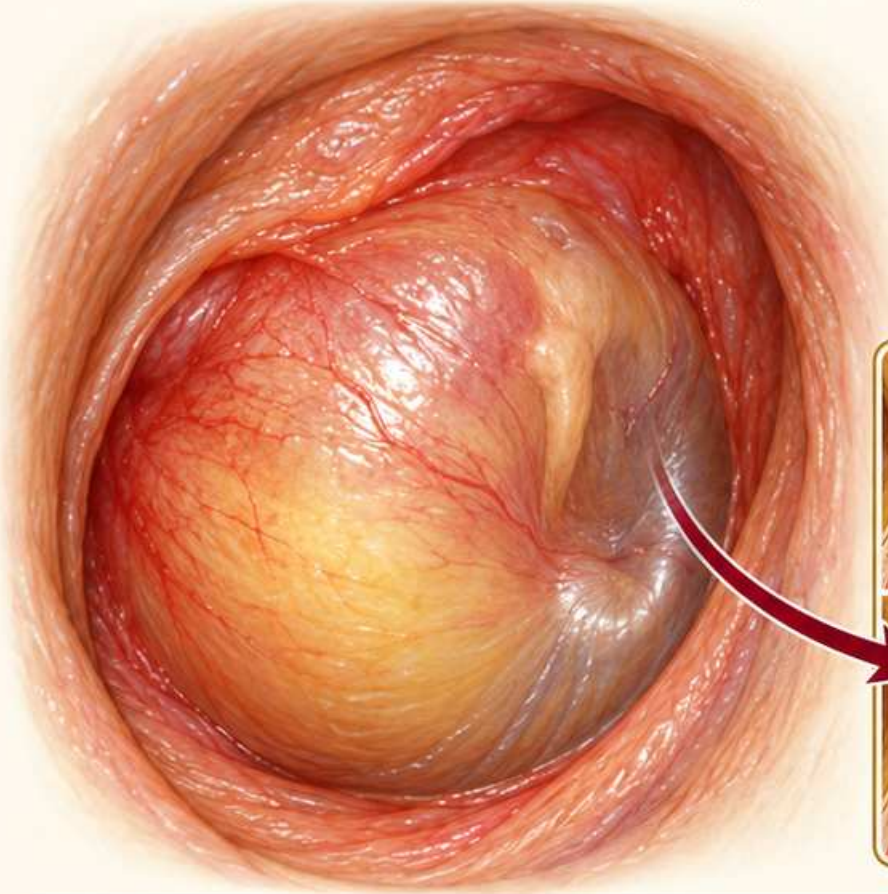

1. Obserwacja

Uwypuklenie oznacza przemieszczenie błony w stronę przewodu słuchowego. Oceń wypukłość powierzchni i towarzyszącą utratę prawidłowych punktów orientacyjnych.

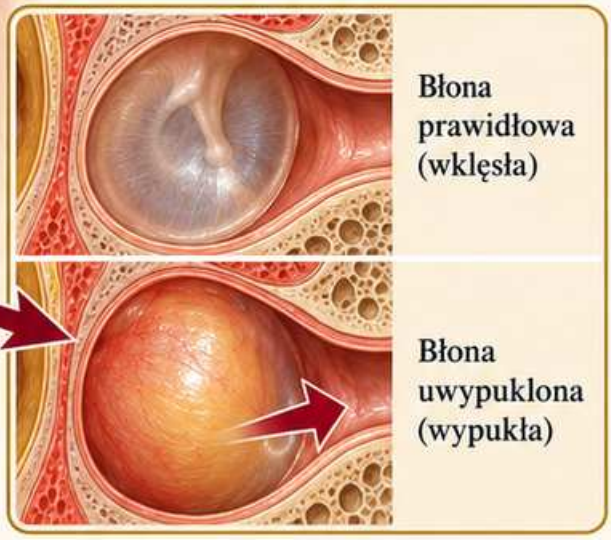

2. Porównanie

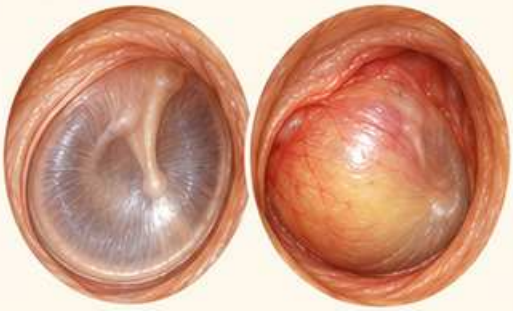

Porównaj błonę przezierną z błoną wypukłą i nieprzezierną. Sama czerwona barwa nie zastępuje oceny jej ustawienia.

3. Przykład opisu



„Błona nieprzezierna, wyraźnie uwypuklona; rękojeść młoteczka słabo widoczna".
W wywiadzie zapisz osobno początek bólu i pozostałe objawy.

4. Granice oceny

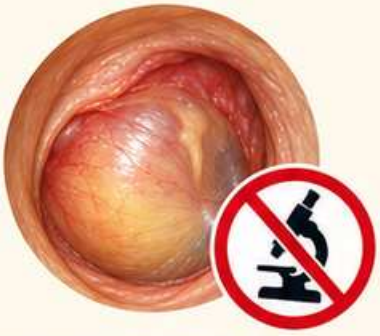

Nieruchomy rysunek nie potwierdza ograniczonej ruchomości. Nie określa również drobnoustroju ani potrzeby konkretnego leczenia farmakologicznego.

5. Zapamiętaj

Wypukłość, objawy ostre i cechy płynu tworzą wspólną ocenę kliniczną.
Wniosek wymaga badania pacjenta, a nie samego rozpoznania koloru.

Schemat edukacyjny • K035 • Źródła [4]

Zatarcie punktów orientacyjnych



1. Obserwacja

Rękojeść młoteczka i pępek pomagają ocenić ustawienie błony. Ich słaba widoczność może wynikać ze zmętnienia lub zmiany powierzchni.

2. Porównanie

Najpierw sprawdź, czy błonę rzeczywiście odsłonięto. Woskowina, wydzielina i niewłaściwy kąt oglądania także zasłaniają szczegóły.

3. Przykład opisu

„Widoczna błona nieprzezierna; pępek i rękojeść młoteczka nieodróżnialne". Jeżeli przeszkoda leży w przewodzie, opisz ją osobno.

4. Granice oceny

Niewidoczna kosteczka nie oznacza jej braku ani przerwania. Na podstawie samego zatarcia punktów nie rozpoznawaj uszkodzenia łańcucha.

5. Zapamiętaj

Porównanie ma sens przy podobnej orientacji i jakości widoku. Zapisuj ograniczenie techniczne, zanim przypiszesz brak szczegółów zmianie chorobowej.

Schemat edukacyjny • K036 • Źródła [1, 4]

Przekrwienie bez uwypuklenia

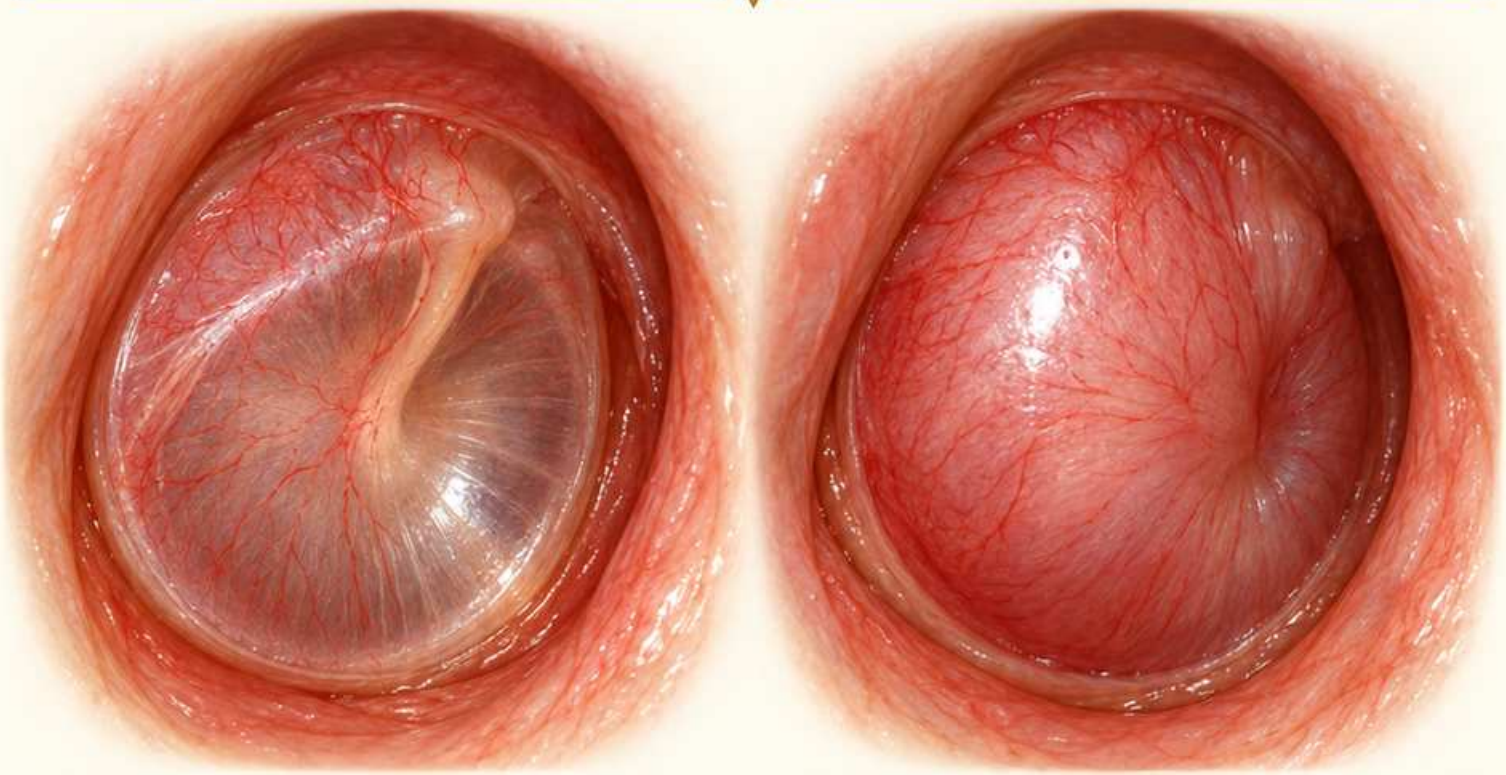

1. Obserwacja

Zaczerwienienie błony jest cechą obrazu, a nie samodzielnym rozpoznaniem. Zwróć uwagę na rozmieszczenie naczyń i barwę otoczenia.

2. Porównanie

Porównaj czerwoną błonę bez wypukłości z błoną uwypukloną i nieprzezierną. Obie mogą być czerwone, lecz różnią się ustawieniem.

3. Przykład opisu

„Błona przekrwiona, bez widocznego uwypuklenia, z zachowanym zarysem młoteczka". Ten opis nie rozstrzyga obecności ostrego zapalenia ucha środkowego.

4. Granice oceny

Oświetlenie i warunki badania wpływają na ocenę barwy. Konieczne są pozostałe cechy błony oraz dane z wywiadu.

5. Zapamiętaj

Nie wybieraj rozpoznania wyłącznie na podstawie czerwieni. Sprawdź przezierność, ustawienie, ciągłość i ruchomość ocenianą w badaniu dynamicznym.

Schemat edukacyjny • K037 • Źródła [4]

Zmętnienie i utrata przezierności

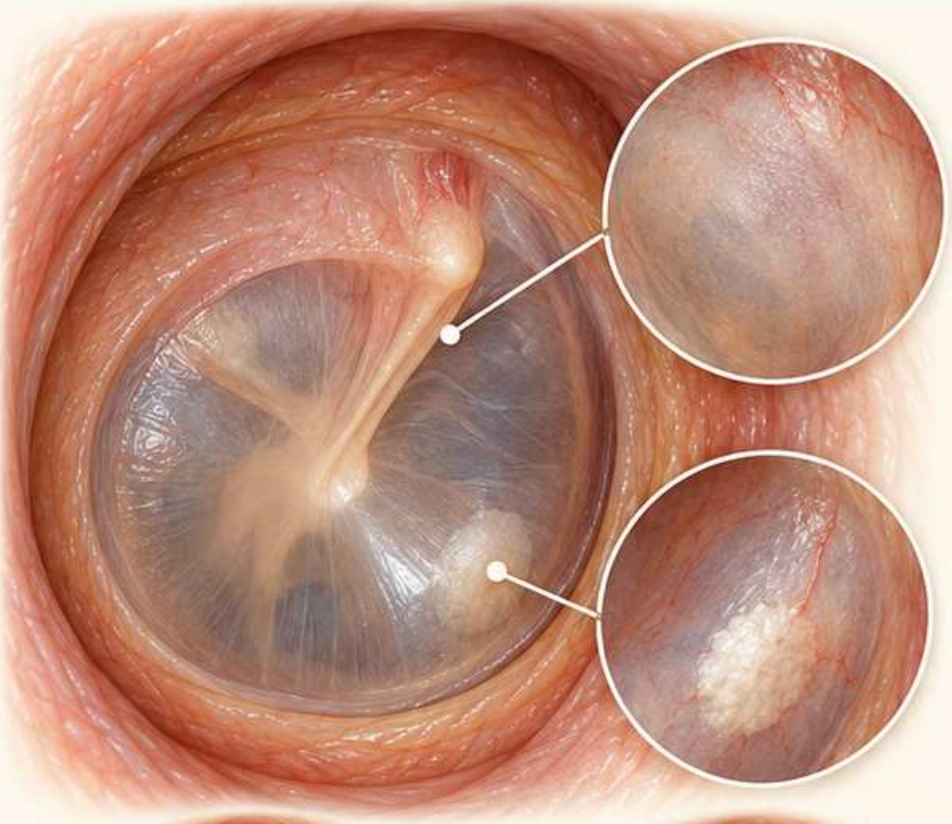

1. Obserwacja

Przezierność pozwala dostrzegać niektóre struktury po przyśrodkowej stronie błony. Zmętnienie ogranicza ten wgląd i może obejmować różny obszar.

2. Porównanie

Oceń, czy zmiana jest rozlana, czy ogniskowa. Oddziel białą płytkę w błonie od jednolitego nieprzejrzystego zabarwienia.

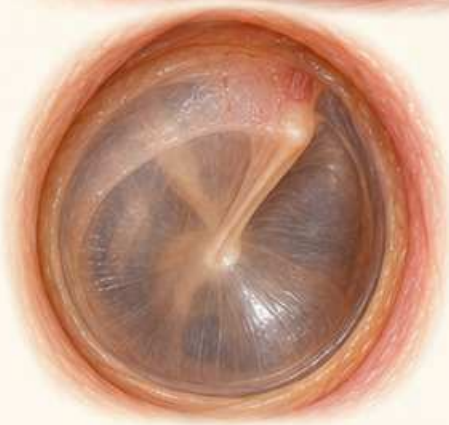

Błona przezierna
Widoczne niektóre struktury po przyśrodkowej stronie błony.



Zmętnienie rozlane
Jednolite, nieprzejrzyste zabarwienie błony.



Zmętnienie ogniskowe
Ograniczona, biała płytka w błonie.

3. Przykład opisu

„Błona rozlanie zmętniała, bez widocznego poziomu płynu; punkty orientacyjne częściowo zachowane”.
Brak poziomu nie wyklucza wysięku.

4. Granice oceny

Przez nieprzezierną błonę nie ocenisz wiarygodnie całej jamy bębenkowej. Samo zmętnienie nie określa przyczyny ani czasu trwania zmiany.

5. Zapamiętaj

Łącz przezierność z ustawieniem i wynikami badania. Sformułowanie „za błoną bez zmian” jest nieuzasadnione, gdy przestrzeń za nią pozostaje niewidoczna.

Schemat edukacyjny • K038 • Źródła [1, 4]

Tympanosklerozа: białe płytki

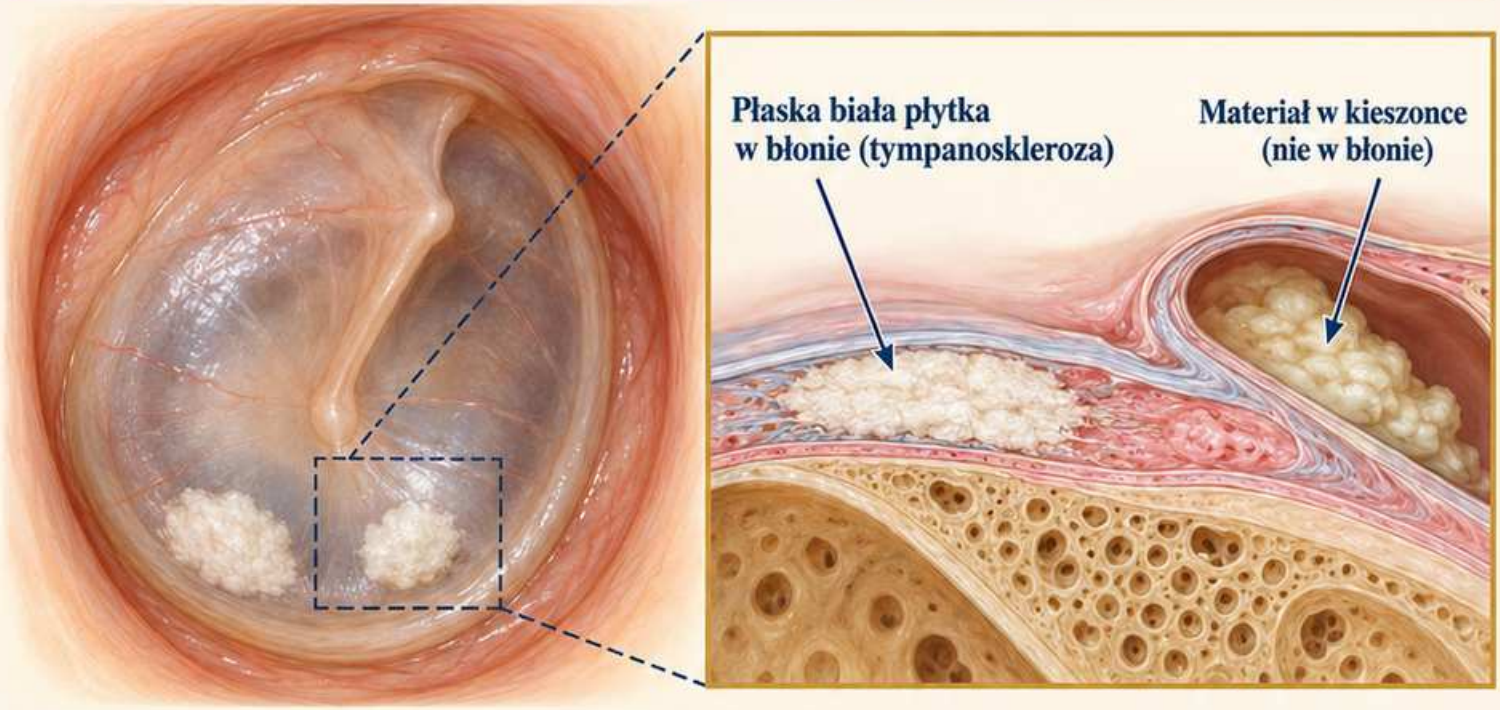



1 Obserwacja

Białawe, wyraźnie odgraniczone płytki w błonie mogą odpowiadać zmianom bliznowatym i zwapnieniom. Zapisz ich położenie oraz rozległość.

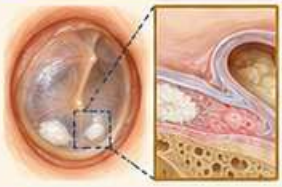

2 Porównanie

Porównaj płaską płytkę w powierzchni błony z materiałem zalegającym w kieszonce. Podobna barwa nie oznacza tej samej lokalizacji.



3 Przykład opisu

„W dolnej części błony dwie białe płytki; pozostały widoczny obszar częściowo przezierny". Opis nie wymaga zgadywania wcześniejszego zabiegu.



4 Granice oceny

Widoczne płytki nie mówią, czy proces obejmuje kosteczki. Wpływ na słuch wymaga oceny audiologicznej, a ruchomość badania dynamicznego.



5 Zapamiętaj

Nie nazywaj każdej białej zmiany perlakiem. Położenie w błonie i stosunek do kieszonki są ważniejsze niż sama biel.

Schemat edukacyjny • K039 • Źródła [1, 14]

Ścieńczenie i obszar monomeryczny

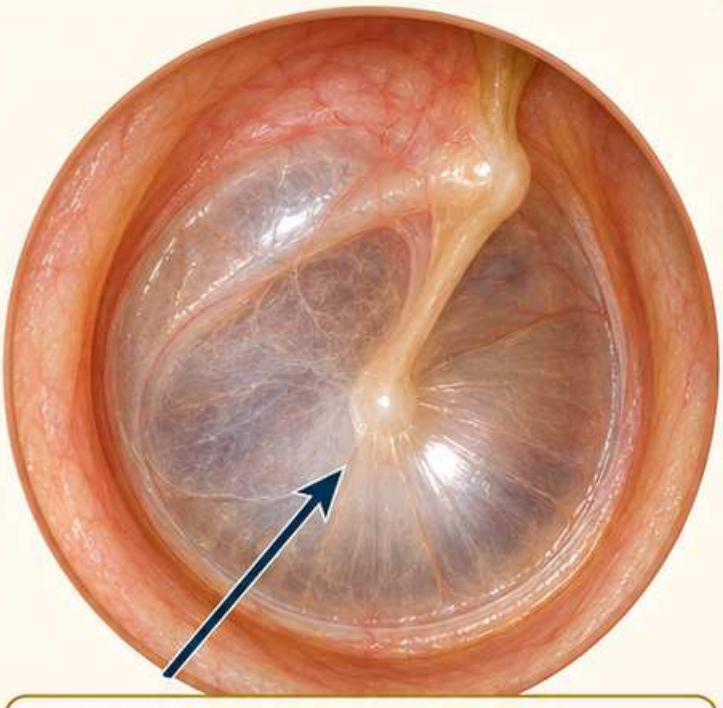

Cienka, przejrzysta błona po wygojeniu (obszar monomeryczny)

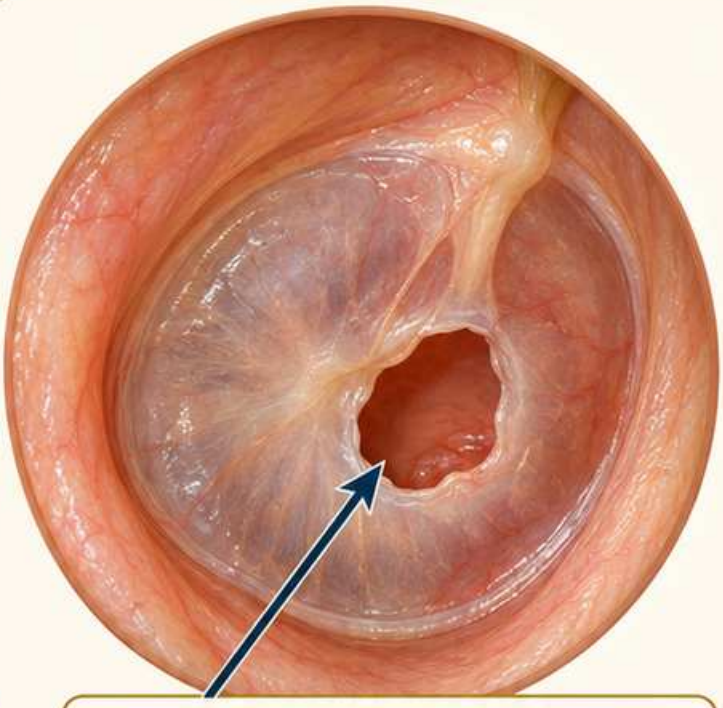

Rzeczywista perforacja (brak ciągłości błony)

1. Obserwacja

Po wygojeniu ubytku fragment błony może być wyjątkowo cienki i przezierny. Taki obszar może przypominać ciemny otwór.

2. Porównanie

Szukaj ciągłej powierzchni i porównaj jej granice z otoczeniem. Sama różnica barwy nie wystarcza do rozpoznania perforacji.

3. Przykład opisu

„Ogniskowy obszar zwiększonej przezierności; ciągłość wymaga dokładniejszej oceny". Przy niepewnym widoku nie opisuj ubytku jako potwierdzonego.

4. Granice oceny

Schemat nie pozwala policzyć warstw błony ani ocenić jej podatności. Nazwa „monomeryczny" wymaga właściwej interpretacji obrazu i wywiadu.

5. Zapamiętaj

Cienka błona nadal może oddzielać przewód od jamy bębenkowej. Odnotuj stan po przebytym zapaleniu lub zabiegu, jeżeli został ustalony.

Schemat edukacyjny • K040 • Źródła [1]

Perforacja centralna

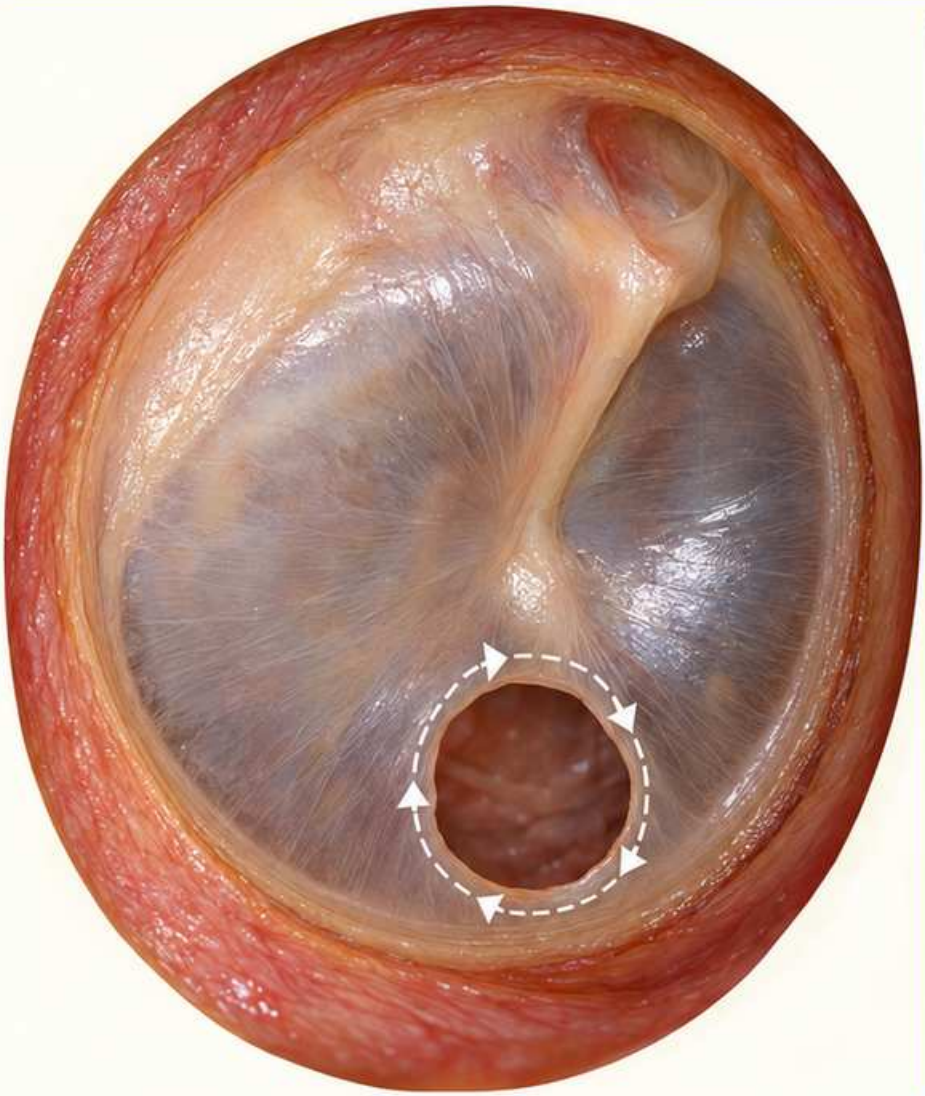

1. Obserwacja

Perforacja jest ubytkiem ciągłości błony. W perforacji centralnej brzeg ubytku pozostaje otoczony zachowaną tkanką części napiętej.

2. Porównanie

Określenie „centralna" nie oznacza dokładnie środka geometrycznego. Sprawdź cały obwód ubytku i jego odległość od obwodu błony.



3. Przykład opisu

„Perforacja części napiętej w dolnym obszarze, ze wszystkich stron otoczona zachowaną błoną". Dodaj, czy widoczna jest wydzielina.



4. Granice oceny

Ciemna plama może być cienką, wygojoną błoną. Przy niepewnej ciągłości lub zasłoniętych brzegach opis powinien zachować tę niepewność.



5. Zapamiętaj

Nie oceniaj słuchu na podstawie samej wielkości otworu. Dokumentuj położenie, kształt i widoczność brzegów, a wynik słuchu ustal oddzielnie.



Schemat edukacyjny • K041 • Źródła [1]

Perforacja brzeżna

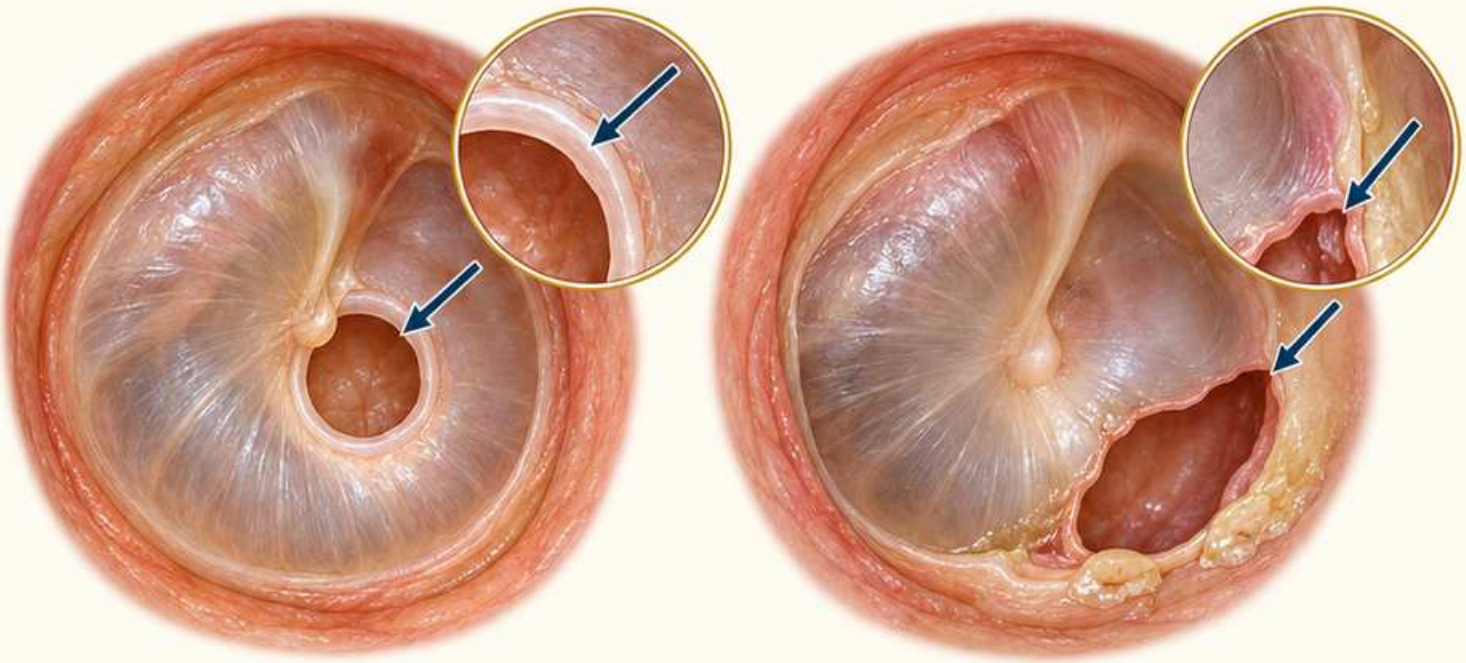

1. Obserwacja

Ubytek brzeżny dochodzi do obwodowej granicy błony. W jego części nie widać zachowanego pasa błony oddzielającego otwór od obwodu.

2. Porównanie

Porównaj ubytek centralny otoczony tkanką z ubytkiem dochodzącym do brzegu. Dokładne obejrzenie całego obwodu jest podstawą takiego rozróżnienia.

3. Przykład opisu

„Ubytek tylnego obszaru błony dochodzący do jej obwodu; część brzegu zasłonięta wydzieliną". Nie pomijaj ograniczenia widoczności.

4. Granice oceny

Jeżeli obwód błony jest niewidoczny, określenie typu perforacji może być niemożliwe. Nie odtwarzaj brakującego fragmentu na podstawie domysłu.

5. Zapamiętaj

Taki obraz wymaga oceny otorynolaryngologicznej. Sam schemat nie określa obecności perlaka, stanu kosteczek ani rozległości zmian w uchu środkowym.

Schemat edukacyjny • K042 • Źródła [1, 13]

Perforacja części wiotkiej

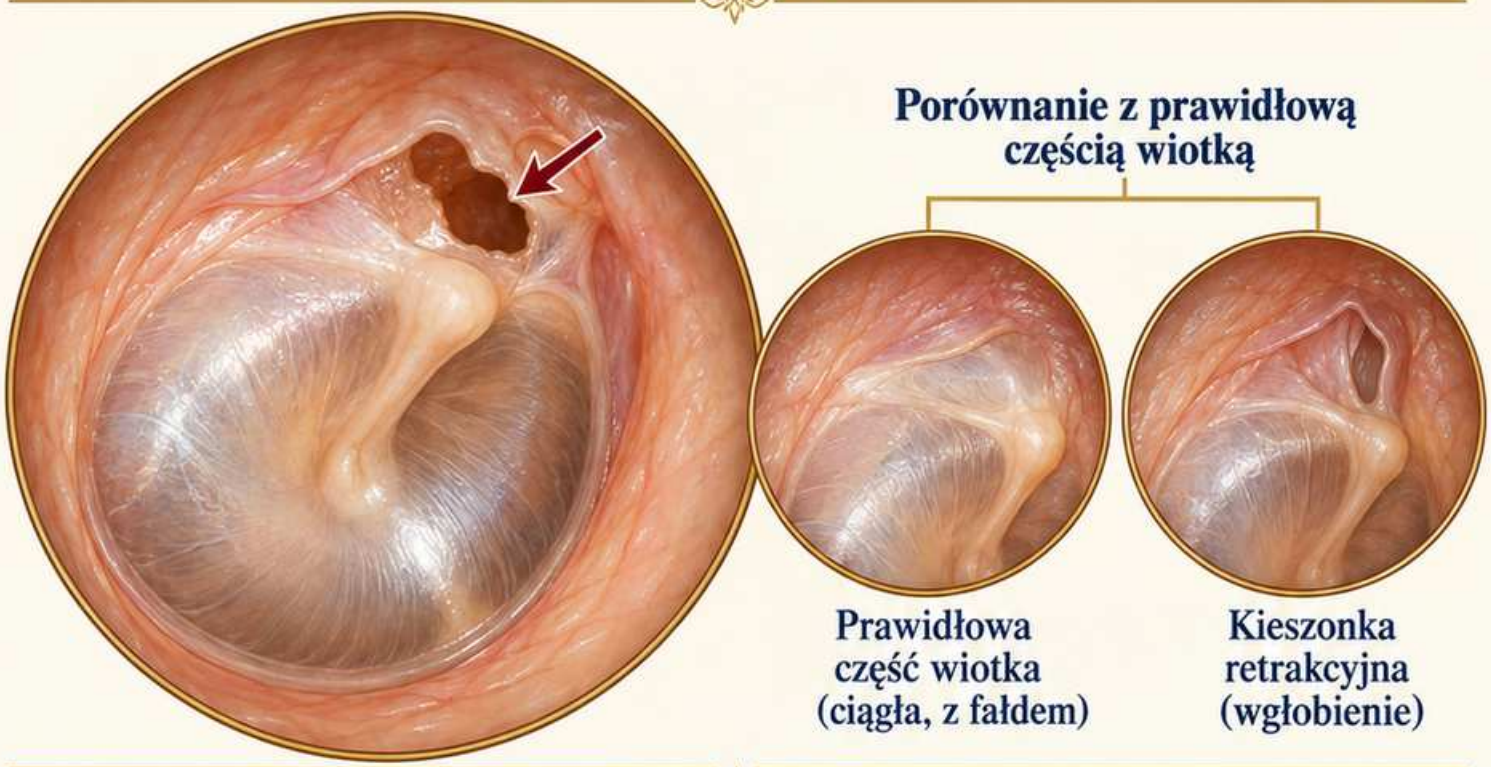

1. Obserwacja



Część wiotka znajduje się w górnym obszarze błony, ponad wyrostkiem bocznym młoteczka. Oceniaj tę okolicę oddzielnie od części napiętej.

2. Porównanie

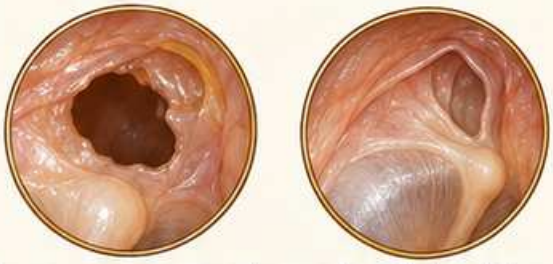

Ubytek oznacza przerwanie powierzchni, a kieszonka jej wgłobienie. Ciemny obszar w tej lokalizacji może wymagać dokładniejszego różnicowania.

3. Przykład opisu

„Podejrzenie ubytku w części wiotkiej; pełny obwód zmiany niewidoczny”.

Jeżeli ciągłość jest niepewna, zachowaj słowo „podejrzenie”.

4. Granice oceny



Materiał, wydzielina lub kąt oglądania mogą zasłaniać brzegi. Nie stwierdzaj głębokości ani zasięgu zmiany poza widocznym polem.

5. Zapamiętaj



Szczegółowy opis obejmuje lokalizację, ciągłość i zawartość. Ocena specjalistyczna rozstrzyga, czy widoczny obraz odpowiada ubytkowi, retrakcji lub innej zmianie.

Schemat edukacyjny • K043 • Źródła [1, 2]

Wielkość i położenie perforacji

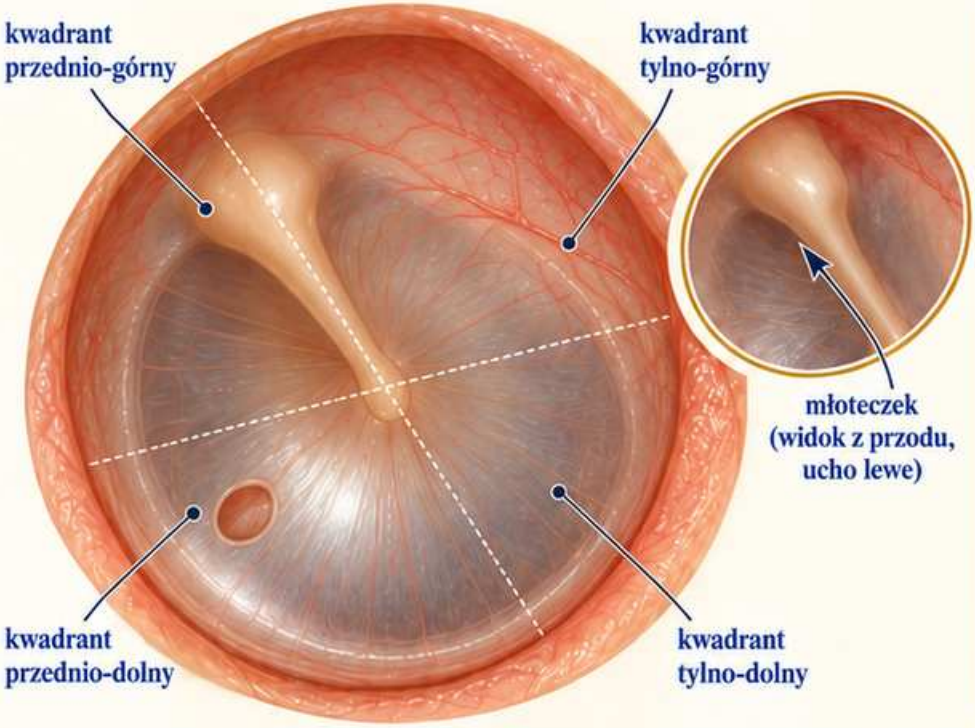

1. Obserwacja

Najpierw określ stronę ucha i część błony. Następnie opisz położenie ubytku względem młoteczka oraz obwodu widocznej błony.

2. Porównanie

Rozległość można oszacować jako część powierzchni błony, jeżeli cała błona jest widoczna. Bez skali nie podawaj pozornie dokładnych milimetrów.

Mała perforacja

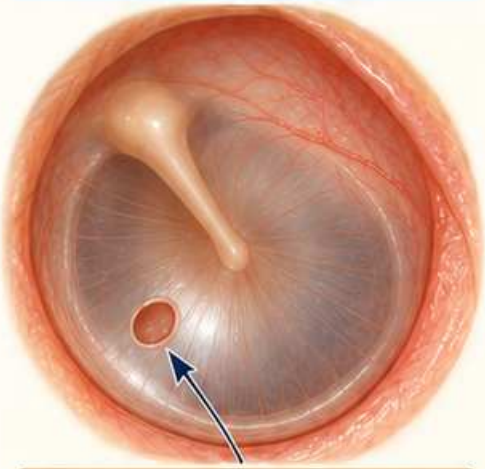

Niewielki ubytek w kwadrancie przednio-dolnym. Brzegi perforacji są widoczne.

Średnia perforacja

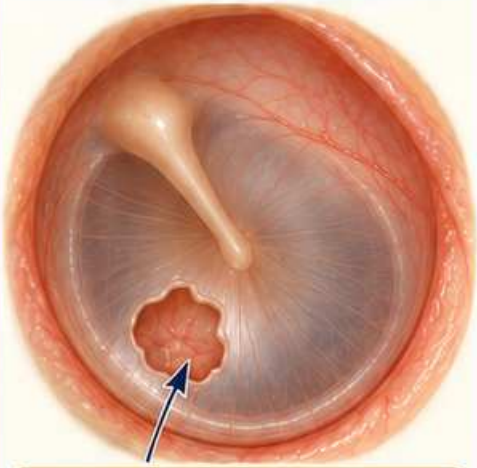

Ubytek o pośredniej rozległości w kwadrancie przednio-dolnym. Brzegi perforacji są widoczne.

Duża perforacja

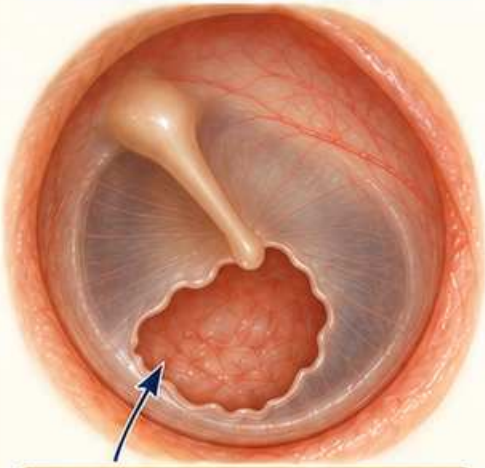

Rozległy ubytek w kwadrancie przednio-dolnym. Brzegi perforacji są widoczne.

3. Przykład opisu

„Ubytek przednio-dolny, obejmujący orientacyjnie niewielką część powierzchni; brzegi widoczne”.

Przy kolejnej ocenie stosuj tę samą orientację.

4. Granice oceny

Niepełny widok uniemożliwia wiarygodne wyznaczenie udziału powierzchni. Powiększenie ilustracji lub zdjęcia nie jest rzeczywistym wymiarem anatomicznym.

5. Zapamiętaj

Zapis ma umożliwiać porównanie w czasie. Oddziel szacunkową rozległość od oceny brzegów, obecności wydzieliny i zachowanej części błony.

Schemat edukacyjny • K044 • Źródła [1]

Perforacja a kieszonka retrakcyjna

Perforacja
(przerwanie ciągłości błony)

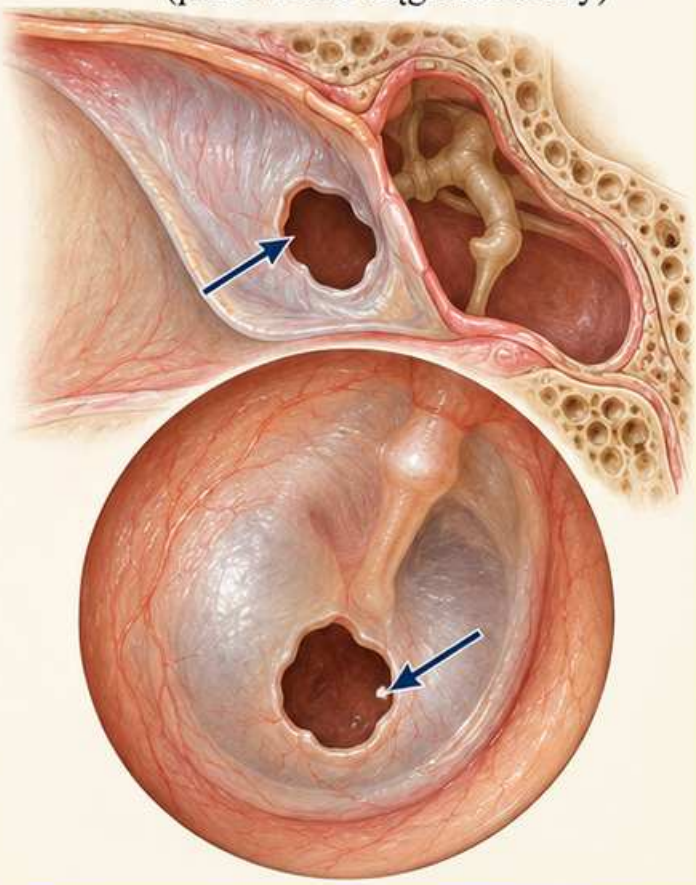

Kieszonka retrakcyjna
(ciągła błona z wgłobieniem)

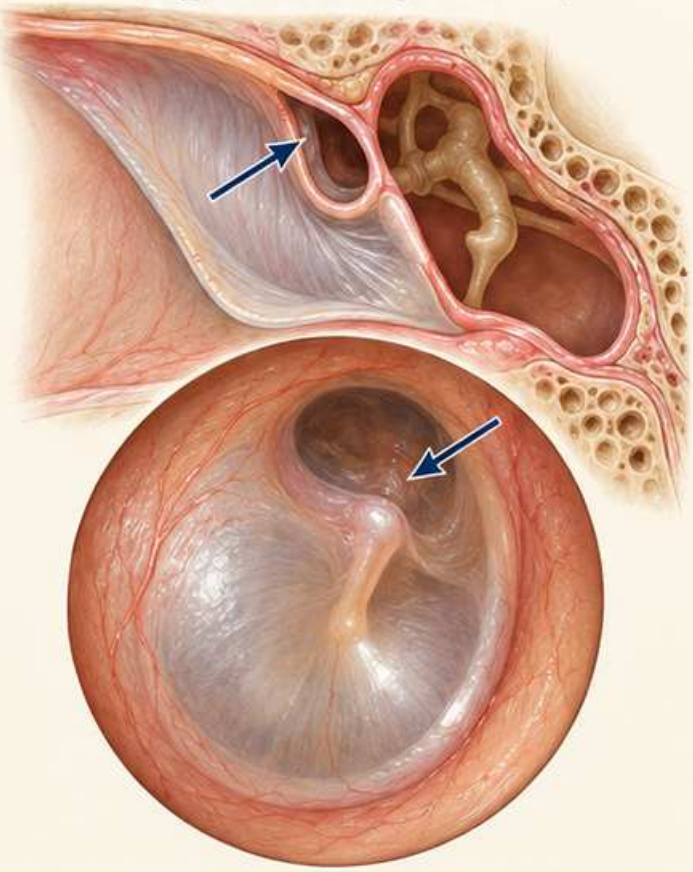

1. Obserwacja

Perforacja przerywa ciągłość błony. Kieszonka retrakcyjna stanowi wgłobienie jej powierzchni do jamy bębenkowej, z zachowaną wyściółką kieszonki.

2. Porównanie

W obu obrazach może występować ciemny obszar. Rozróżnienie opieraj na przebiegu powierzchni i brzegach, a nie na samej czerni.

3. Przykład opisu

„Górne zagłębienie o niewidocznym dnie; na tym widoku nie można pewnie ocenić ciągłości". Taki zapis pozostawia rzeczywistą niepewność.

4. Granice oceny

Statyczny schemat może pokazać ideę, lecz nie zastępuje dokładnego oglądania. Zasłonięte brzegi uniemożliwiają wiarygodne rozróżnienie obu zmian.

5. Zapamiętaj

Porównuj rysunek powierzchni z przekrojem. W opisie oddziel obserwację od hipotezy i zaznacz potrzebę dalszej oceny specjalistycznej.

Schemat edukacyjny • K045 • Źródła [1, 2]

Dren wentylacyjny: położenie

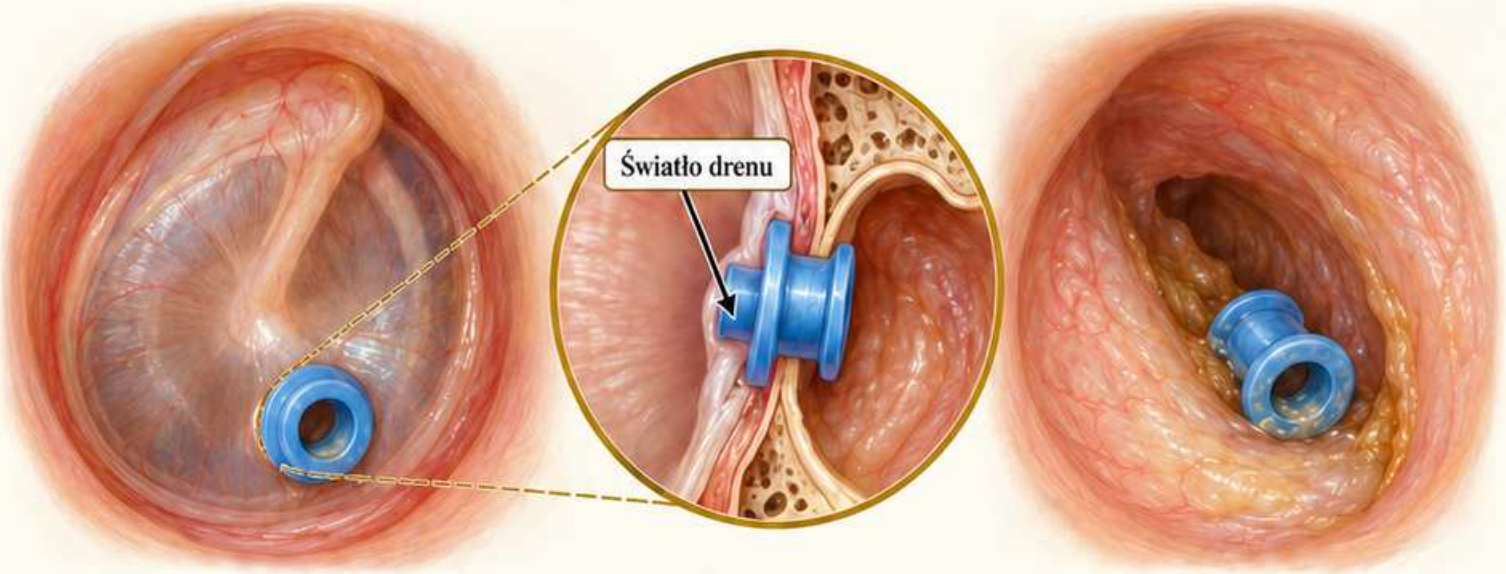

Dren w błonie bębenkowej

Dren w przewodzie słuchowym

1. Obserwacja

Dren jest niewielką rurką umieszczoną przez błonę bębenkową. Jego otwór umożliwia połączenie przewodu słuchowego z przestrzenią ucha środkowego.



2. Porównanie

Sprawdź, czy dren tkwi w błonie, czy leży już w przewodzie. Opisz widoczne światło, otoczenie oraz ewentualną wydzielinę.



3. Przykład opisu

„Dren widoczny w dolnej części błony; światło częściowo zasłonięte materiałem". Sama obecność drenu nie oznacza potwierdzonej drożności.



4. Granice oceny

Na nieruchomej ilustracji nie ustalisz działania wentylacji ani aktualnego słuchu. Nie próbuj samodzielnie przesuwać drenu ani oczyszczać jego światła.



5. Zapamiętaj

Odnotuj położenie urządzenia oraz stan otaczającej błony. Ocena kontroli po zabiegu powinna uwzględniać wywiad, badanie i zalecenia prowadzącego specjalisty.



Schemat edukacyjny • K046 • Źródła [14]

Pęcherze na błonie

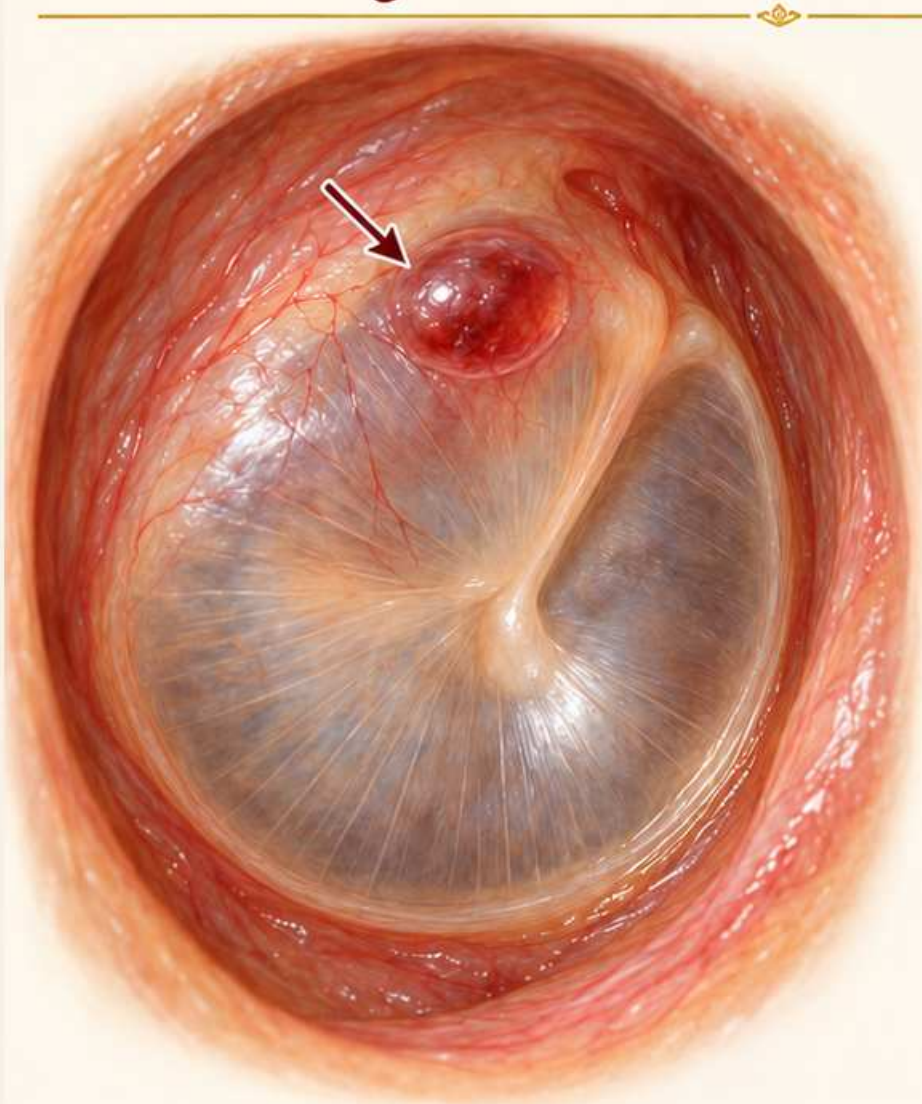

1. Obserwacja

Pęcherz jest wyniosłą zmianą powierzchniową zawierającą płyn. Na błonie może mieć przezroczystą, żółtawą albo krwistą zawartość.

2. Porównanie

Porównaj pęcherz na powierzchni błony z pęcherzykiem powietrza widocznym za nią. Są to obrazy położone w różnych płaszczyznach.

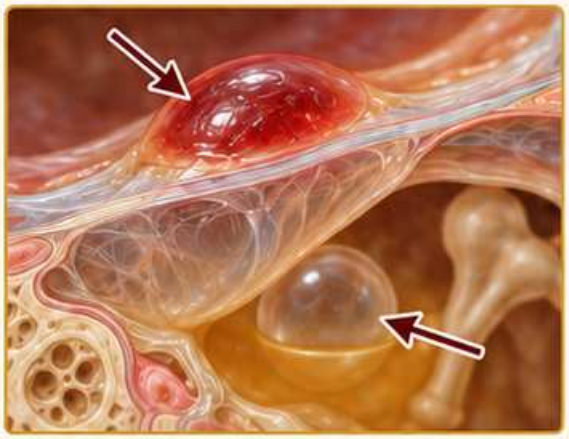

3. Przykład opisu

„Na górnej powierzchni błony pojedynczy wyniosły pęcherz o ciemnoczerwonej zawartości". Dodaj opis pozostałej widocznej błony.

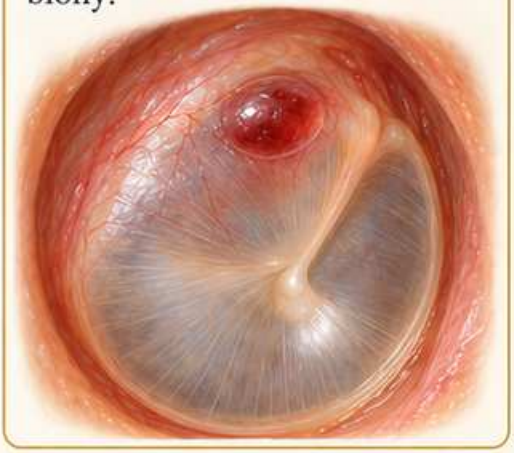

4. Granice oceny

Z samego wyglądu nie ustalisz drobnoustroju. Nie nakłuwaj zmiany; jej charakter i współistnienie zmian ucha środkowego ocenia lekarz.



5. Zapamiętaj

W opisie podaj liczbę, położenie i zawartość pęcherzy. Nie zamieniaj cechy morfologicznej w automatyczne rozpoznanie etiologiczne ani wybór leczenia.



Schemat edukacyjny • K047 • Źródła [15]

Krwisty obraz za błoną

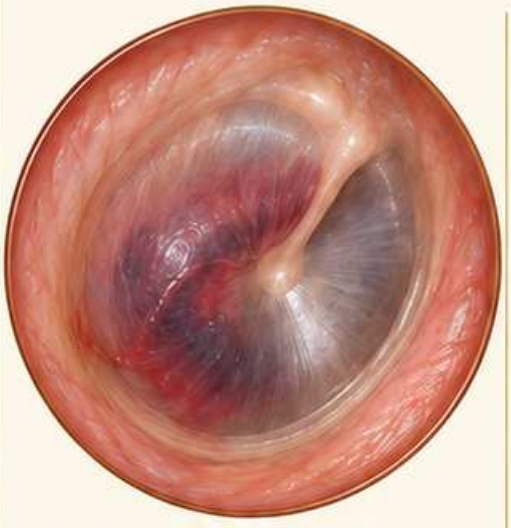

Zabarwienie za błoną
(widok od strony przewodu)

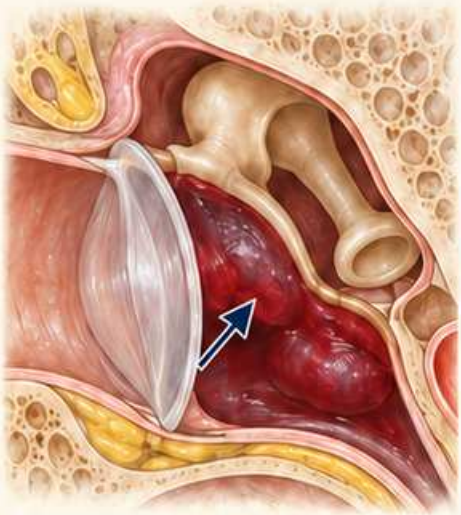

Krew w jamie bębenkowej
(przekrój)

Zabarwienie znajduje się za błoną.

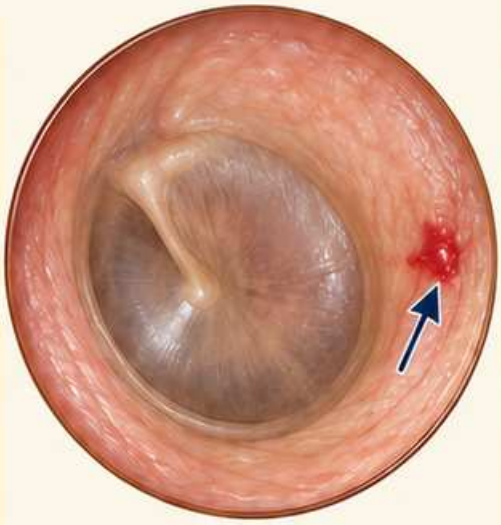

Krew w przewodzie
(widok od strony przewodu)

Ograniczone, powierzchowne zabarwienie na ścianie przewodu.

1 Obserwacja

Ciemnoczerwone lub sinofioletowe zabarwienie widoczne za błoną może nasuwać podejrzenie krwi w jamie bębenkowej. Oceniaj ciągłość samej błony.

2 Porównanie

Odróżnij rozlane zabarwienie za błoną od krwi w przewodzie i ograniczonego pęcherza na jej powierzchni. Lokalizacja zmienia znaczenie opisu.

3 Przykład opisu

„Błona ciągła w widocznym zakresie, z sinofioletowym zabarwieniem za nią". Zapisz osobno świeżą krew na ścianie przewodu.

4 Granice oceny

Barwa nie potwierdza przyczyny. Wywiad o urazie, nagłym pogorszeniu słuchu lub zawrotach jest ważny dla dalszej pilnej oceny.

5 Zapamiętaj

Po urazie głowy taki obraz wymaga oceny lekarskiej. Nie wnioskuj o braku uszkodzeń tylko dlatego, że nie widać perforacji.

Schemat edukacyjny • K048 • Źródła [8]

Zmiany nasuwające podejrzenie perlaka

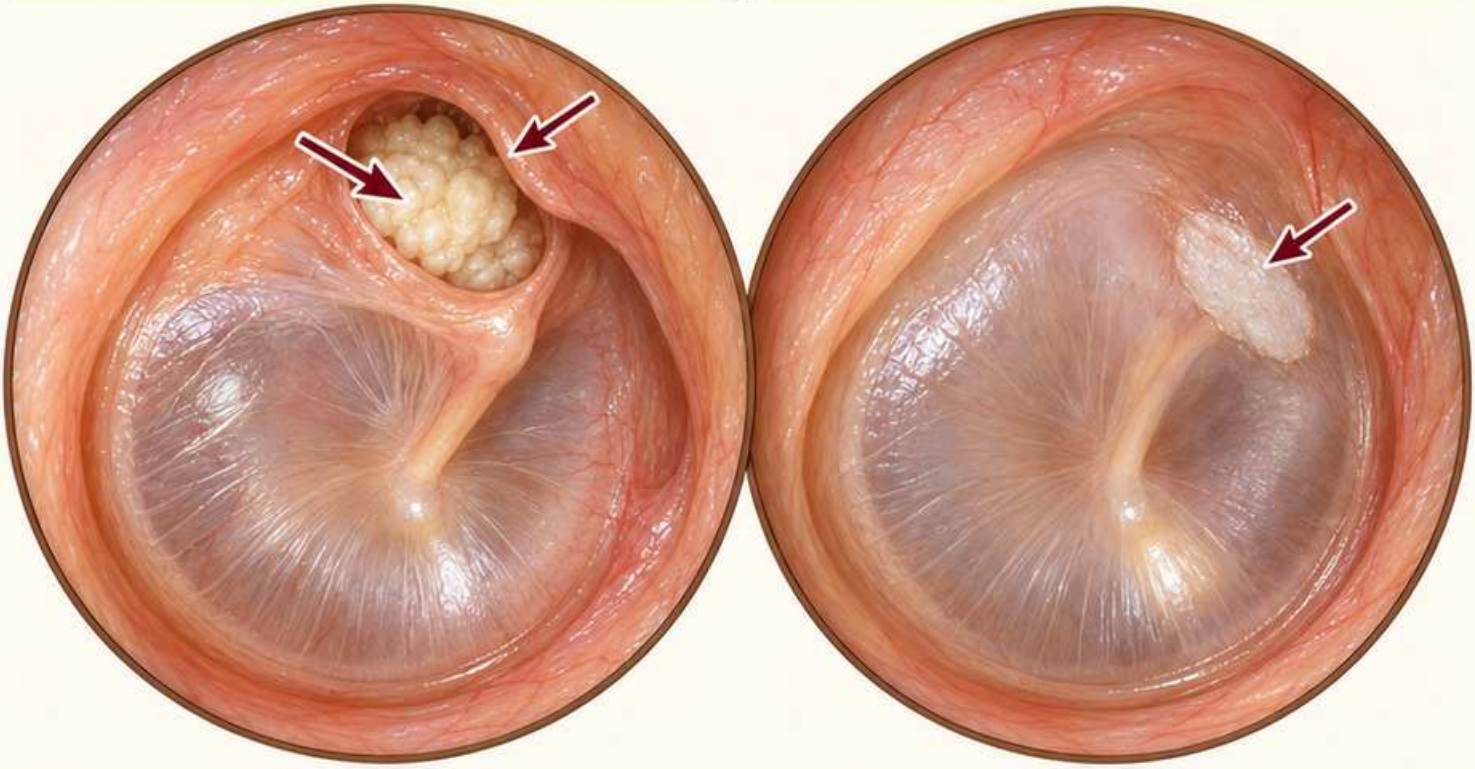

1. Obserwacja

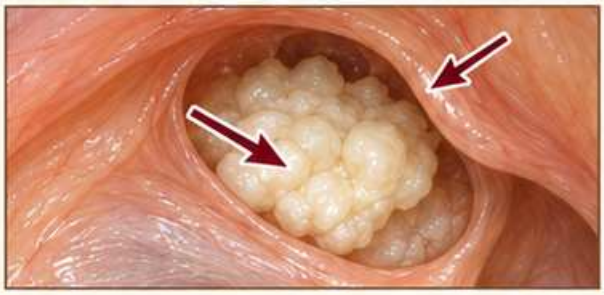

Kieszonka z zalegającym białawym materiałem może nasuwać podejrzenie perlaka. Zapisz, czy materiał znajduje się w zagłębieniu, czy na powierzchni błony.

2. Porównanie



Porównaj nieregularne złogi w kieszonce z płaską białą płytką w błonie. Sam kolor nie rozstrzyga charakteru zmiany.

3. Przykład opisu

„Górna kieszonka z białawym materiałem; jej dno niewidoczne". Następnie można dodać: „obraz wymaga oceny w kierunku perlaka".

4. Granice oceny

Ilustracja nie potwierdza rozpoznania ani rozległości. Nie oceniaj stanu niewidocznych kosteczek i nie wykluczaj głębszego szerzenia się zmiany.

5. Zapamiętaj

Podejrzenie wymaga oceny otorynolaryngologicznej i badania słuchu. Wywiad o wycieku oraz pogorszeniu słuchu uzupełnia opis, ale nie zastępuje oglądania.

Schemat edukacyjny • K049 • Źródła [13, 2]

Tabela: cecha × opis × ograniczenie

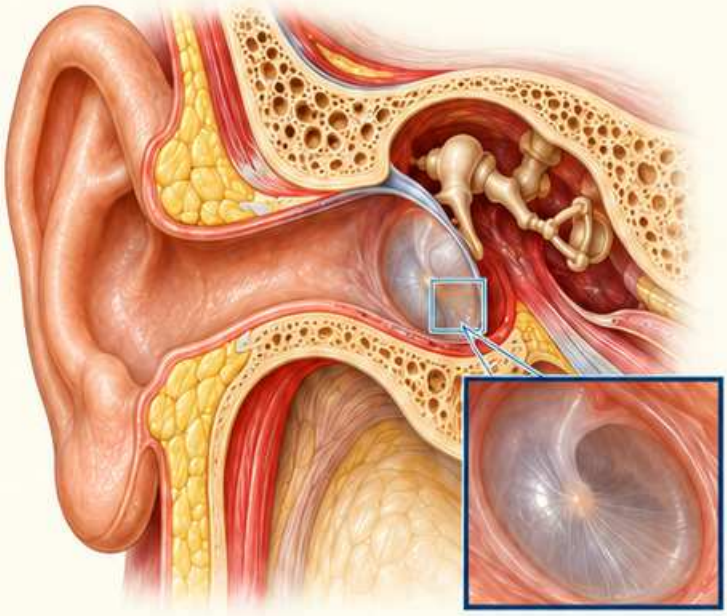

Cecha	Opis	Ograniczenie
1. Obserwacja 	**Ustawienie:** „ogniskowe wciągnięcie części wiotkiej”.	Ograniczenie: niewidoczne dno nie pozwala określić pełnego zasięgu kieszonki ani jej zawartości.
2. Porównanie 	**Ciągłość:** „ubytek części napiętej otoczony zachowaną błoną”.	Ograniczenie: rozpoznanie typu ubytku wymaga obejrzenia wszystkich jego brzegów.
3. Przykład opisu 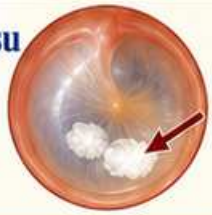	**Powierzchnia:** „dwie białe płytki w dolnym obszarze błony”.	Ograniczenie: obraz nie określa wpływu tych zmian na słuch.
4. Granice oceny 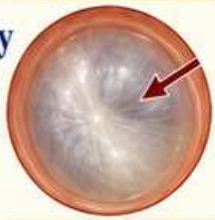	**Przezierność:** „błona rozlanie nieprzezierna”.	Ograniczenie: nie można wówczas zapewnić, że cała jama bębenkowa jest prawidłowa.
5. Zapamiętaj 	Wybierz określenie odpowiadające widocznej cesze. Dokończ opis jednym konkretnym ograniczeniem zamiast zastępować wszystkie obserwacje nazwą choroby.	

Schemat edukacyjny • K050 • Źródła [1, 2, 4]

Ucho środkowe

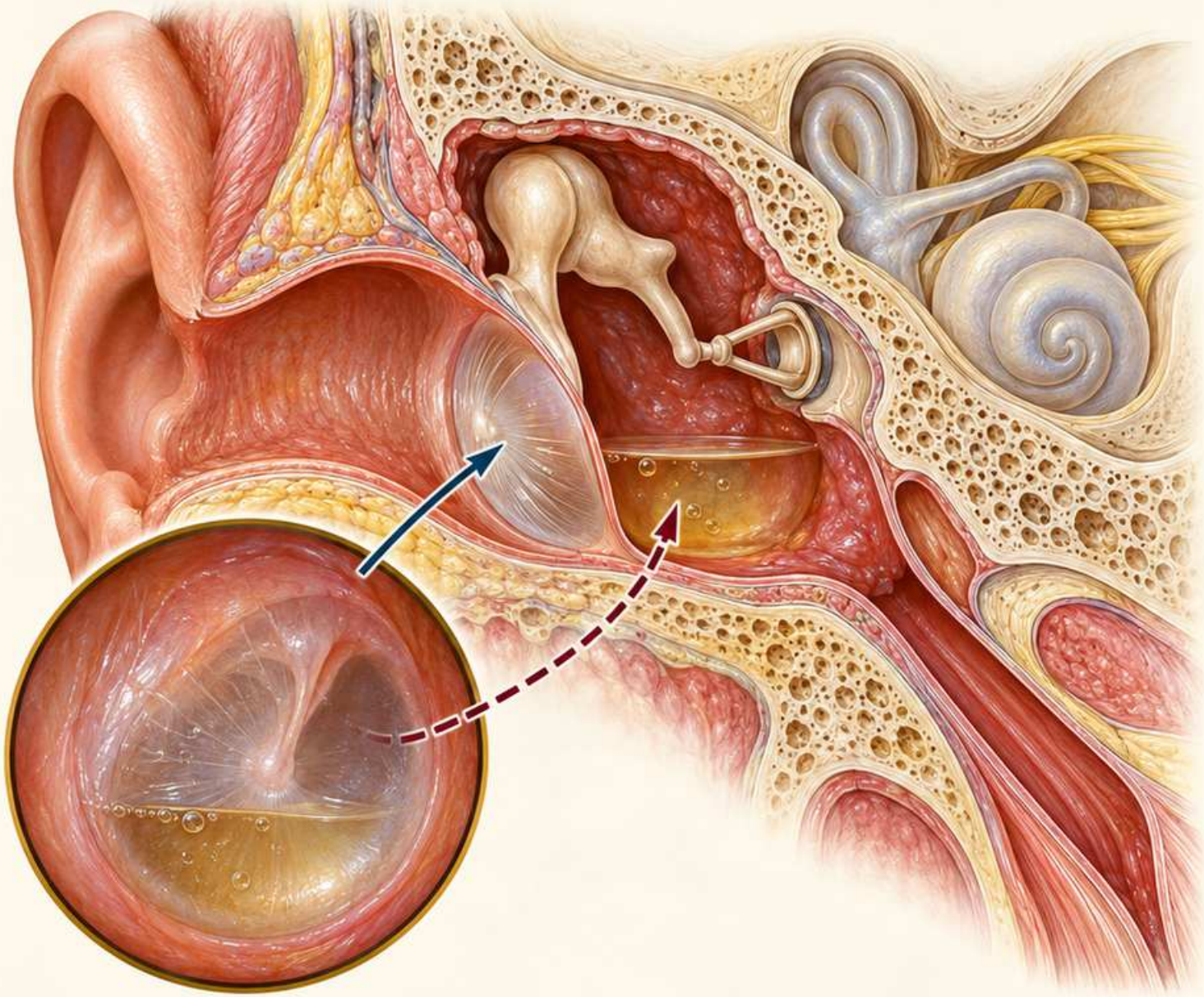

Błona stanowi granicę obserwacji, nie przezroczyste okno do całego ucha. Szukaj poziomu płynu, pęcherzyków i zmian przezierności.

Połącz obraz z wywiadem, badaniem ruchomości i wynikiem słuchu. Naucz się odróżniać widoczny płyn od wniosku o ostrym zapaleniu. To samo zdjęcie nie odpowiada na wszystkie pytania.

Schemat edukacyjny • M04 • Źródła [1, 4]

Co widać przez błonę bębenkową

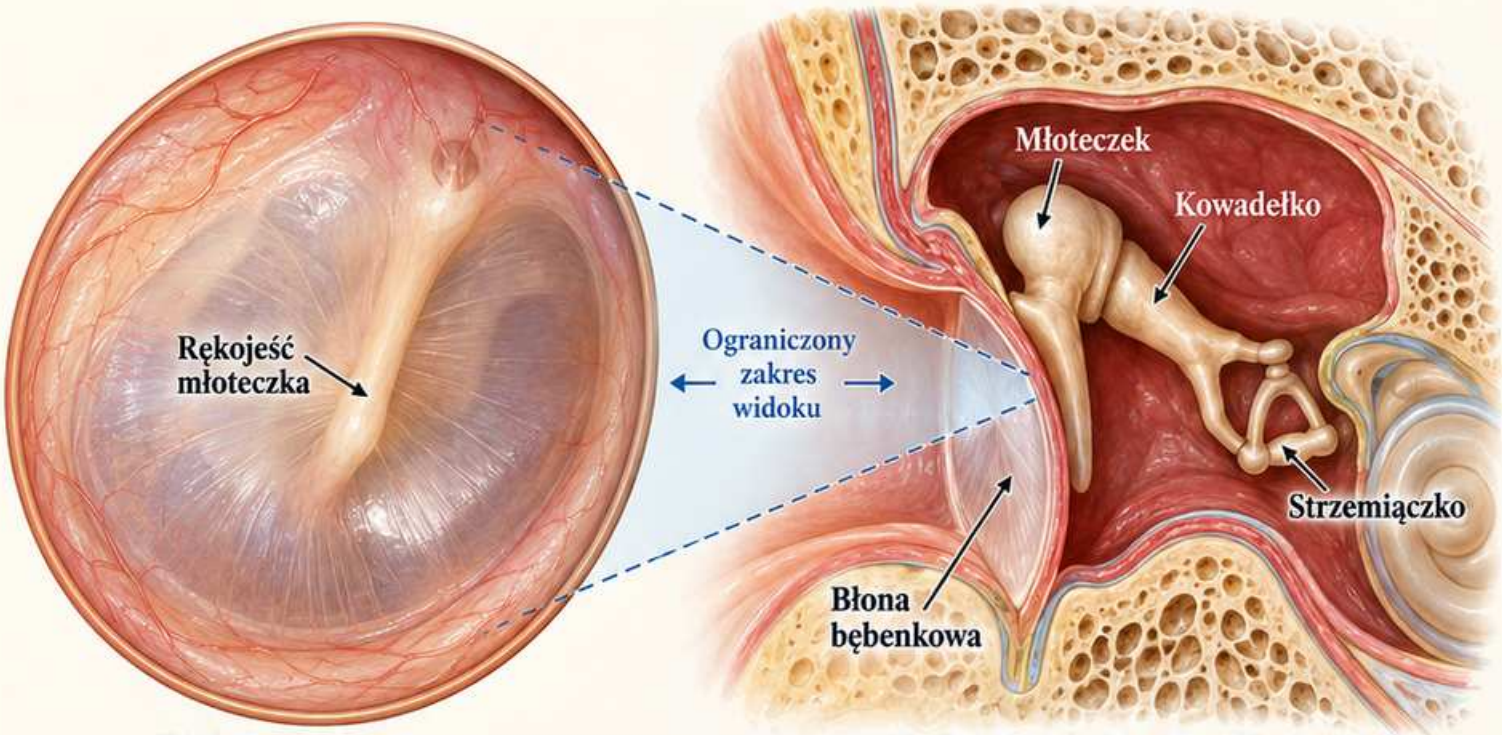

Widok otoskopowy
(przez błonę bębenkową)

Przekrój ucha środkowego
(po stronie przyśrodkowej)

1. Obserwacja

Przez prawidłowo przezierną błonę można czasem dostrzec zarysy struktur po jej przyśrodkowej stronie. Zakres widoku zależy od oświetlenia i anatomii.



2. Porównanie

Najpewniejszymi punktami orientacyjnymi pozostają widoczne elementy związane z błoną, szczególnie rękojeść młoteczka. Nie zakładaj widoczności całego łańcucha kosteczek.



3. Przykład opisu

„Błona częściowo przezierna; widoczny zarys młoteczka, bez jednoznacznego poziomu płynu". Ten zapis nie opisuje całej przestrzeni ucha środkowego.



4. Granice oceny

Niewidoczna struktura może pozostawać poza kątem obserwacji. Jej brak na ilustracji nie stanowi dowodu nieobecności ani uszkodzenia.



5. Zapamiętaj

Oddziel podpis anatomiczny przekroju od opisu widoku otoskopowego.
Wiedza o położeniu struktury nie oznacza, że została rzeczywiście zobaczona w badaniu.

Schemat edukacyjny • K051 • Źródła [1, 4]

Przestrzeń powietrzna a płyn

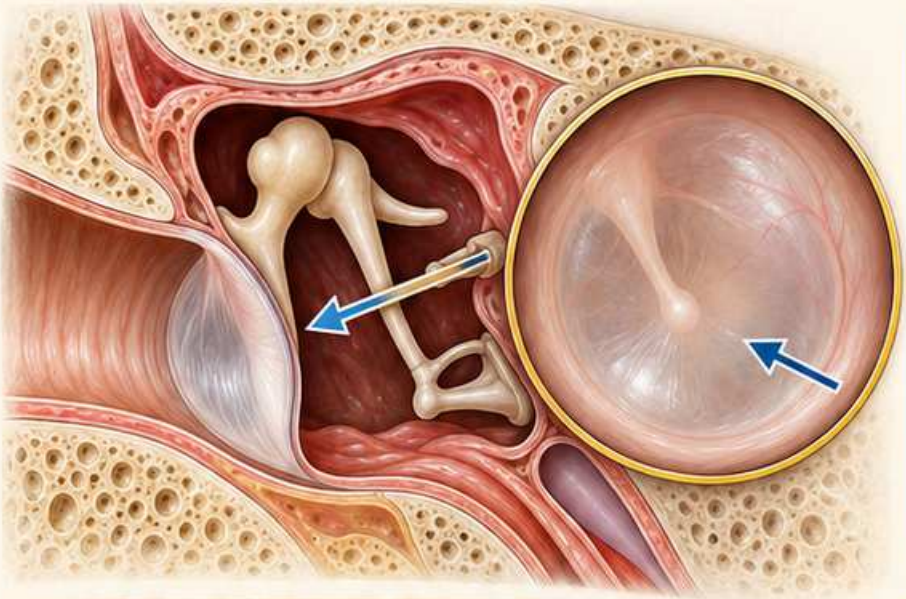

1. Obserwacja

Jama bębenkowa jest prawidłowo przestrzenią powietrzną. Obecność płynu może zmieniać przezierność, barwę i ruchomość oddzielającej ją błony.

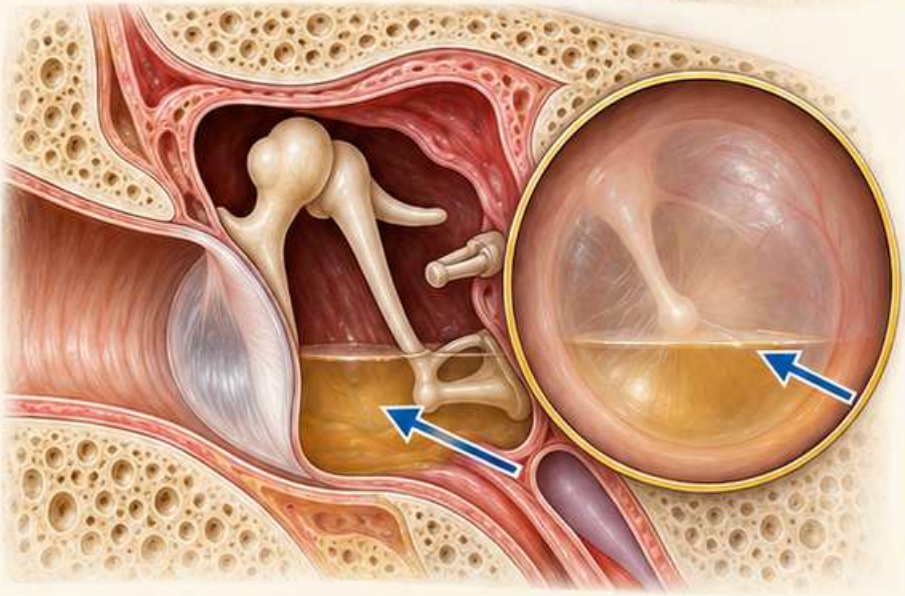

2. Porównanie

Porównaj przejrzysty widok z obrazem zawierającym poziom płynu. Sama ciemniejsza barwa nie wystarcza do stwierdzenia, że jama jest wypełniona.

3. Przykład opisu

„Za ciągłą błoną widoczny poziom płynu".
To bezpośrednia obserwacja; sformułowanie „płyn prawdopodobny" zachowaj dla obrazu mniej jednoznacznego.

4. Granice oceny

Nie każdy wysięk daje widoczny poziom. Przy nieprzezierności potrzebna bywa ocena dynamiczna lub tympanometria, interpretowane z całym badaniem.

5. Zapamiętaj

Obecność płynu i ostre zapalenie nie są pojęciami wymiennymi. Obraz, objawy oraz ich przebieg trzeba połączyć przed ustaleniem rozpoznania.

Schemat edukacyjny • K052 • Źródła [4, 16]

Poziom płynu i powietrza

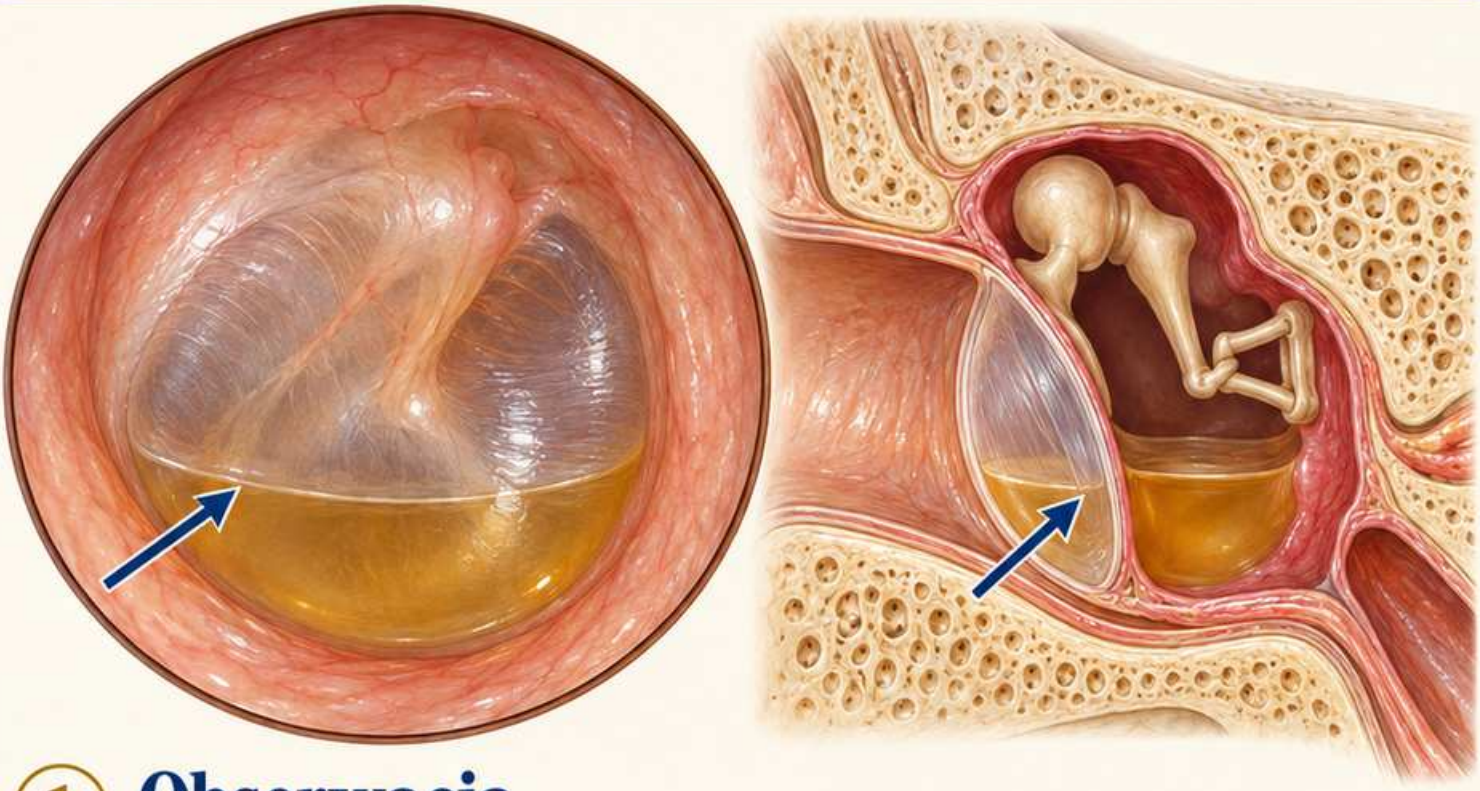

1 Obserwacja

Poziom powstaje na granicy płynu i powietrza za błoną. Może mieć kształt łukowatej linii przecinającej widoczną przestrzeń.

2 Porównanie

Sprawdź, czy linia rzeczywiście leży za ciągłą błoną. Refleks świetlny i brzeg zalegającej wydzieliny w przewodzie mogą utrudniać ocenę.

3 Przykład opisu

„Za dolną połową błony widoczny poziom płynu i powietrza; błona ciągła w dostępnym zakresie". Zapisz stronę badanego ucha.

4 Granice oceny

Nie przeliczaj wysokości linii na objętość wysięku. Dwuwymiarowy widok nie pokazuje wszystkich zachyłków jamy bębenkowej.

5 Zapamiętaj

Porównuj badania z uwzględnieniem kąta oglądania. Wyraźna granica płynu pomaga rozpoznać wysięk, ale sama nie określa jego przyczyny.

Schemat edukacyjny • K053 • Źródła [16]

Pęcherzyki za błoną

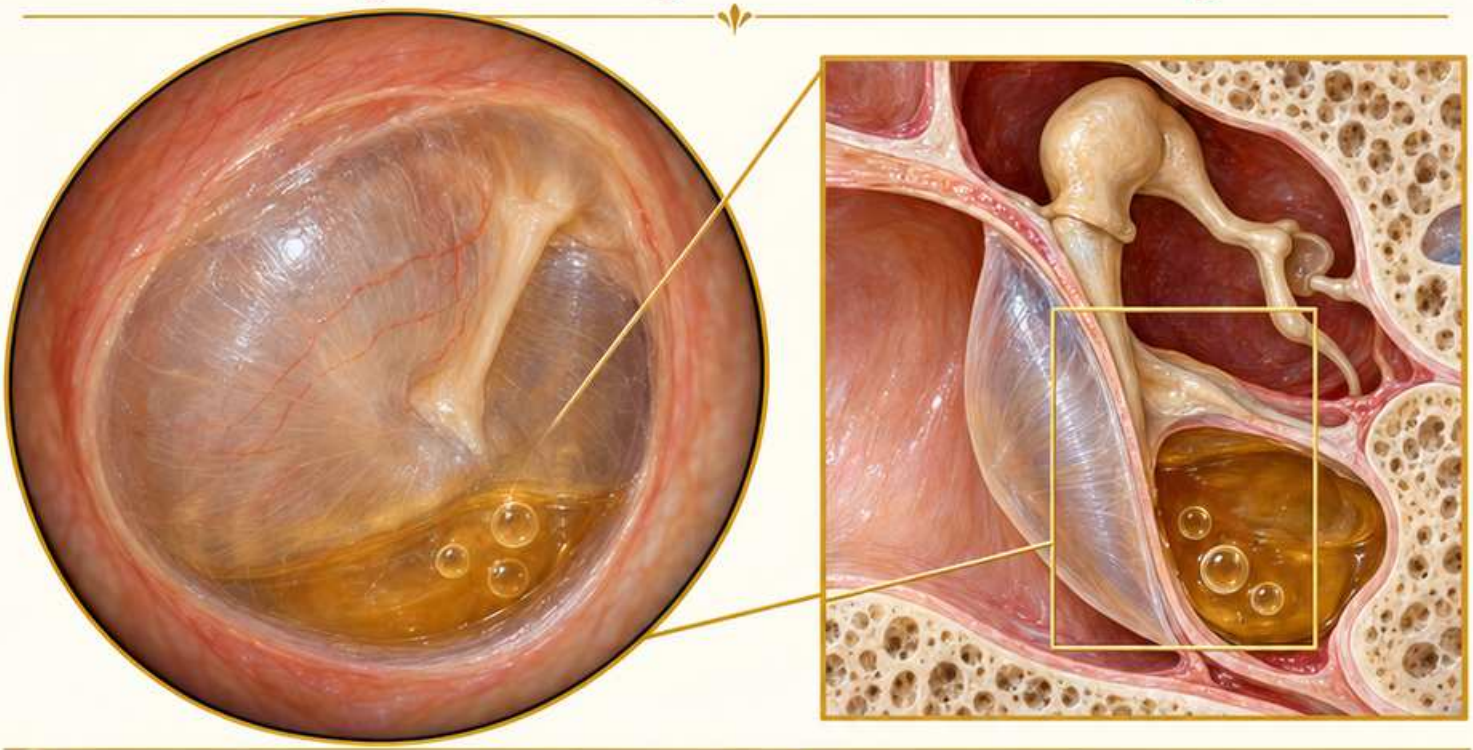

1. Obserwacja



Drobne okrągłe obrysy widoczne za ciągłą błoną mogą odpowiadać pęcherzykom powietrza w płynie. Oceniaj ich położenie względem powierzchni błony.

2. Porównanie

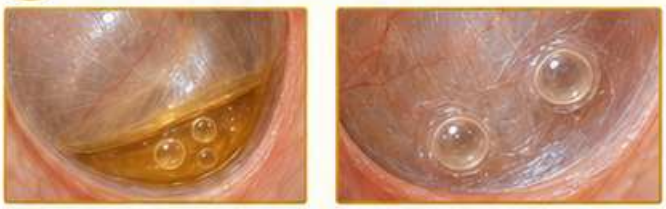

Pęcherzyki za błoną nie są tym samym co pęcherze na niej. Pomocne jest rozpoznanie płaszczyzny zmiany i otaczającego płynu.

3. Przykład opisu



„Za dolną częścią błony kilka drobnych pęcherzyków powietrza, z towarzyszącym płynem". Nie opisuj ich jako otworów w błonie.

4. Granice oceny



Rysunek nie pokazuje zmiany położenia pęcherzyków podczas badania. Nie można na tej podstawie ocenić ich ruchu ani ruchomości błony.

5. Zapamiętaj



Brak pęcherzyków nie wyklucza wysięku. Uwzględnij przezierność, ustawienie oraz inne wyniki badania, zamiast opierać ocenę na pojedynczej cesze.

Schemat edukacyjny • K054 • Źródła [4, 16]

Bursztynowe zabarwienie



1. Obserwacja

Bursztynowy odcień błony lub płynu widocznego za nią może towarzyszyć wysiękowi. Barwę oceniaj wraz z przeziernością i ustawieniem.

2. Porównanie

Porównaj jednolite ciepłe oświetlenie z rzeczywistym zabarwieniem ograniczonym do obszaru za błoną. Kolor ilustracji nie stanowi pomiaru klinicznego.

3. Przykład opisu

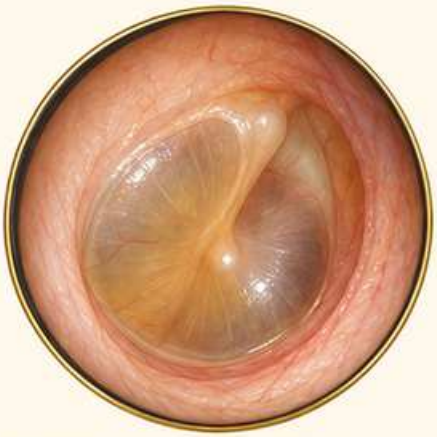

„Błona o bursztynowym odcieniu, częściowo przezierna, bez widocznego uwypuklenia". Obecność poziomu płynu lub pęcherzyków zapisz oddzielnie.

4. Granice oceny



Sam odcień nie określa składu płynu, czasu trwania ani drobnoustroju. Nie nazywaj bursztynowej zawartości automatycznie ropą.

5. Zapamiętaj



Poszukaj zgodności kilku cech. Jeżeli widok jest niejednoznaczny, ostrożny opis barwy jest lepszy niż pewne rozpoznanie oparte na kolorze.

Schemat edukacyjny • K055 • Źródła [16]

Wysięk a uwypuklenie błony

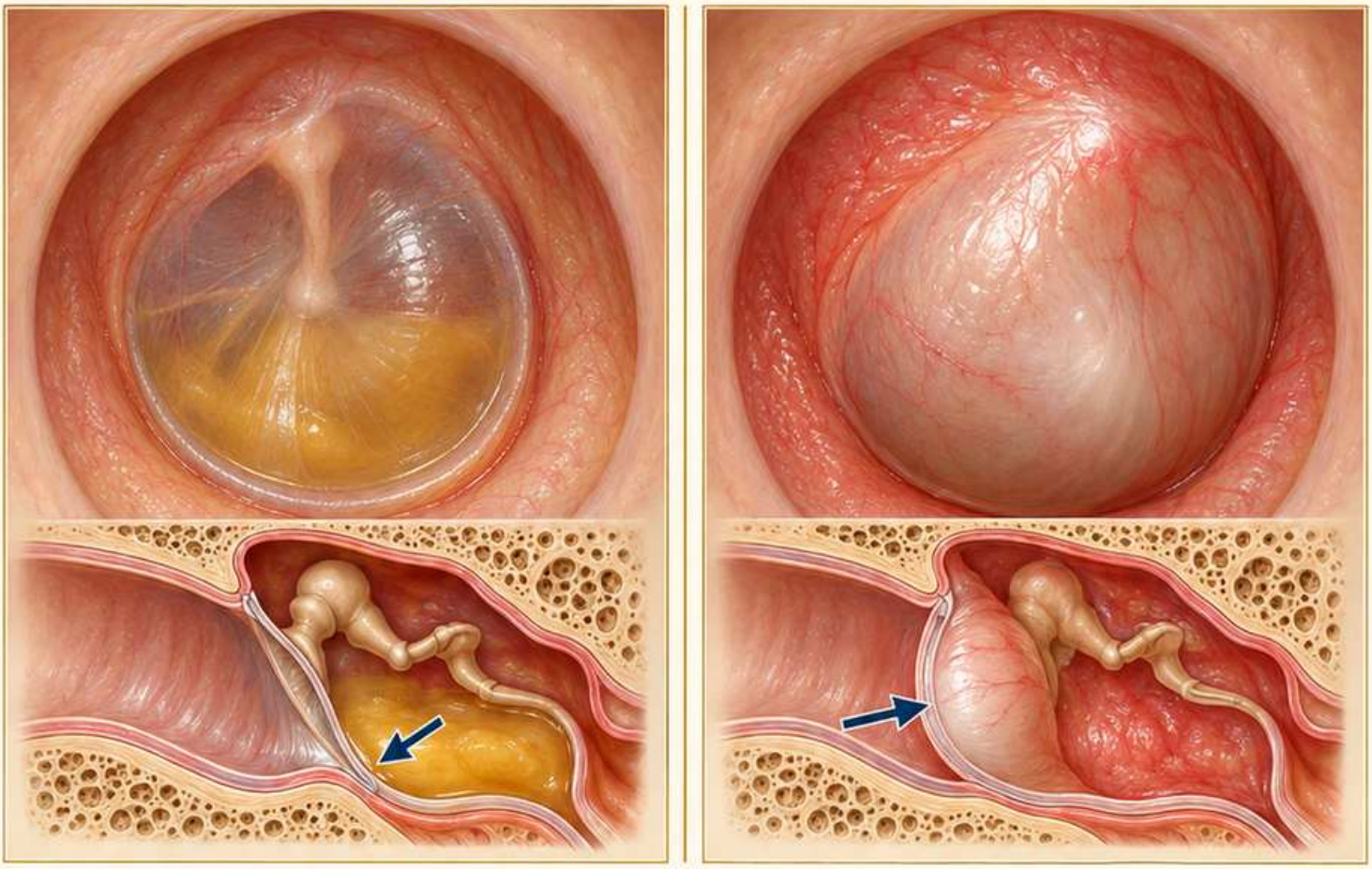

1 Obserwacja

Wysięk oznacza płyn w uchu środkowym. Uwypuklenie opisuje ustawienie błony. Te dwie cechy należy rozpoznawać i zapisywać osobno.

2 Porównanie

Wysięk może występować bez uwypuklenia, także przy błonie wciągniętej. Wyraźna wypukłość z ostrymi objawami ma inne znaczenie niż sam poziom płynu.

3 Przykład opisu

„ Widoczny płyn za błoną, bez wyraźnego uwypuklenia". Drugi przykład: „błona uwypuklona i nieprzezierna; ostre dolegliwości w wywiadzie".

4 Granice oceny

Sam płyn nie potwierdza ostrego zapalenia. Z kolei niewidoczny poziom nie wyklucza płynu, jeżeli błona jest nieprzezierna.

5 Zapamiętaj

Zacznij od dwóch pytań: co wskazuje na płyn i jak ustawiona jest błona? Dopiero potem zestaw te obserwacje z objawami.

Schemat edukacyjny • K056 • Źródła [4]

Ruchomość: otoskopia pneumatyczna

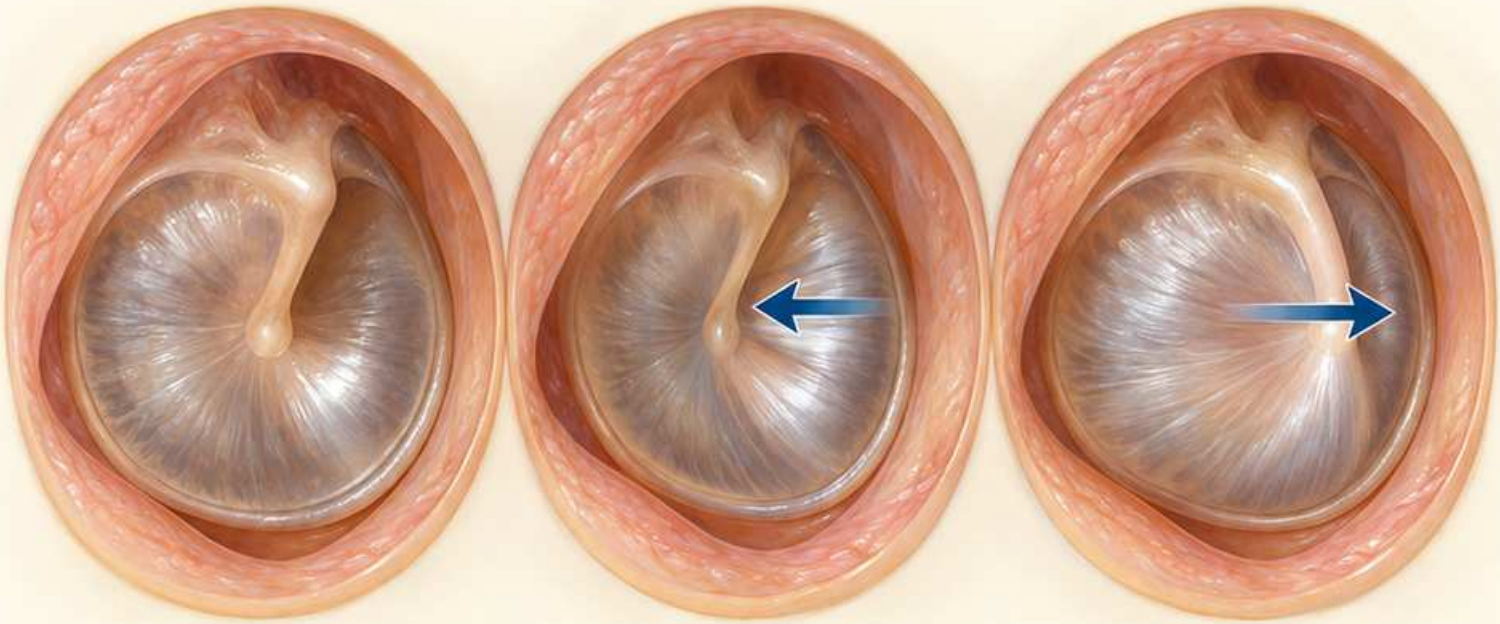

1. Obserwacja



Otoskopia pneumatyczna ocenia odpowiedź błony na kontrolowaną zmianę ciśnienia w przewodzie. Jest badaniem dynamicznym, wykonywanym przez osobę z odpowiednimi umiejętnościami.

2. Porównanie



Schemat przedstawia kolejne położenia tej samej błony. Płyn i blizny mogą ograniczać ruchomość; perforacja utrudnia wytworzenie różnicy ciśnień potrzebnej do oceny.

3. Przykład opisu



„Ruchomość ograniczona w badaniu pneumatycznym". Takiego zdania nie wolno dopisywać do opisu nieruchomej ilustracji, jeżeli badania nie wykonano.

4. Granice oceny



Wynik zależy także od warunków technicznych i szczelności. Niepowodzenie oceny nie jest równoznaczne z potwierdzeniem nieruchomej błony.

5. Zapamiętaj



W atlasie uczysz się różnicy między wyglądem a funkcją. Zapis „ruchomości nie oceniono" jasno określa zakres dostępnych danych.

Schemat edukacyjny • K057 • Źródła [1, 16]

Tympanometria jako uzupełnienie

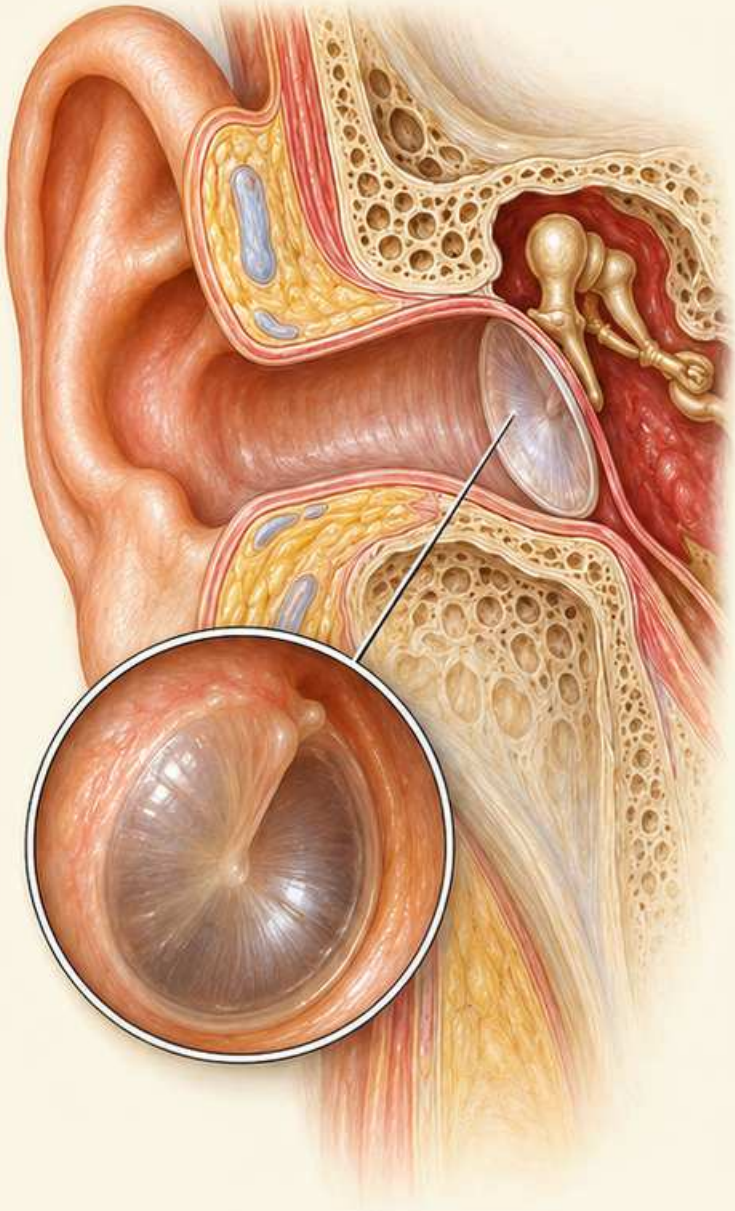

1. Obserwacja

Tympanometria opisuje właściwości układu ucha środkowego podczas zmiany ciśnienia. Jej wynik uzupełnia otoskopię, lecz nie zastępuje oceny błony.

2. Porównanie

Płaski wykres typu B wymaga sprawdzenia objętości przewodu. Prawidłowa objętość może towarzyszyć płynowi, a duża perforacji lub drożnemu drenowi.

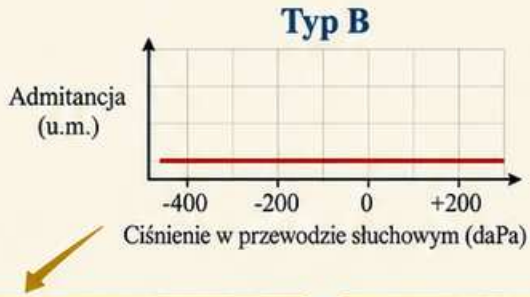

Prawidłowa objętość przewodu



Może towarzyszyć płynowi.

Duża objętość przewodu



Może towarzyszyć perforacji lub drożnemu drenowi.

3. Przykład opisu

„Wykres typu B; interpretacja z objętością przewodu i obrazem otoskopowym". Nie przepisuj samej litery jako nazwy rozpoznanej choroby.

4. Granice oceny

Wynik zależy od wieku, warunków pomiaru i użytej metody. Objętość oraz kształt krzywej należy oceniać według odpowiednich norm.

5. Zapamiętaj

Nie myl tympanometrii z pomiarem progu słyszenia. Do oceny słuchu potrzebne jest właściwe badanie audiologiczne dobrane do pacjenta.



Schemat edukacyjny • K058 • Źródła [17, 1]

Wysięk jednostronny u dorosłego

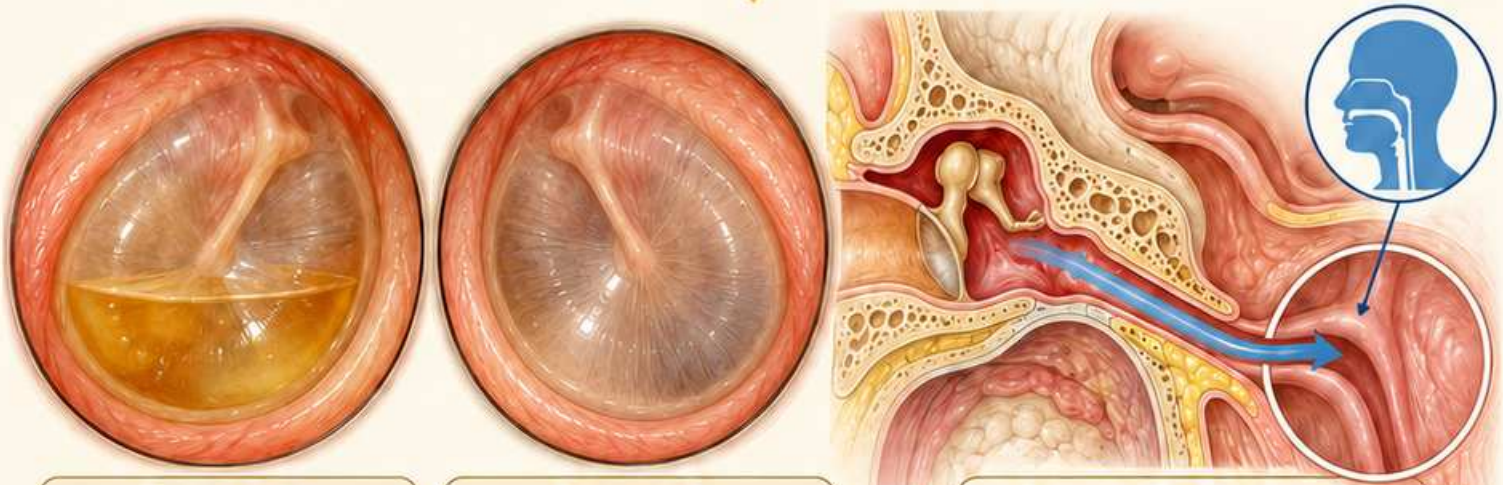

Prawe ucho
poziom płynu za błoną

Lewe ucho
bez widocznego poziomu

Droga trąbki słuchowej
do nosogardła

1 Obserwacja

Płyn za błoną u dorosłego wymaga wyjaśnienia przyczyny. W opisie zaznacz jednostronność i porównaj obraz drugiego ucha.

2 Porównanie

Utrzymywanie się jednostronnego wysięku może wymagać badania nosogardła. Nie należy automatycznie przypisywać go wyłącznie przebytej infekcji.

3 Przykład opisu

„Prawe ucho: poziom płynu za błoną. Lewe ucho: bez widocznego poziomu". Czas trwania objawów wpisz na podstawie wywiadu.

4 Granice oceny

Sam obraz ucha nie wskazuje miejsca ewentualnej przeszkody w wentylacji. Nie pozwala też rozpoznać ani wykluczyć zmiany w nosogardle.

5 Zapamiętaj

Utrwalony lub niewyjaśniony jednostronny wysięk wymaga oceny otorynolaryngologicznej. Jest to wskazanie do ustalenia przyczyny, a nie dowód nowotworu.

Schemat edukacyjny • K059 • Źródła [16]

Obraz po przebytym zapaleniu

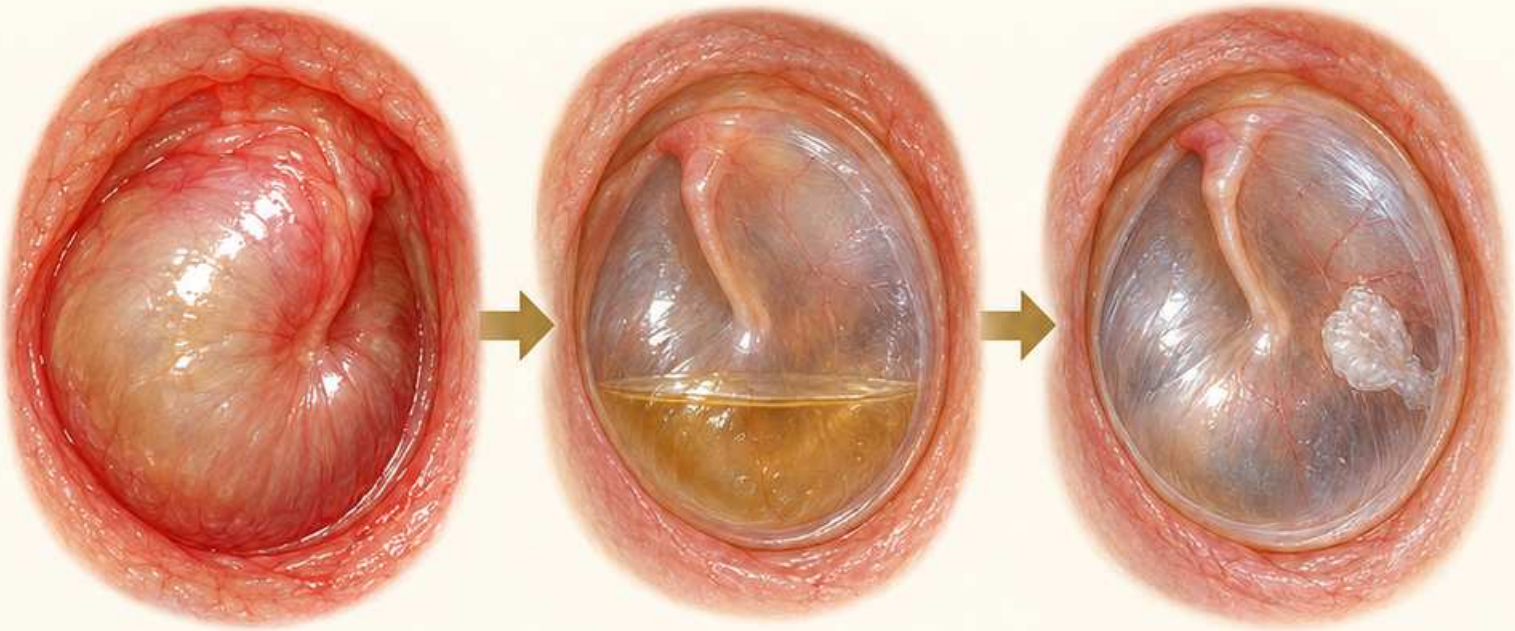

1. Obserwacja

Po ustąpieniu ostrego bólu błona nie musi od razu wyglądać prawidłowo. Mogą pozostawać wysięk, zmętnienie lub widoczne zmiany bliznowate.

2. Porównanie

Porównuj cechy ostre z pozostałościami po zapaleniu. Zachowany poziom płynu przy lepszym samopoczuciu nie jest sam w sobie dowodem niepowodzenia leczenia.

3. Przykład opisu

„Po przebytej infekcji nadal widoczny poziom płynu; obecnie bez bólu według wywiadu”.
Oddziel obserwację od informacji przekazanej przez pacjenta.

4. Granice oceny

Jedno badanie nie ustala dokładnego czasu powstania płytki ani wcześniejszej przyczyny perforacji. Uwzględnij dokumentację i kolejne porównania.

5. Zapamiętaj

Zapisuj datę oceny, stronę i cechy obrazu. Pozwala to śledzić rzeczywistą zmianę zamiast uznawać każdą nieprawidłowość za nowe ostre zapalenie.

Schemat edukacyjny • K060 • Źródła [4, 14]

Ubytek przewodzenia: powiązanie z obrazem

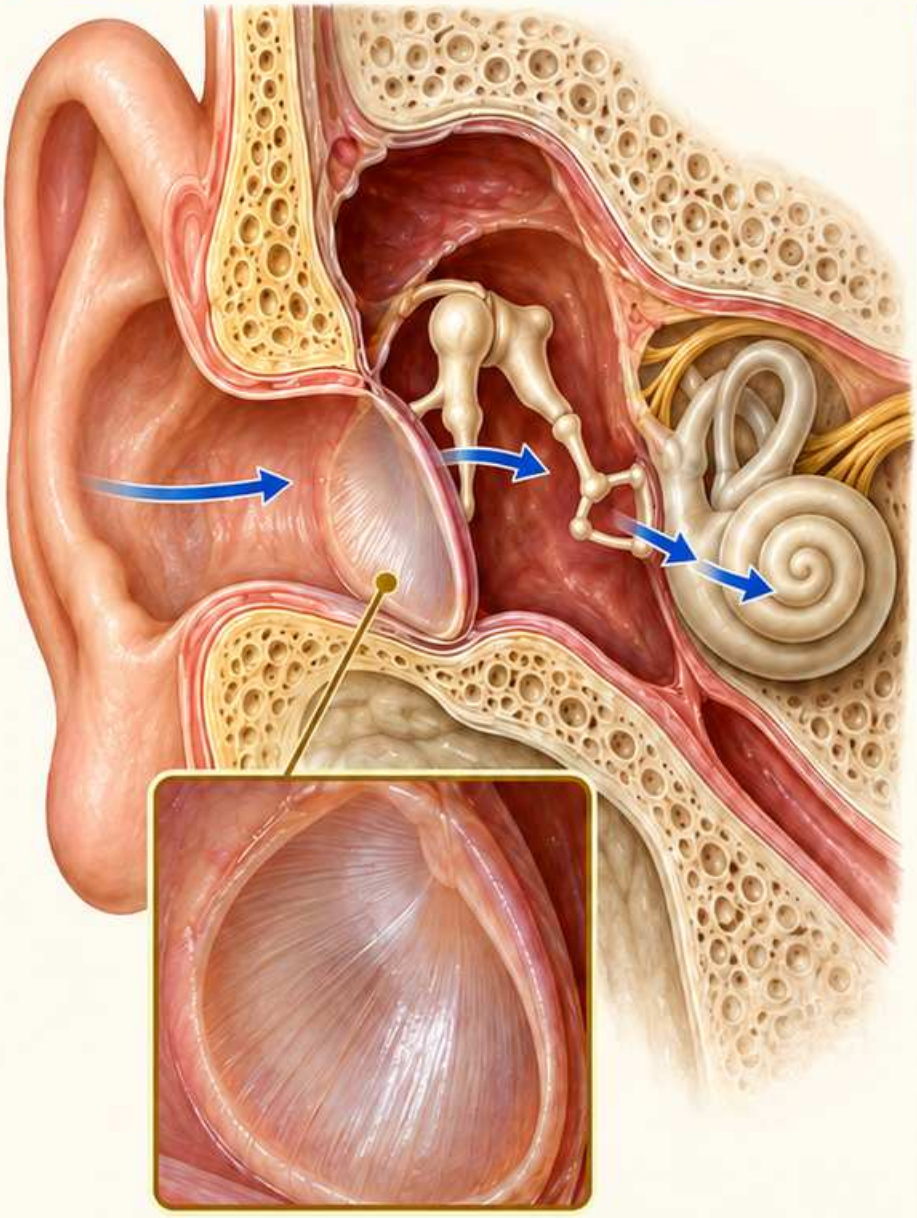

1. Obserwacja

Płyn, perforacja i zaburzenia łańcucha kosteczek mogą wpływać na przewodzenie dźwięku. Sam widok błony nie określa stopnia niedosłuchu.

2. Porównanie

Porównaj obserwację anatomiczną z wynikiem audiometrii. Różnica między progami przewodnictwa powietrznego i kostnego pomaga rozpoznać składową przewodzeniową.



3. Przykład opisu

„Wysięk w obrazie otoskopowym; w badaniu słuchu obecna składowa przewodzeniowa”. Takie połączenie wymaga rzeczywistego wyniku badania audiologicznego.

4. Granice oceny

Nie przypisuj konkretnej liczby decybeli rozmiarowi perforacji narysowanej na karcie. Słuch zależy również od stanu pozostałych elementów ucha.

5. Zapamiętaj

Wygląd błony i wynik słuchu odpowiadają na różne pytania. Prawidłowy obraz otoskopowy nie wyklucza innych przyczyn zgłaszanego pogorszenia słyszenia.

Schemat edukacyjny • K061 • Źródła [1]

Objawy i obraz: zgodność i rozbieżność

Niewielkie objawy, widoczne zmiany w uchu



Uczucie pełności ucha



Gorsze słyszenie



Zwykle brak silnego bólu



Wysięk w uchu środkowym (łagodne uwypuklenie)

Objawy mogą być podobne

Ten sam objaw nie przesądza o obrazie

Wyraźny ból, obraz nieswoisty



Wyraźny ból ucha



Może występować gorączka



Mogą współistnieć zaburzenia słyszenia

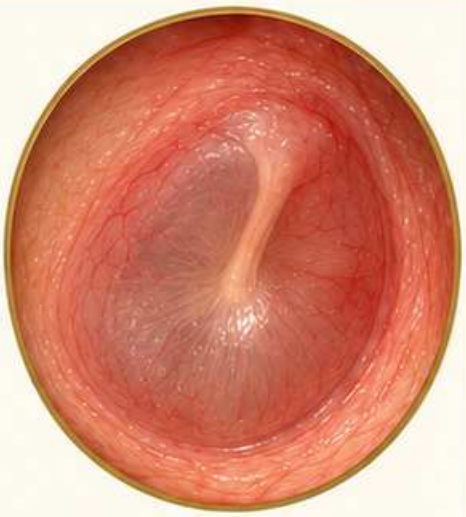

Obraz nieswoisty zaczerwienionej błony bębenkowej (związany z bólem)

1 Obserwacja

Wywiad i obraz mogą się uzupełniać albo pozornie nie pasować. Niewielkie dolegliwości nie gwarantują braku zmian w uchu środkowym.

2 Porównanie

U części osób wysięk daje głównie uczucie pełności lub gorsze słyszenie. Wyraźny ból wymaga oceny także innych struktur i przyczyn.

3 Przykład opisu

„Pacjent zgłasza zatkanie ucha; za błoną widoczne pęcherzyki i poziom płynu”. Objaw i obserwacja są tu zapisane oddzielnie.

4 Granice oceny

Brak gorączki nie wyklucza zmian ucha. Nie oceniaj ciężkości wyłącznie z nasilenia czerwieni ani z pojedynczego zgłaszanego objawu.

5 Zapamiętaj

Gdy dane są rozbieżne, sprawdź jakość widoku i pełny wywiad. Dalszą interpretację oprzyj na badaniu pacjenta, nie na dopasowywaniu obrazu do oczekiwań.

Schemat edukacyjny • K062 • Źródła [4, 16]

Niepełna widoczność: czego nie rozstrzygać

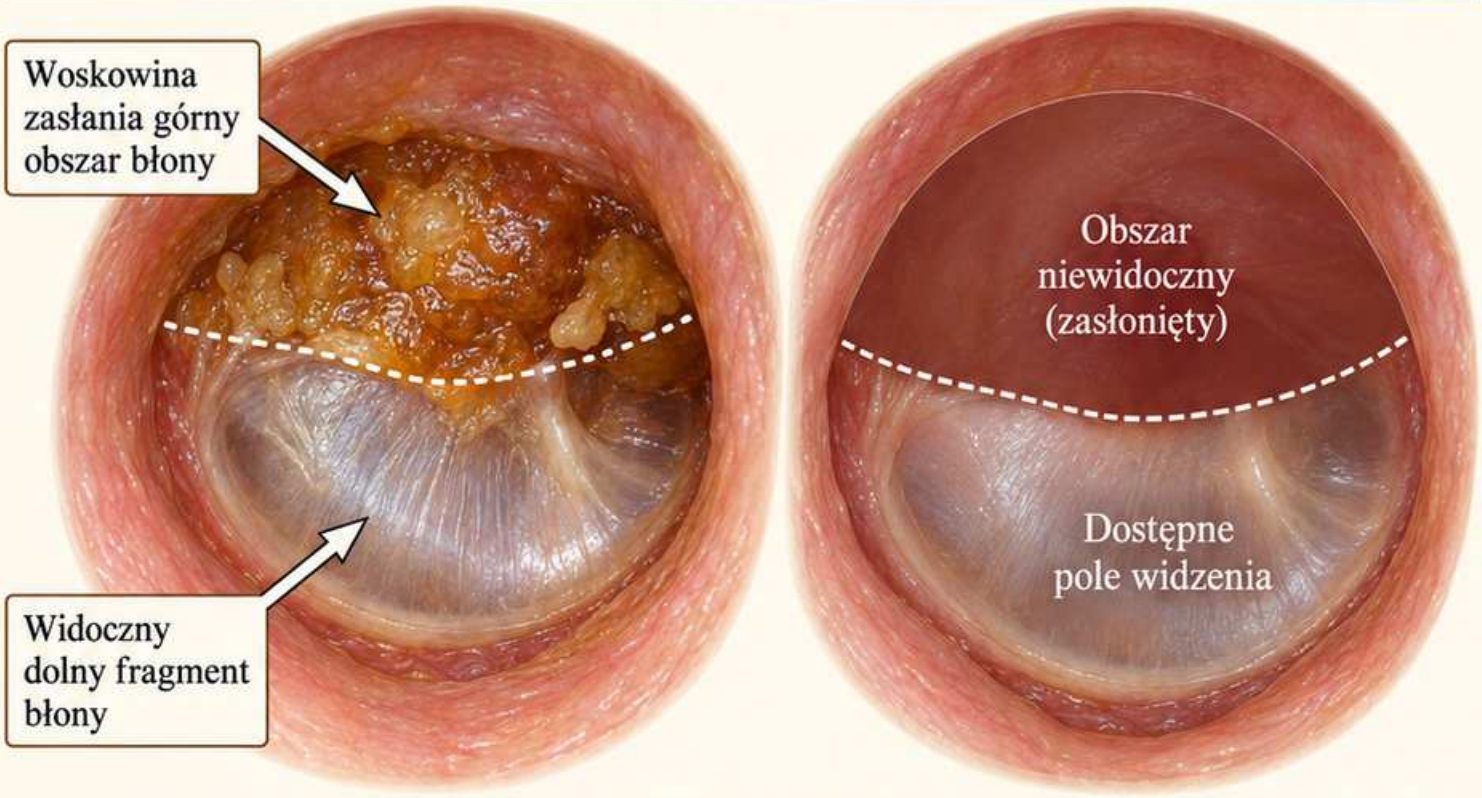

1. Obserwacja

Woskowina, wydzielina lub zwężenie przewodu mogą pozostawić widoczny tylko fragment błony. Zanim opiszesz ucho środkowe, określ dostępne pole.

2. Porównanie

Jeżeli widzisz wyłącznie dolny obszar, nie oceniasz całej części wiotkiej. Zachowany fragment nie potwierdza ciągłości wszystkich pozostałych obszarów.

3. Przykład opisu

„Widoczny dolny fragment błony bez jednoznacznego ubytku; górny obszar zasłonięty". To dokładniejsze niż zapewnienie o prawidłowej całej błonie.

4. Granice oceny

Nie wykluczaj kieszonki, małej perforacji ani wysięku na podstawie ograniczonego widoku. Nie oszacujesz wiarygodnie rozległości niewidocznej zmiany.

5. Zapamiętaj

Zapisz przyczynę ograniczenia i potrzebę ponownej oceny przez odpowiednią osobę. Nie próbuj uzupełniać opisu cech, których faktycznie nie zaobserwowano.

Schemat edukacyjny • K063 • Źródła [1, 4]

Tabela porównawcza ucha środkowego

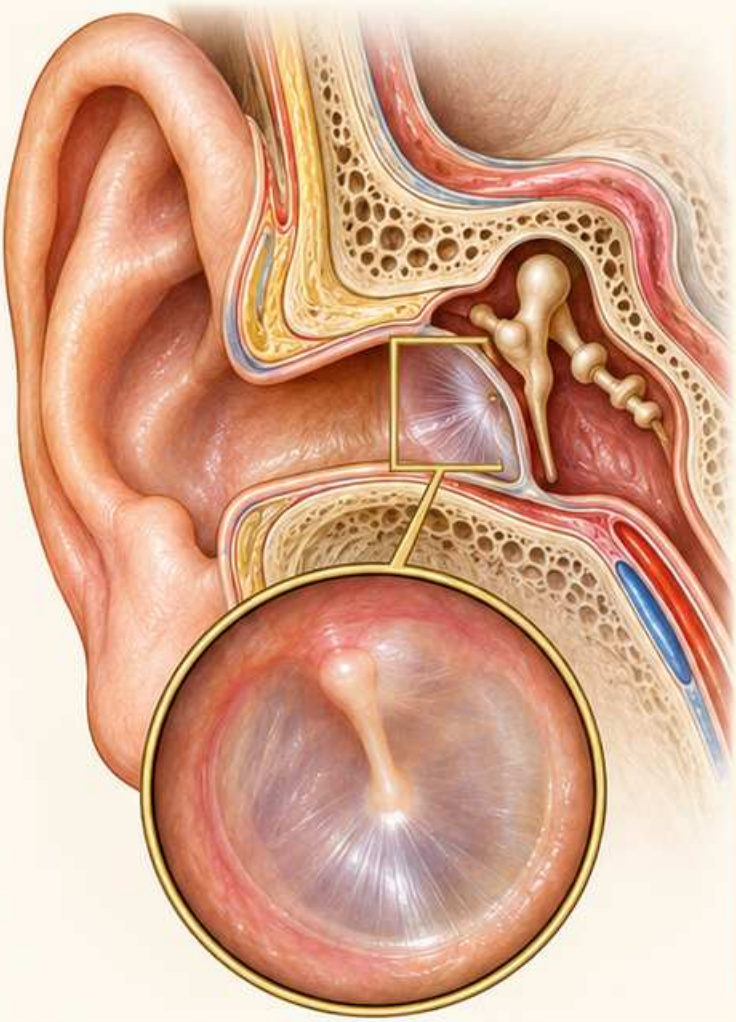

1. Obserwacja



Przestrzeń powietrzna: błona częściowo przezierna, bez widocznego poziomu.

Ograniczenie: sam brak poziomu nie wyklucza płynu ani innych zmian.

2. Porównanie



Płyn za błoną: poziom lub pęcherzyki wspierają rozpoznanie wysięku.

Ograniczenie: sam wysięk nie potwierdza ostrego zakażenia.

3. Przykład opisu

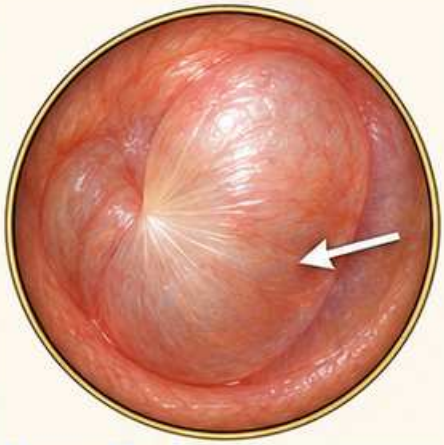

Uwypuklenie: błona przesunięta ku przewodowi, często nieprzezierna.

Ograniczenie: przyczyny i znaczenie wymagają połączenia z objawami oraz badaniem.

4. Granice oceny

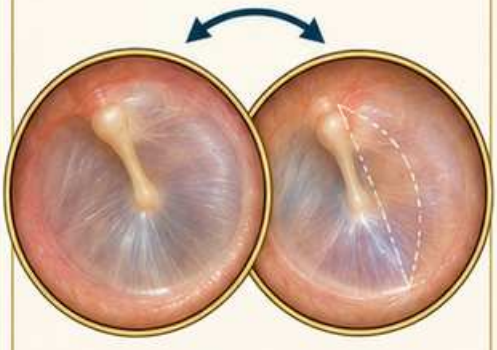

Ruchomość: oceniona w badaniu dynamicznym, a nie z nieruchomego obrazu.

Ograniczenie: wynik zależy także od warunków technicznych.

5. Zapamiętaj



Słuch: określany badaniem audiologicznym.

Ograniczenie: wygląd błony nie przewiduje dokładnego progu słyszenia. Wybierz osobny zapis dla obrazu, funkcji i wywiadu.

Schemat edukacyjny • K064 • Źródła [1, 4, 16]

05

Rynoskopia

Poznaj przedni odcinek jamy nosa

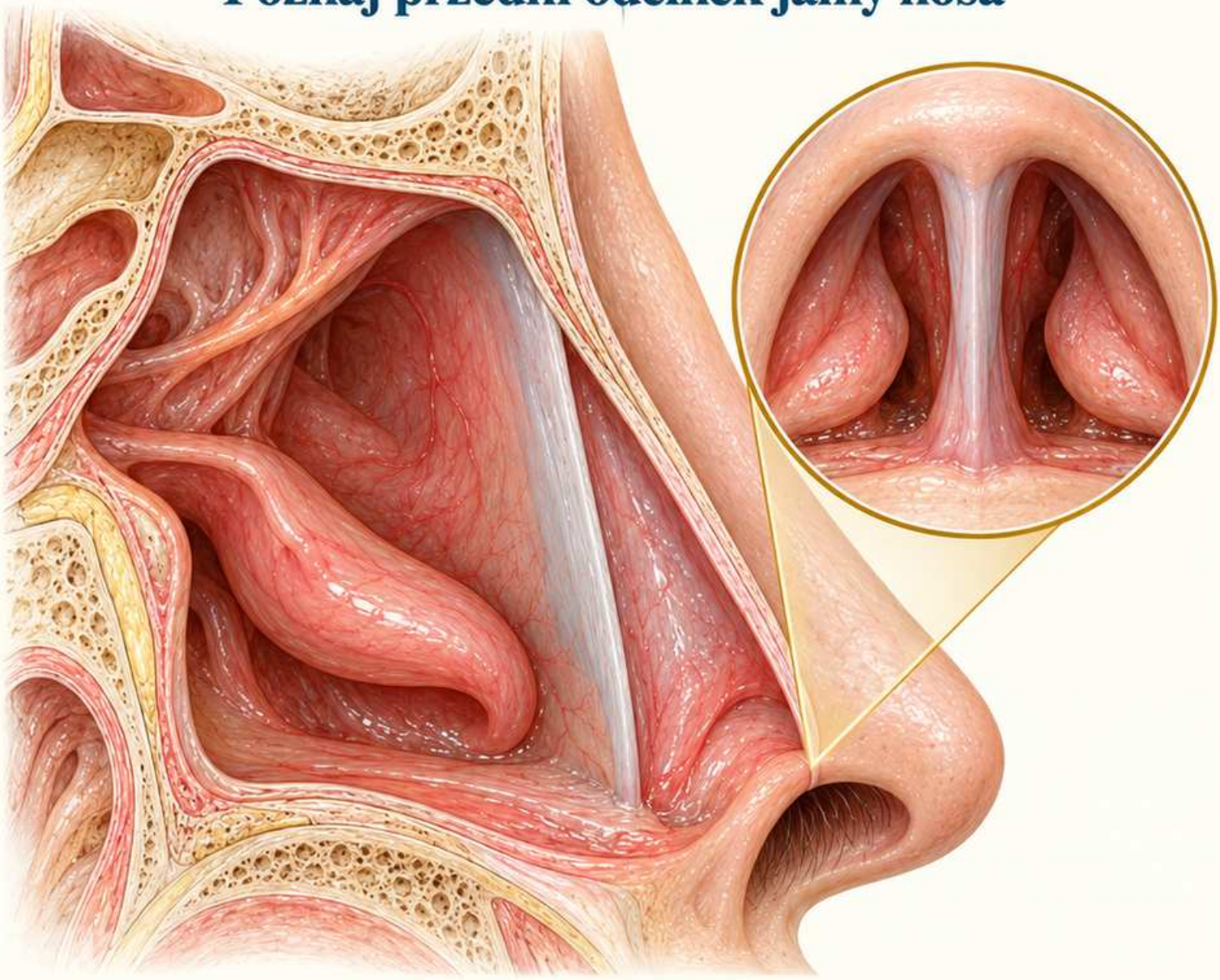

1. Punkty orientacyjne

Odszukaj przegrodę, małżowinę dolną i dno. Porównaj stronę prawą z lewą w podobnym ustawieniu.

2. Cel modułu

Oceń śluzówkę, wydzielinę i widoczne światło. Zapisz obszary zasłonięte; rynoskopia przednia nie przedstawia całej jamy nosa.

Schemat edukacyjny • M05 • Źródła [18,19]

Orientacja w rynoskopii przedniej

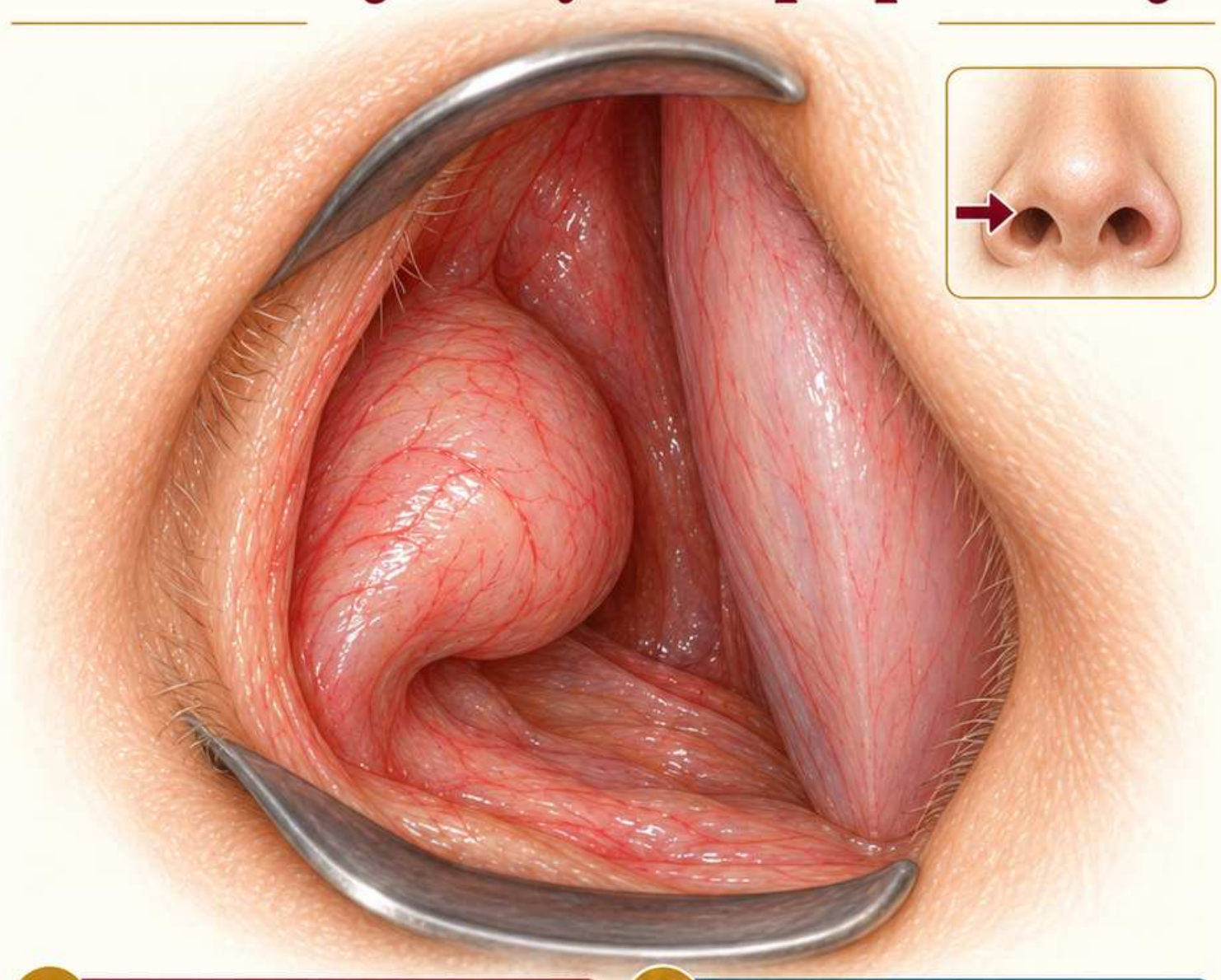

1. Rozpoznaj

Najpierw ustal stronę badaną. Przegroda wyznacza ścianę przyśrodkową, a małżowiny leżą na ścianie bocznej jamy nosa.

2. Oceń

Odszukaj przedsionek, przednią część przegrody, małżowinę dolną i dno. Prześledź wolną przestrzeń między widocznymi strukturami.

3. Przykład opisu

Prawa jama nosa: widoczna przednia część przegrody i głowa małżowiny dolnej; dalszy odcinek pozostaje poza polem.

4. Błąd i granice

Nie nazywaj każdej wypukłości polipem. Najpierw określ jej związek ze ścianą boczną; przedni widok nie przedstawia całej jamy.

Schemat edukacyjny • K065 • Źródła [18,19]

Przedsionek nosa



1. Rozpoznaj

Przedsionek jest początkowym odcinkiem nosa, wyścielonym skórą. Włoski odróżniają go od położonej głębiej błony śluzowej.

2. Oceń

Oceń wejście do nosa: ciągłość skóry, strupy, pęknięcia i obrzęk. Oddziel zmianę przy nozdrzu od zmiany przegrody.

3. Przykład opisu

Przedsionek lewy: pojedynczy strup przy bocznym brzegu wejścia, bez widocznego zwężenia w pokazanym ujęciu badania.

4. Błąd i granice

Strup nie dowodzi zakażenia bakteryjnego. Obraz nie ujawnia bolesności ani głębokości zmiany; tych informacji wymaga osobna ocena kliniczna.

Schemat edukacyjny • K066 • Źródła [18,19]

Przegroda: część przednia

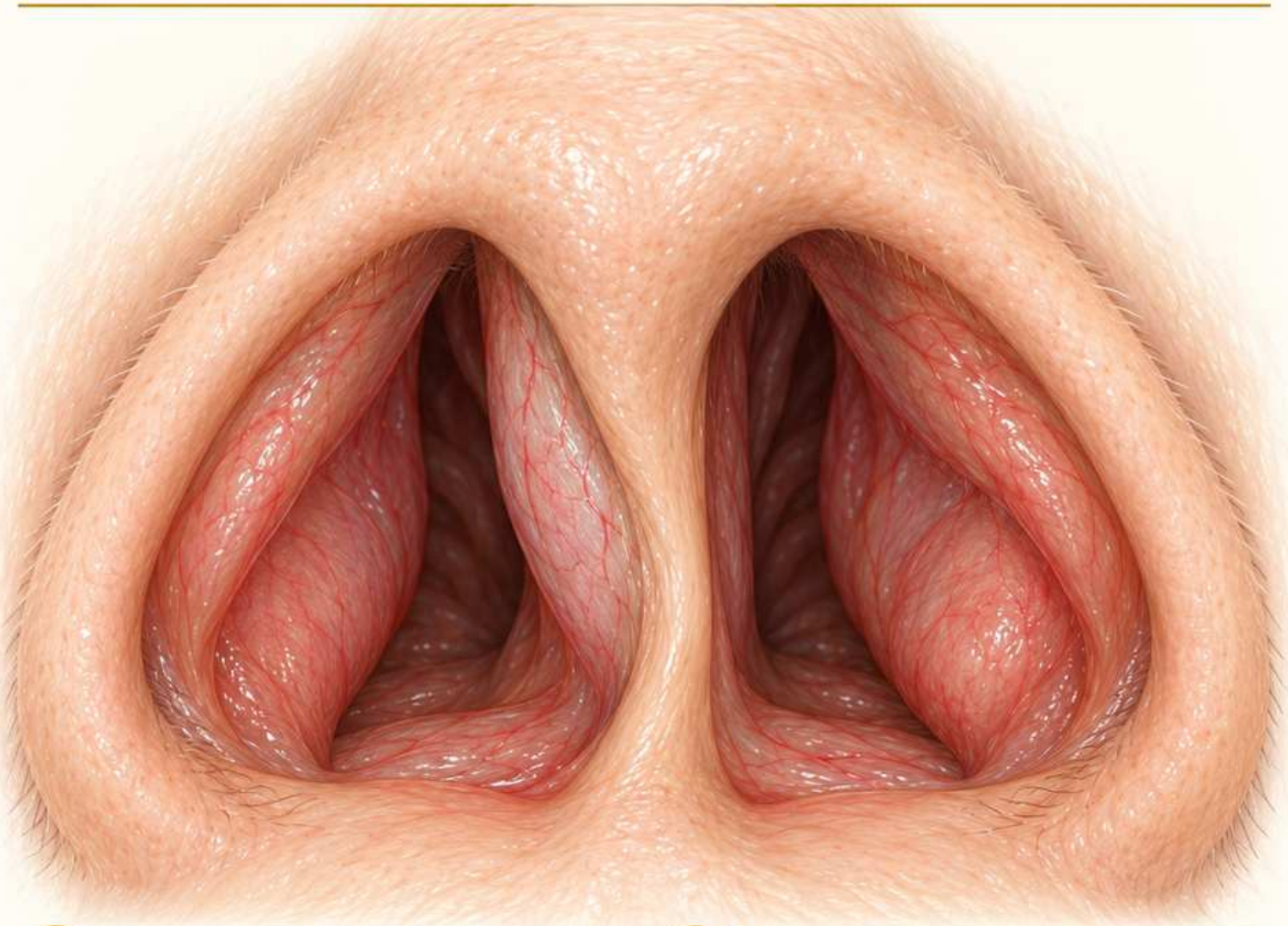

1. Rozpoznaj

Przednia część przegrody oddziela prawą i lewą jamę nosa. Oceniaj jej przebieg osobno od wyglądu pokrywającej śluzówki.

2. Oceń

Śledź linię przegrody, zaznacz wypukłość, ubytek i kontakt z małżowiną. Podaj, jaki odcinek udało się obejrzeć.

3. Przykład opisu

Przedni odcinek przegrody odchylony w prawo; śluzówka zachowana, bez widocznego otworu w ocenianym obszarze tego ujęcia.

4. Błąd i granice

Brak otworu w widocznej części nie wyklucza perforacji głębiej. Nie przypisuj skrzywieniu wszystkich objawów bez zebrania wywiadu.

Schemat edukacyjny • K067 • Źródła [18,20]

Małżowina nosowa dolna

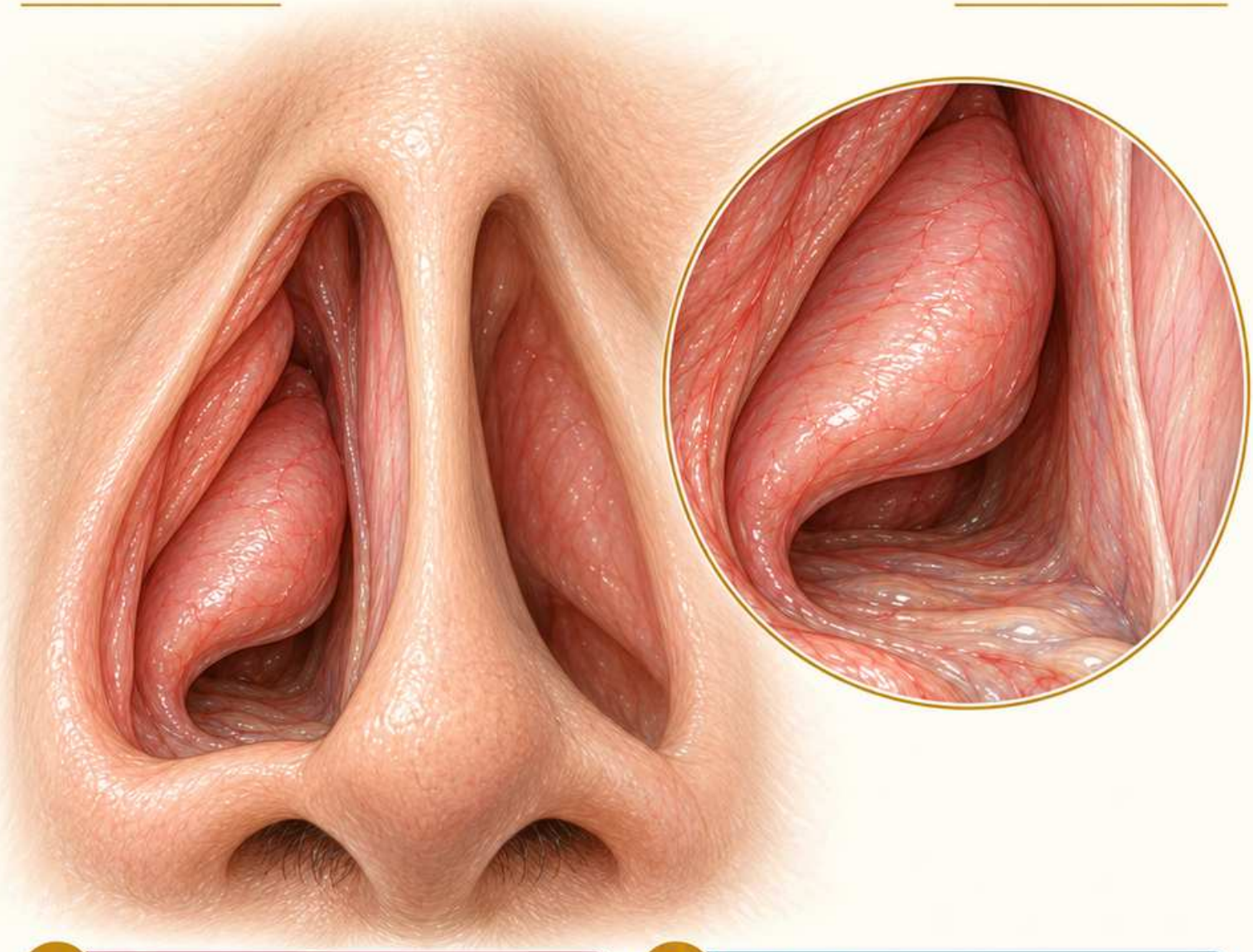

1. Rozpoznaj

Małżowina dolna tworzy podłużną wypukłość ściany bocznej. Jej przedni koniec bywa najbardziej widocznym punktem orientacyjnym rynoskopii.

2. Oceń

Oceń wielkość, powierzchnię i odstęp od przegrody. Przewód dolny leży pod małżowiną, nad dnem jamy nosa.

3. Przykład opisu

Prawa małżowina dolna: gładka, różowa, z zachowaną szczeliną między jej powierzchnią a przegrodą w przednim odcinku.

4. Błąd i granice

Nie utożsamiaj dużej małżowiny z utrwalonym przerostem. Jej wygląd zależy również od obrzmienia śluzówki; pojedyncze ujęcie nie pokazuje zmienności.

Schemat edukacyjny • K068 • Źródła [18,19]

Małżowina nosowa środkowa: zakres oceny

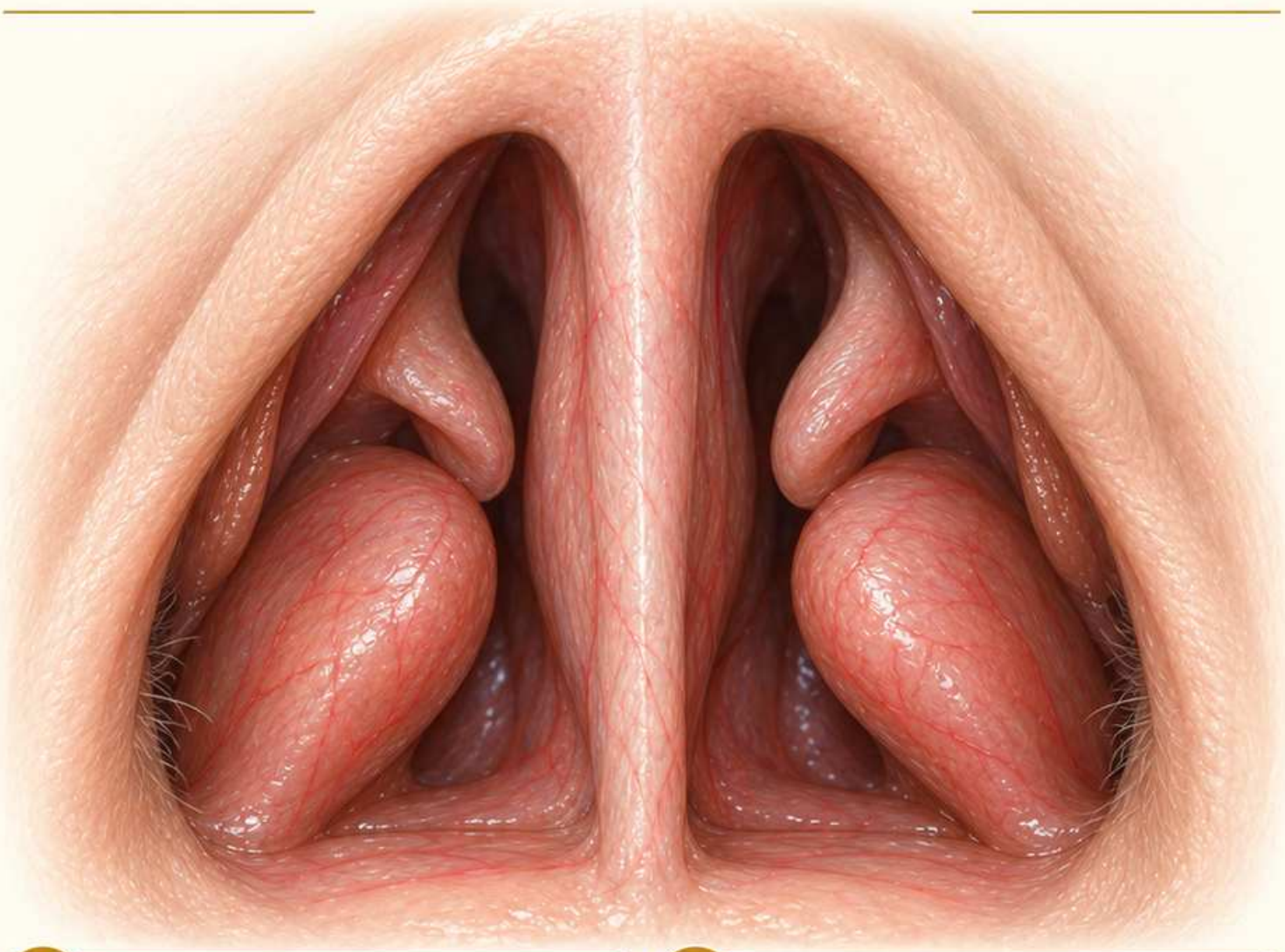

1. Rozpoznaj

Małżowina środkowa leży powyżej dolnej. W rynoskopii przedniej może być widoczna jedynie częściowo albo całkowicie zasłonięta.

2. Oceń

Poszukaj jej przedniego odcinka ponad małżowiną dolną. Opisz widoczną powierzchnię, lecz nie zakładaj, że widzisz całą strukturę.

3. Przykład opisu

Małżowina środkowa częściowo widoczna; jej przedni odcinek bez wyraźnej zmiany ogniskowej. Tylnej części nie można ocenić.

4. Błąd i granice

Nię przenoś prawidłowego wyglądu przedniego fragmentu na cały przewód środkowy. Dokładniejsza ocena głębszych okolic może wymagać badania endoskopowego.

Schemat edukacyjny • K069 • Źródła [18,19]

Przewody nosowe: mapa położenia

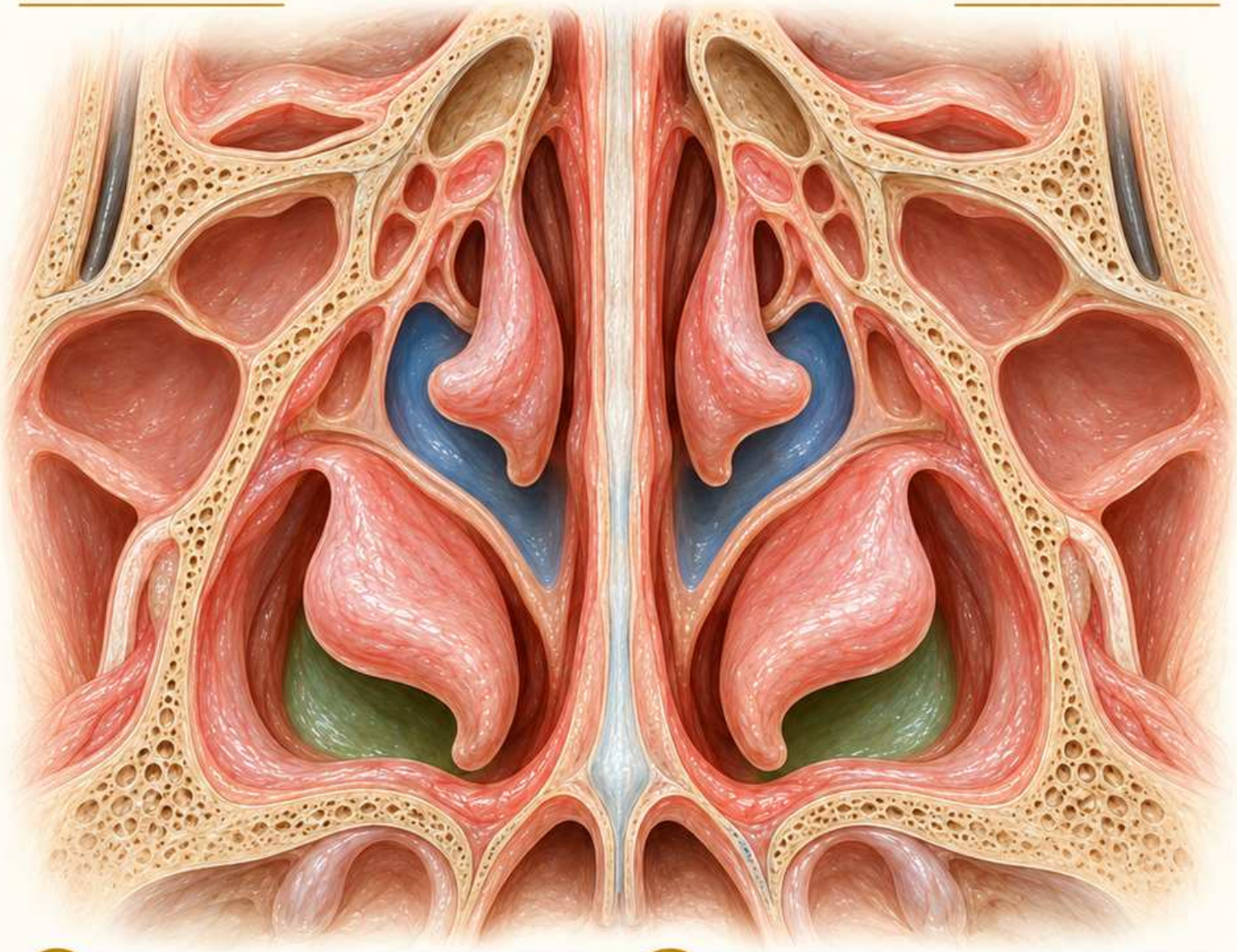

1. Rozpoznaj

Przewody nosowe biegną pod odpowiadającymi im małżowinami. Przewód dolny znajduje się między małżowiną dolną a dnem nosa.

2. Oceń

Przewód środkowy leży pod małżowiną środkową. To przestrzeń, a nie kolejna wypukłość; odróżniaj światło od pokrywającej je śluzówki.

3. Przykład opisu

Na schemacie wskaż kolejno małżowinę dolną, przestrzeń pod nią, małżowinę środkową i przestrzeń poniżej jej wolnego brzegu.

4. Błąd i granice

Przekrój anatomiczny pokazuje więcej niż rynoskopia przednia. Ujść zatok nie uznawaj za obejrzane, gdy nie są rzeczywiście widoczne.

Schemat edukacyjny • K070 • Źródła [18]

Dno jamy nosa

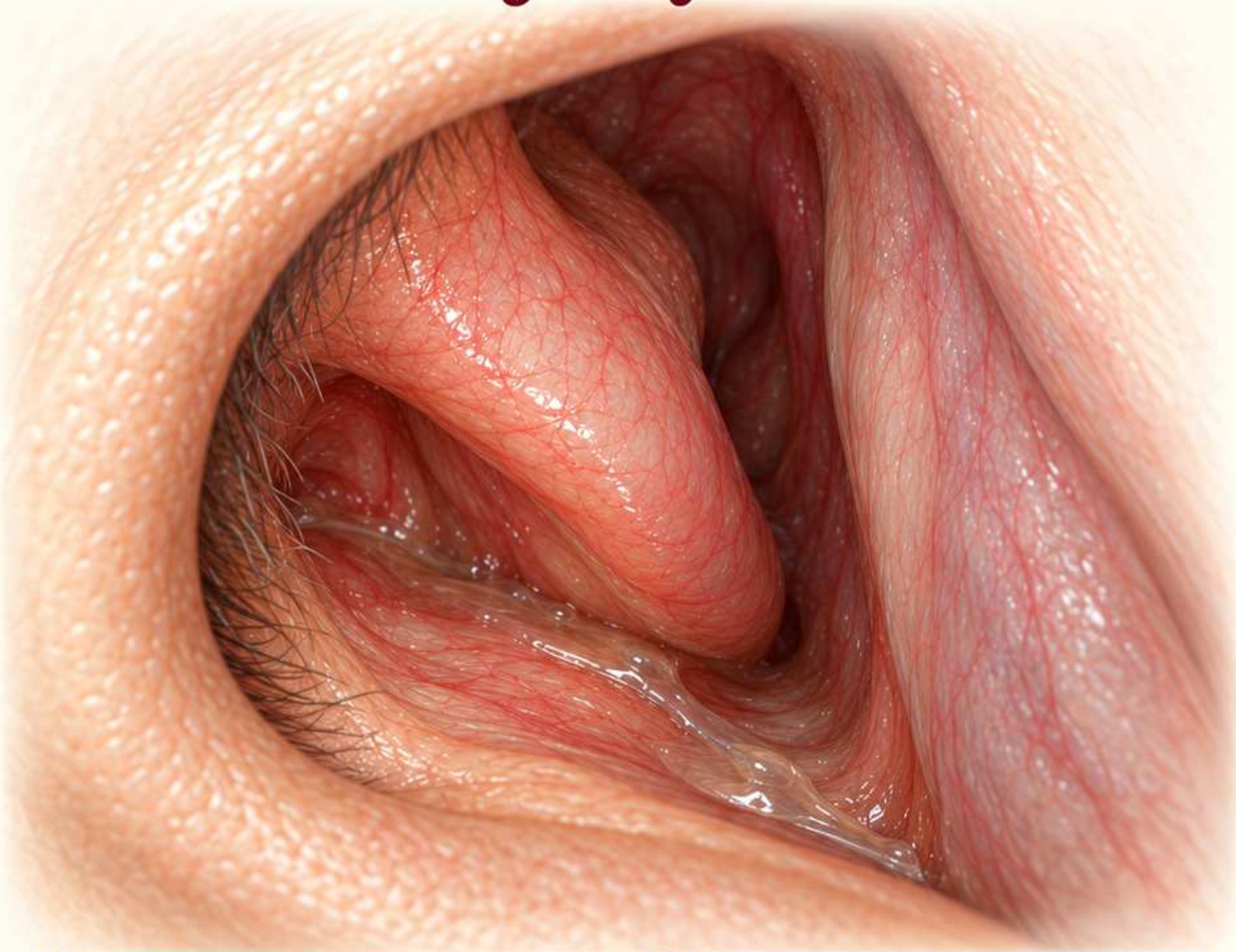

1. Rozpoznaj

Dno jamy nosa leży poniżej małżowiny dolnej. Stanowi dolną granicę orientacji, przydatną przy lokalizowaniu wydzieliny lub przedmiotu.

2. Oceń

Prześledź widoczny pas od przedsionka ku tyłowi. Zauważ nagromadzony materiał, ciągłość powierzchni i odcinek zasłonięty przez małżowinę.

3. Przykład opisu

Na dnie prawej jamy nosa widoczny pas przezroczystej wydzieliny; głębszy odcinek dna pozostaje poza zakresem tego badania.

4. Błąd i granice

Nie myl wydzieliny na dnie z jej miejscem powstawania. Spływająca ciecz może pochodzić z obszaru niewidocznego w przednim ujęciu.

Schemat edukacyjny • K071 • Źródła [18,19]

Błona śluzowa prawidłowa

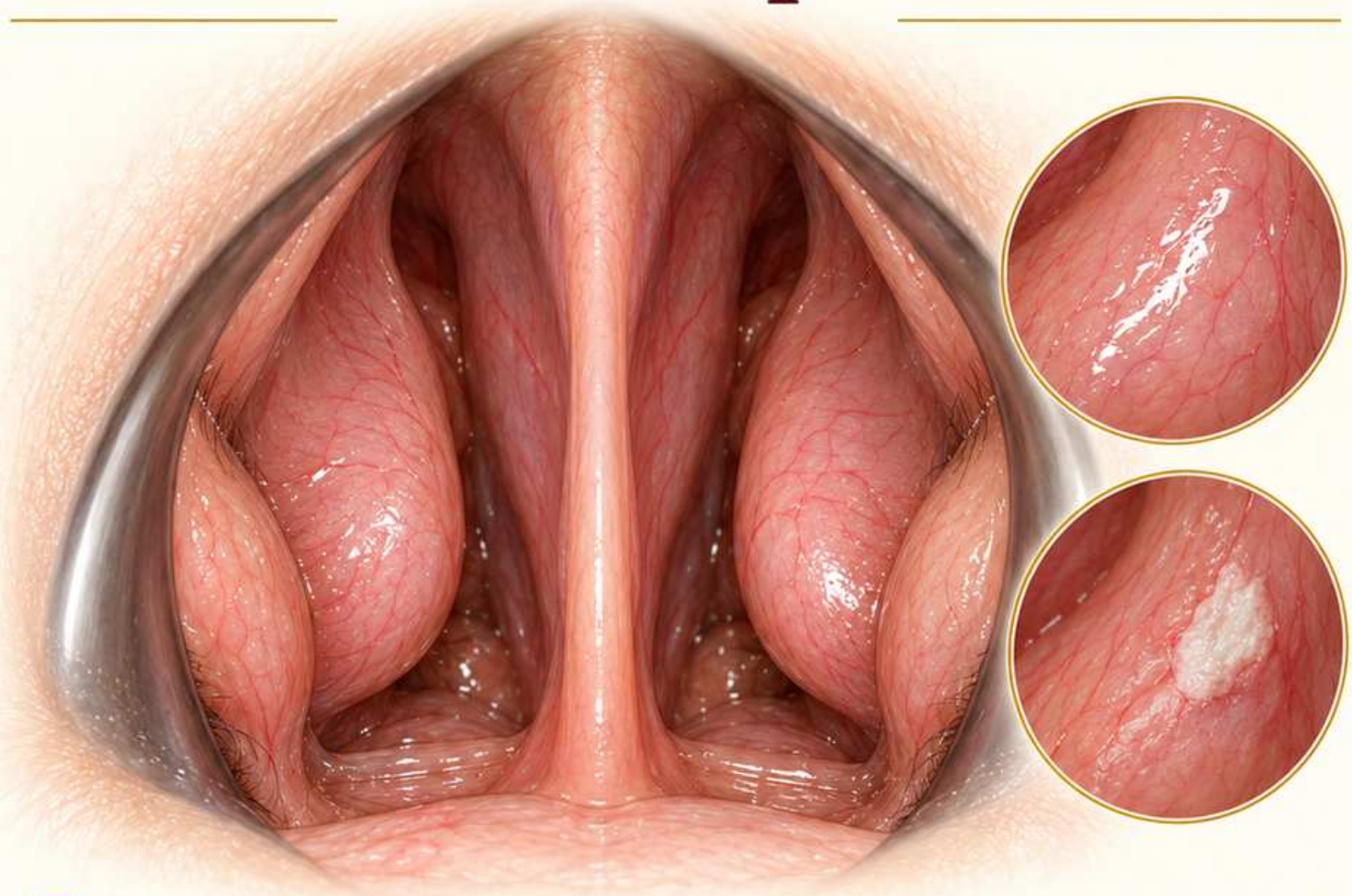

1. Rozpoznaj

Punktem odniesienia jest wilgotna, gładka śluzówka bez widocznego ubytku i ogniskowej masy. Oceniaj ją w równomiernym świetle.

2. Oceń

Porównaj barwę przegrody i małżowiny. Odróżnij odbicie światła na wilgotnej powierzchni od białego nalotu lub strupa.

3. Przykład opisu

Przednia śluzówka różowa, wilgotna, bez widocznych nadżerek; brak zalegającej wydzieliny w ocenianym odcinku prawej jamy nosa.

4. Błąd i granice

Prawidłowy wygląd nie wyklucza objawowej choroby nosa. Jedno ujęcie nie określa czynności śluzówki ani stanu zatok i głębszych okolic.

Schemat edukacyjny • K072 • Źródła [19]

Barwa błony śluzowej

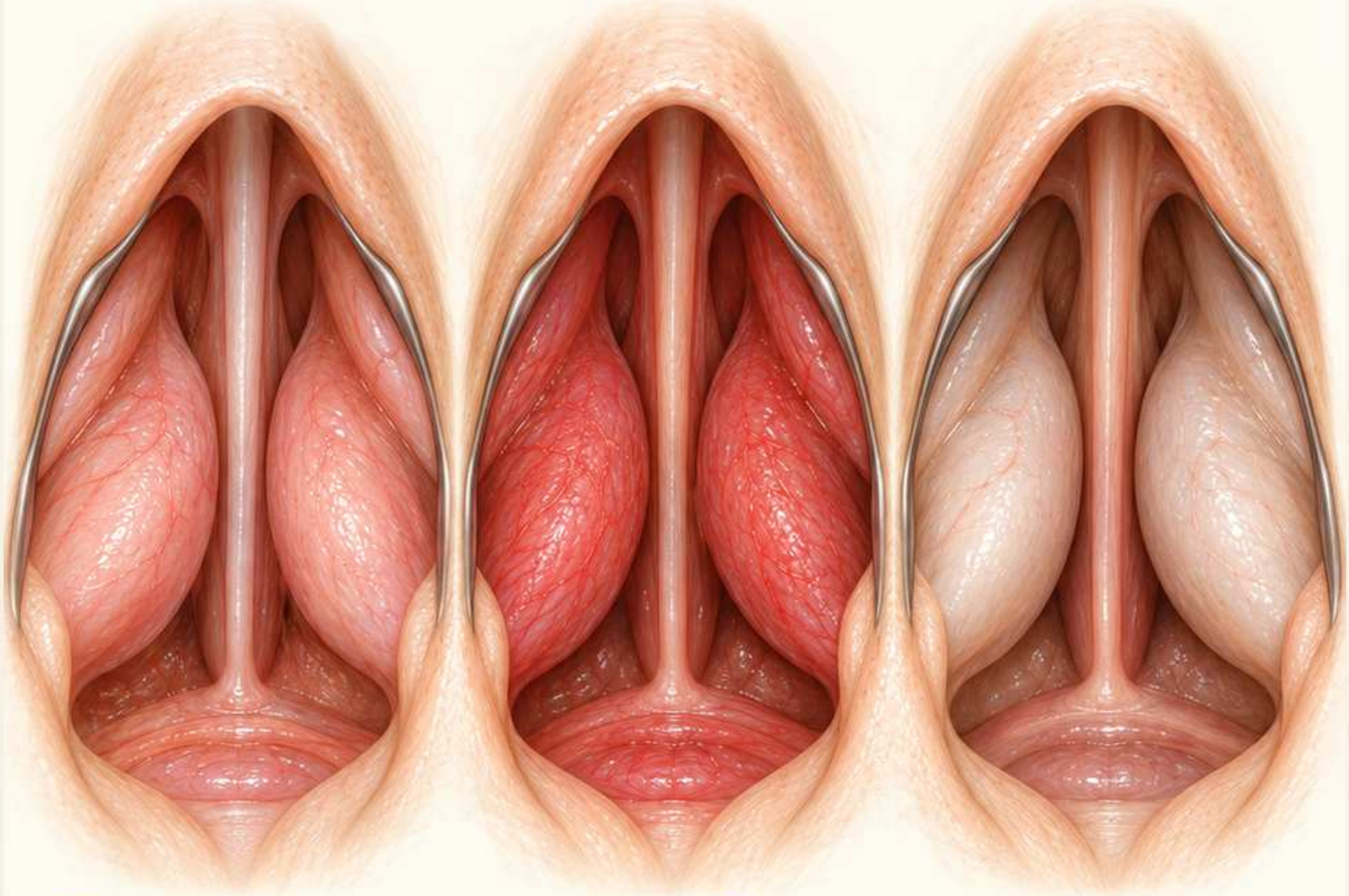

1. Rozpoznaj

Opisuj barwę jako cechę: różowa, zaczerwieniona albo blada. Odcień interpretuj dopiero po uwzględnieniu objawów i warunków oświetlenia.

2. Oceń

Porównuj obszary w podobnym świetle. Zapisz, czy zmiana jest rozlana, jednostronna, czy ograniczona do konkretnej powierzchni.

3. Przykład opisu

Śluzówka obu małżowin dolnych blada; widoczny obrzęk i przezroczysta wydzielina. Sam zestaw cech nie ustala przyczyny.

4. Błąd i granice

Nie rozpoznawaj alergii wyłącznie po kolorze. Czerwony filtr, cień lub automatyczny balans bieli mogą istotnie zmienić wygląd tkanek.

Schemat edukacyjny • K073 • Źródła [19]

Obrzęk i drożność

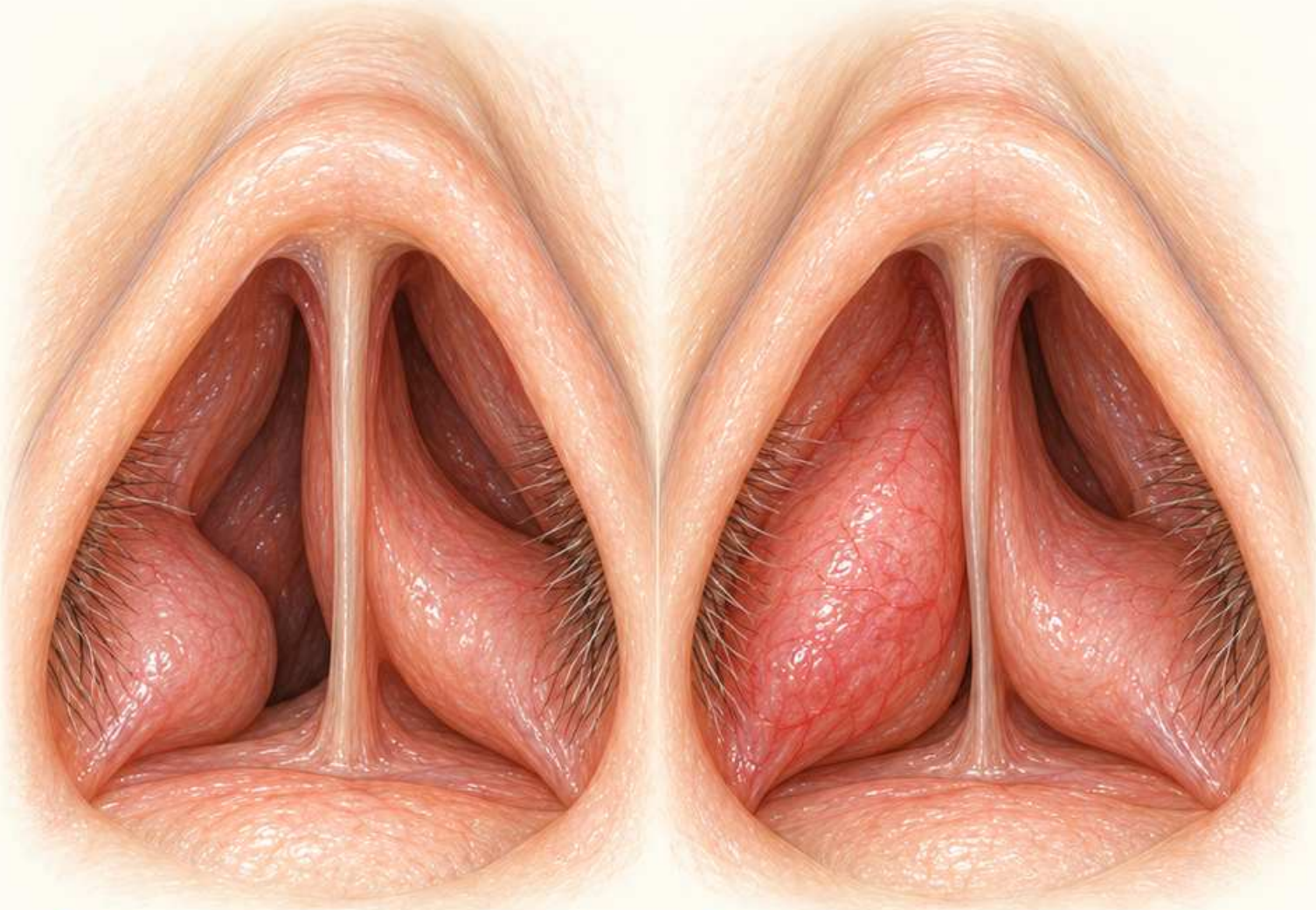

1. Rozpoznaj

Obrzęk śluzówki może zmniejszać widoczne światło nosa. Opis przestrzeni i zgłaszane utrudnienie oddychania to dwie powiązane informacje.

2. Oceń

Oceń odstęp między małżowiną a przegrodą oraz symetrię stron. Zanotuj kontakt powierzchni i zakres zasłonięcia głębszego widoku.

3. Przykład opisu

Prawa małżowina dolna obrzmiała, niemal styka się z przegrodą; pozostała wąska szczelina w przedniej części jamy.

4. Błąd i granice

Nie wyliczaj procentu przepływu powietrza z szerokości szczeliny. Statyczny obraz nie mierzy oporu nosowego i nie zastępuje oceny objawów.

Schemat edukacyjny • K074 • Źródła [19]

Rodzaje wydzieliny

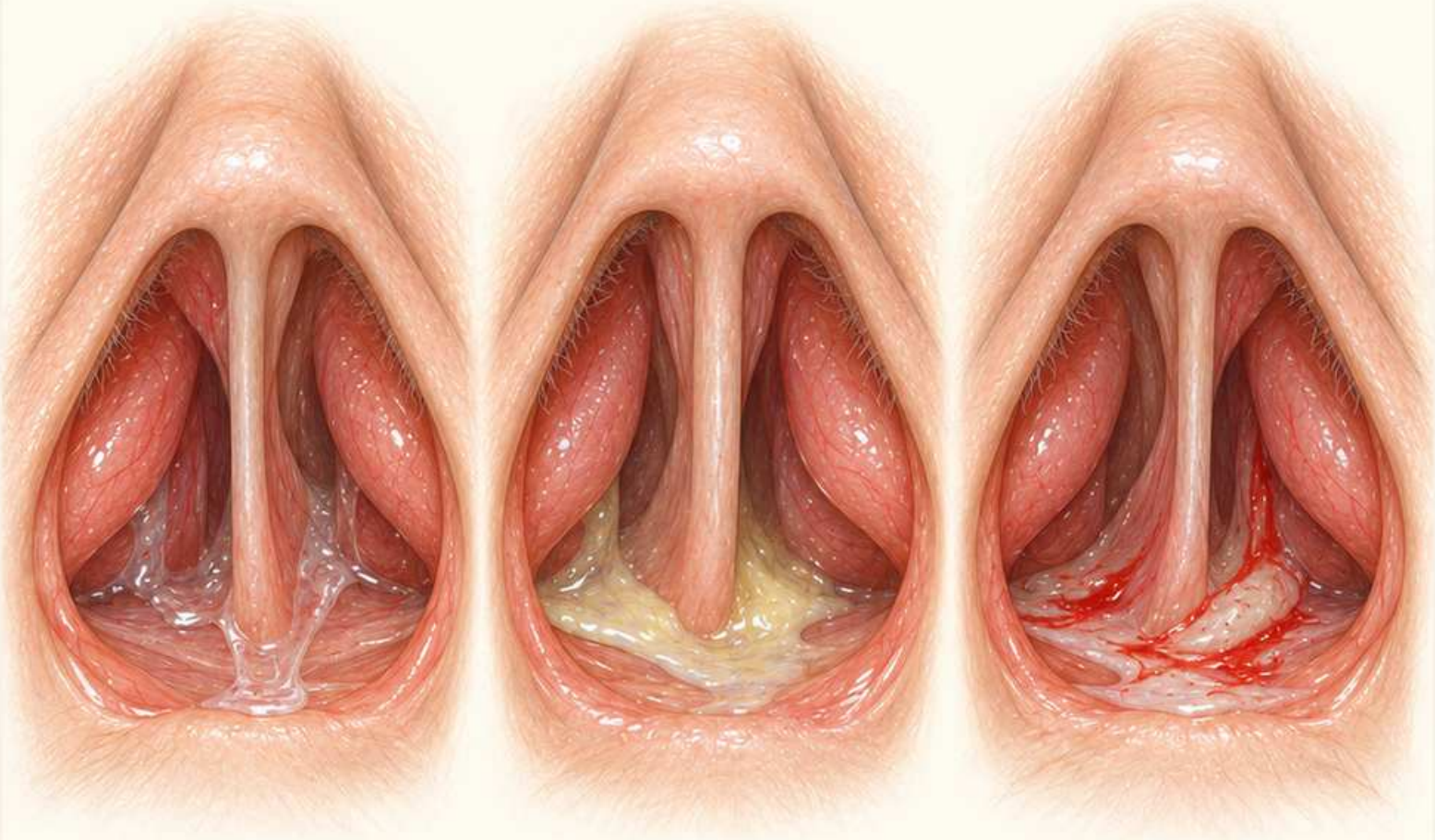

1. Rozpoznaj

Wydzielinę opisuj według wyglądu: wodnista, śluzowa, gęsta, ropna lub podbarwiona krwią. Podaj również jej położenie i stronę.

2. Oceń

Oddziel małą smugę od materiału wypełniającego światło. Określ, czy widoczna jest powierzchnia pod wydzieliną i jej źródło.

3. Przykład opisu

Lewa jama nosa: gęsta żółtawa wydzielina na dnie; głębsze miejsce jej napływu niewidoczne w pokazanym przednim ujęciu.

4. Błąd i granice

Żółty kolor nie potwierdza samodzielnie zakażenia bakteryjnego. Nie dopisuj konkretnej zatoki jako źródła bez danych z odpowiedniego badania.

Schemat edukacyjny • K075 • Źródła [19,21]

Prawa i lewa jama nosa



1. Rozpoznaj

Strony oznaczaj z perspektywy pacjenta. Porównanie wymaga podobnego ustawienia, powiększenia i oświetlenia; inaczej powstaje pozorna asymetria.

2. Oceń

Dla każdej strony osobno oceń przegrodę, małżowinę, wolną przestrzeń i wydzielinę. Dopiero potem podsumuj różnice między obrazami.

3. Przykład opisu

Po prawej widoczna wąska szczelina przy powiększonej małżowinie dolnej; po lewej światło przedniego odcinka jest szersze.

4. Błąd i granice

Nie opisuj lewej strony jako prawidłowej tylko dlatego, że wygląda lepiej. Zakres oceny obu jam podaj oddzielnie, zwłaszcza przy zasłonięciu.

Schemat edukacyjny • K076 • Źródła [18,19]

Okolica Kiesselbacha

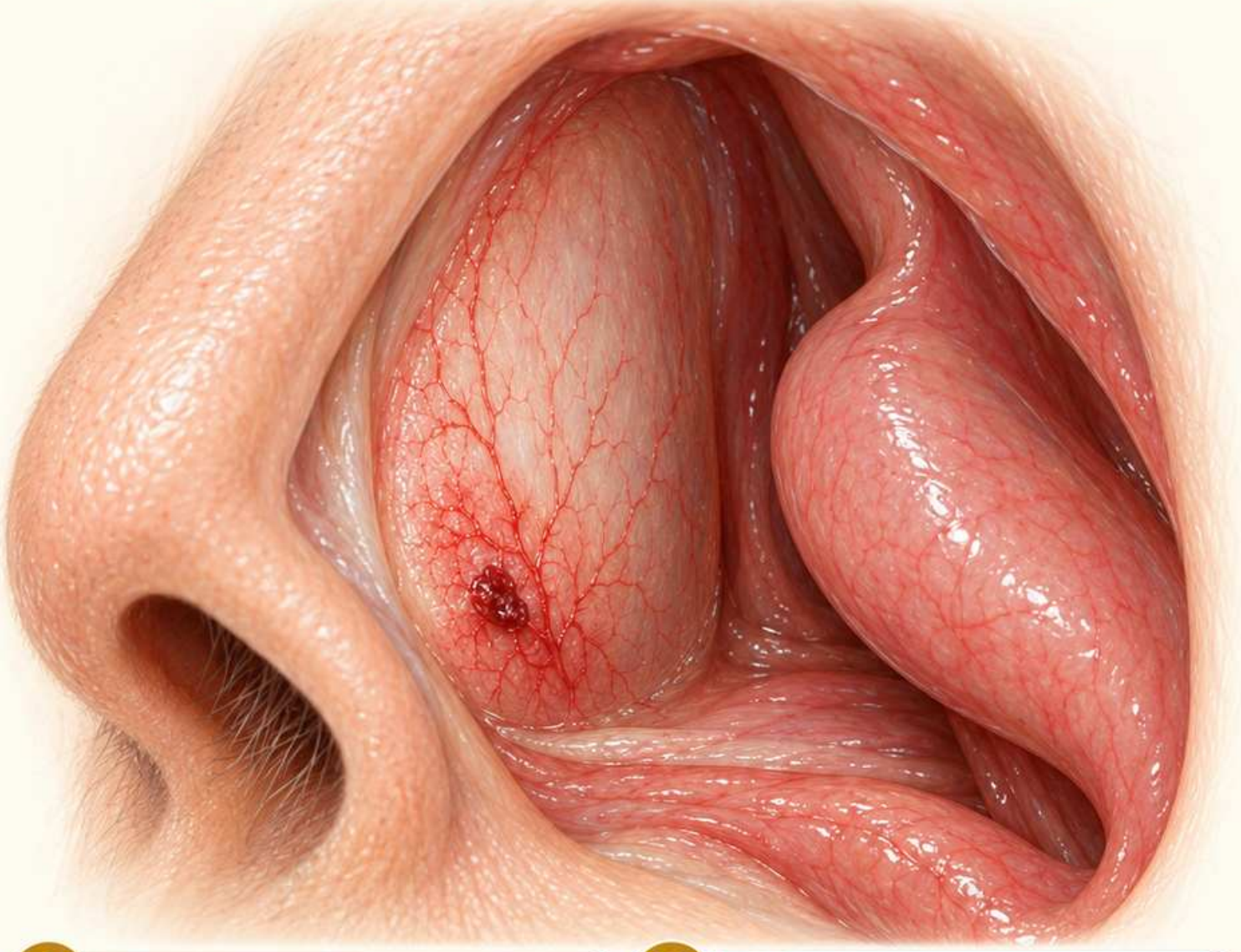

1. Rozpoznaj

Okolica Kiesselbacha znajduje się na przednio-dolnej części przegrody. Jest częstym miejscem przedniego krwawienia, a nie osobną wypukłą strukturą.

2. Oceń

Zlokalizuj widoczne naczynka, skrzep albo czynne sączenie. Odróżnij punkt wypływu krwi od powierzchni jedynie zabrudzonej jej spływaniem.

3. Przykład opisu

Na przednio-dolnej części lewej przegrody widoczny drobny skrzep; w chwili pokazanej na schemacie brak czynnego krwawienia.

4. Błąd i granice

Sam skrzep nie dowodzi, że obejrzano źródło całego epizodu. Przy utrzymującym się lub obfitym krwawieniu potrzebna jest pilna ocena.

Schemat edukacyjny • K077 • Źródła [22]

Granice rynoskopii przedniej

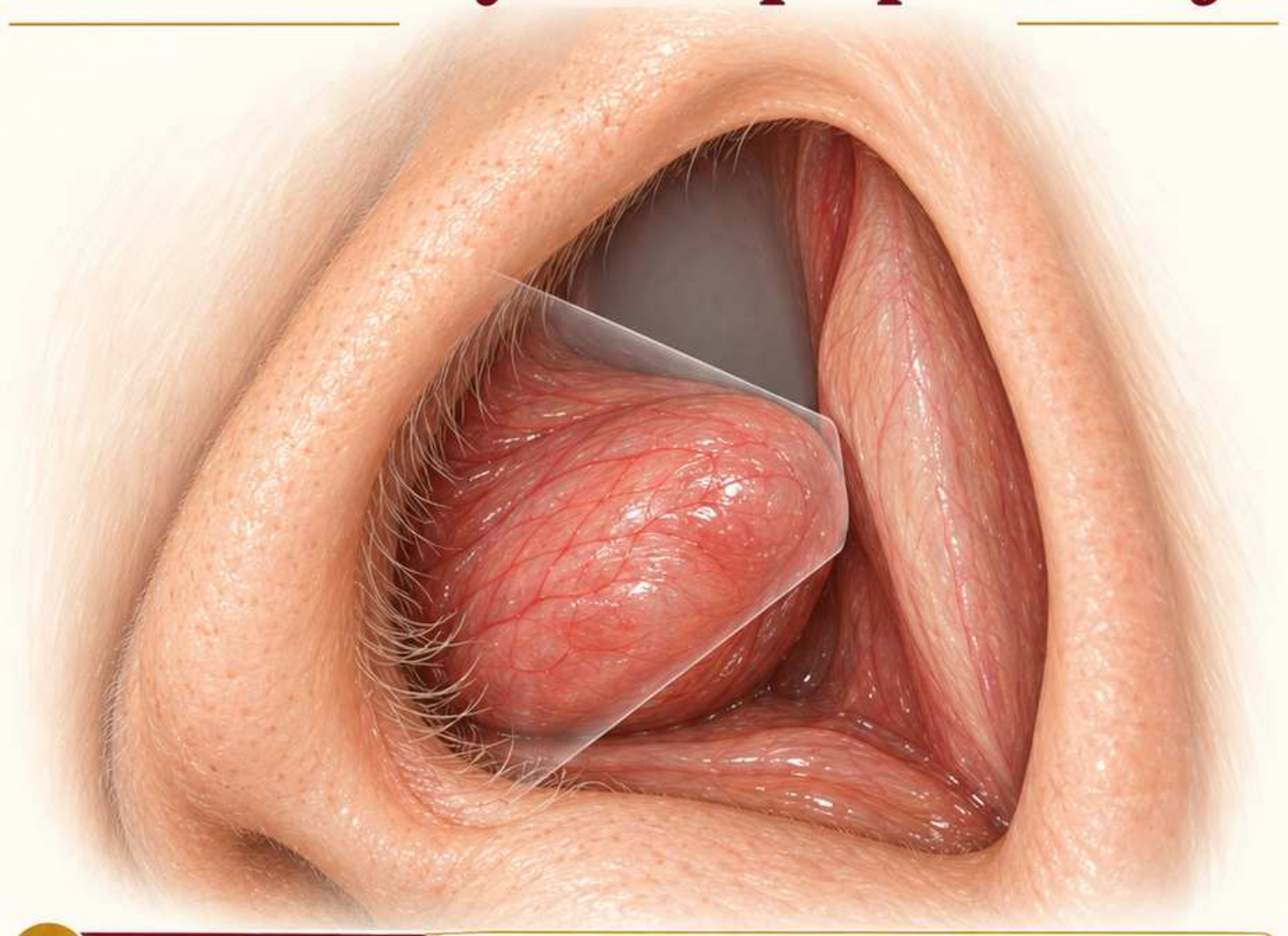

1. Rozpoznaj

Rynoskopia przednia pokazuje przede wszystkim przednie odcinki jam nosa. Skrzywienie przegrody, obrzęk i wydzielina mogą ograniczać widoczność.

2. Oceń

Zapisz ostatni rozpoznawalny punkt orientacyjny. Rozróżniaj sformułowania: bez widocznej zmiany, częściowo widoczne oraz obszar nieoceniony w badaniu.

3. Przykład opisu

Widoczny przedsionek i głowa małżowiny dolnej; dalszy odcinek zasłonięty przez obrzęk. Małżowina środkowa pozostaje poza polem.

4. Błąd i granice

Nie wpisuj braku polipów w całym nosie po obejrzeniu samego wejścia. Zaznacz zakres i rozważ potrzebę dokładniejszego badania.

Schemat edukacyjny • K078 • Źródła [19]

Rynoskopia a endoskopia

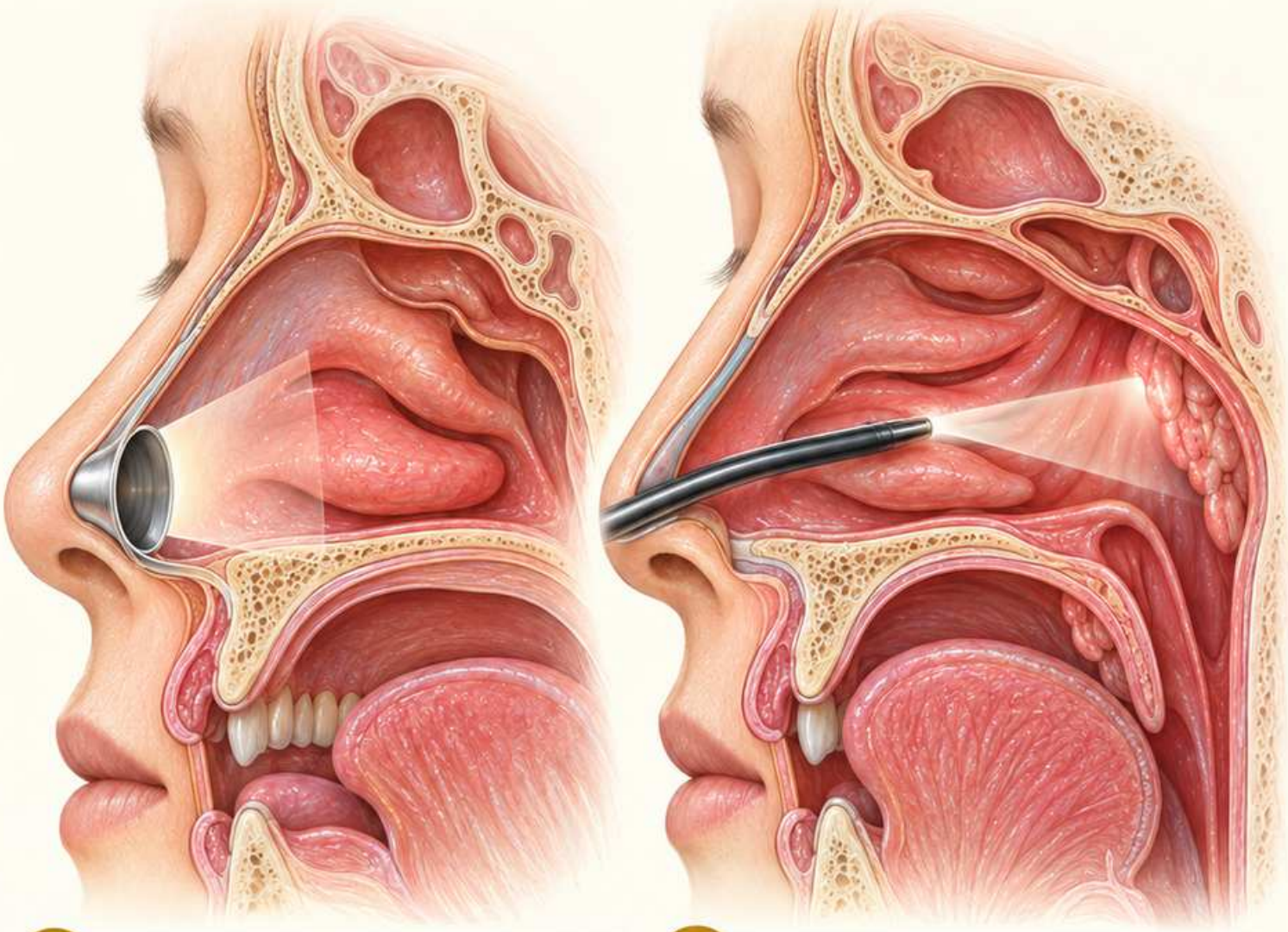

1. Rozpoznaj

Rynoskopia przednia i endoskopia mają różny zasięg oglądania. Endoskop może umożliwiać ocenę głębiej położonych odcinków i nosogardła.

2. Oceń

W opisie podaj metodę oraz obejrzane okolice. Nie mieszaj informacji z prostego widoku przedniego z pełnym schematem anatomicznym.

3. Przykład opisu

Rynoskopia przednia: niewidoczny tylny odcinek jamy. Opis tej okolicy wymaga danych z osobnego badania o odpowiednim zasięgu.

4. Błąd i granice

Endoskopia także może być niepełna z powodu przeszkody lub tolerancji badania. Nazwa metody sama nie gwarantuje obejrzenia wszystkich struktur.

Schemat edukacyjny • K079 • Źródła [19]

Lista kontrolna opisu nosa

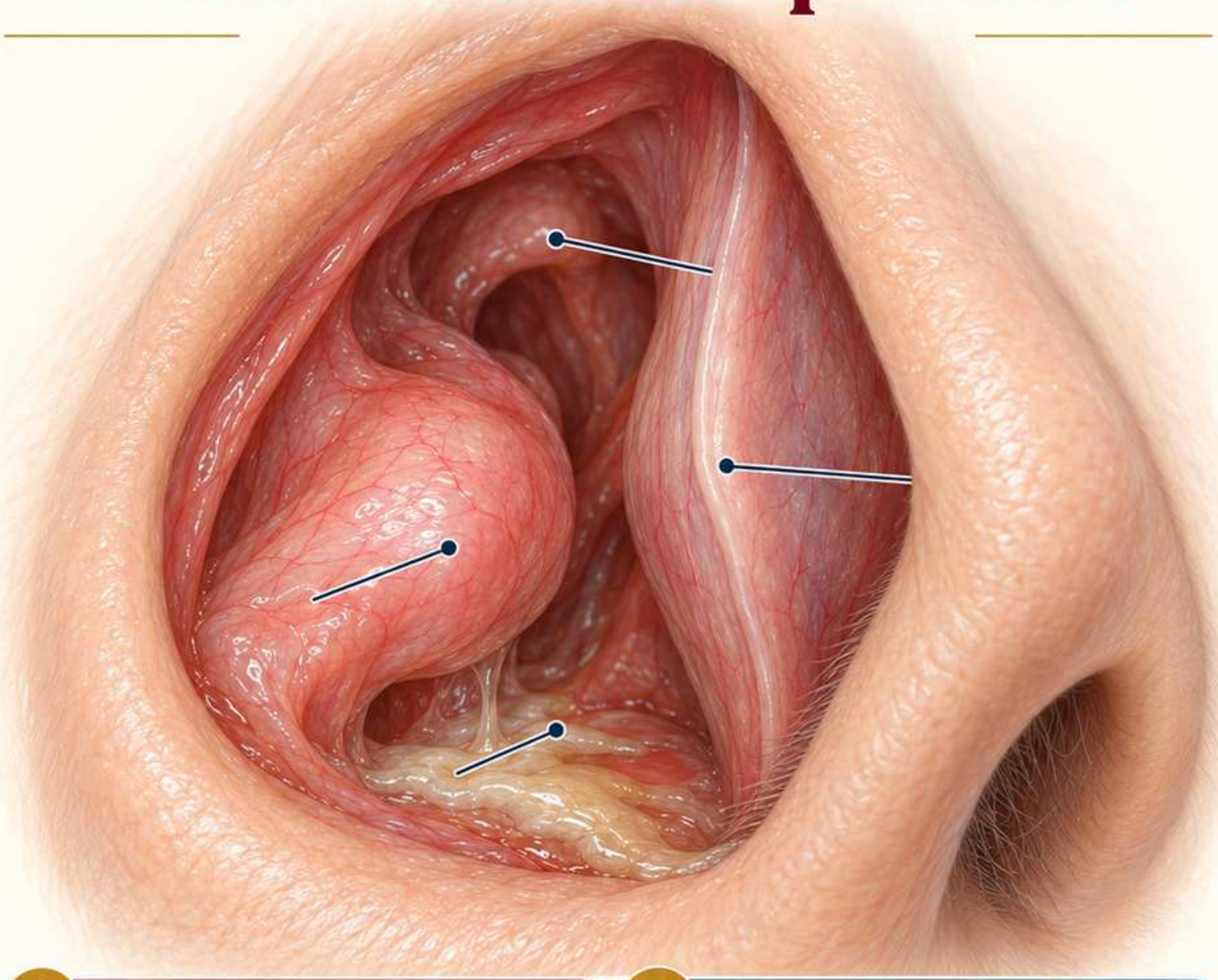

1. Rozpoznaj

Zacznij od strony i metody. Następnie opisz przegrodę, małżowiny, śluzówkę, wydzielinę oraz zakres widoczności ocenianego odcinka jamy nosa.

2. Oceń

Dla każdej nieprawidłowości dodaj położenie, rozległość i powierzchnię. Zamiast ogólnego określenia zmiany zapisz jej konkretne widoczne cechy.

3. Przykład opisu

Prawa jama nosa: przednia przegroda odchylona w prawo, małżowina dolna obrzmiała, szczelina zwężona; tylny odcinek pozostaje nieoceniony.

4. Błąd i granice

Nie pomijaj strony ani ograniczeń. Dobry zapis pozwala drugiej osobie wskazać zmianę na schemacie i odróżnić obserwację od interpretacji.

Schemat edukacyjny • K080 • Źródła [19]

06

Zmiany w nosie

Najpierw cechy, potem hipoteza

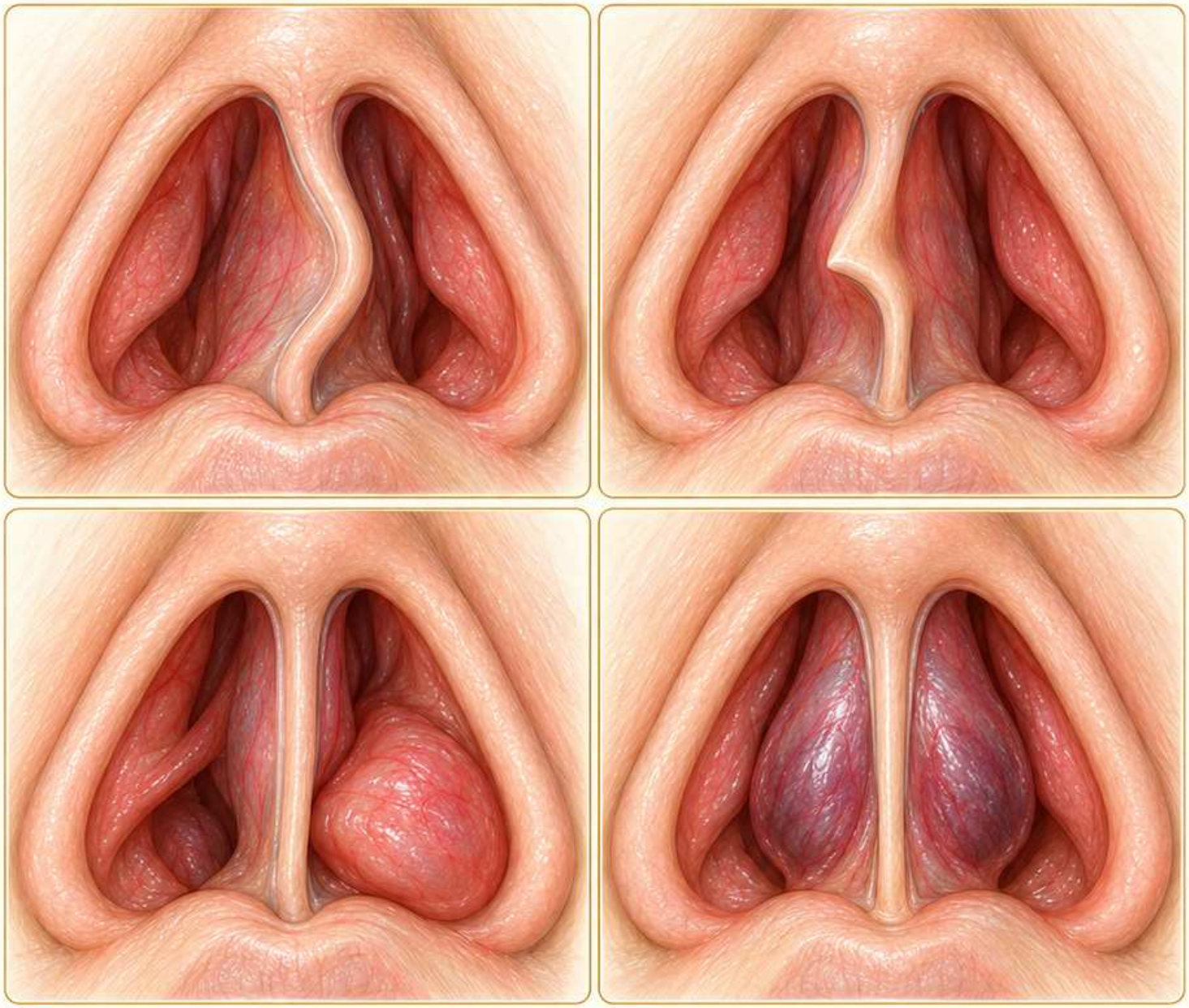

1. Punkty orientacyjne

Porównaj skrzywienie przegrody, miejscową wypukłość i obrzmienie małżowiny. Rozróżniaj zmianę tkanki od materiału na jej powierzchni.

2. Cel modułu

Opisuj jednostronne masy ostrożnie. Po urazie zwróć uwagę na uwypuklenie przegrody; podejrzenie krwiaka wymaga natychmiastowej oceny.

Schemat edukacyjny • M06 • Źródła [20,23]

Skrzywienie przegrody

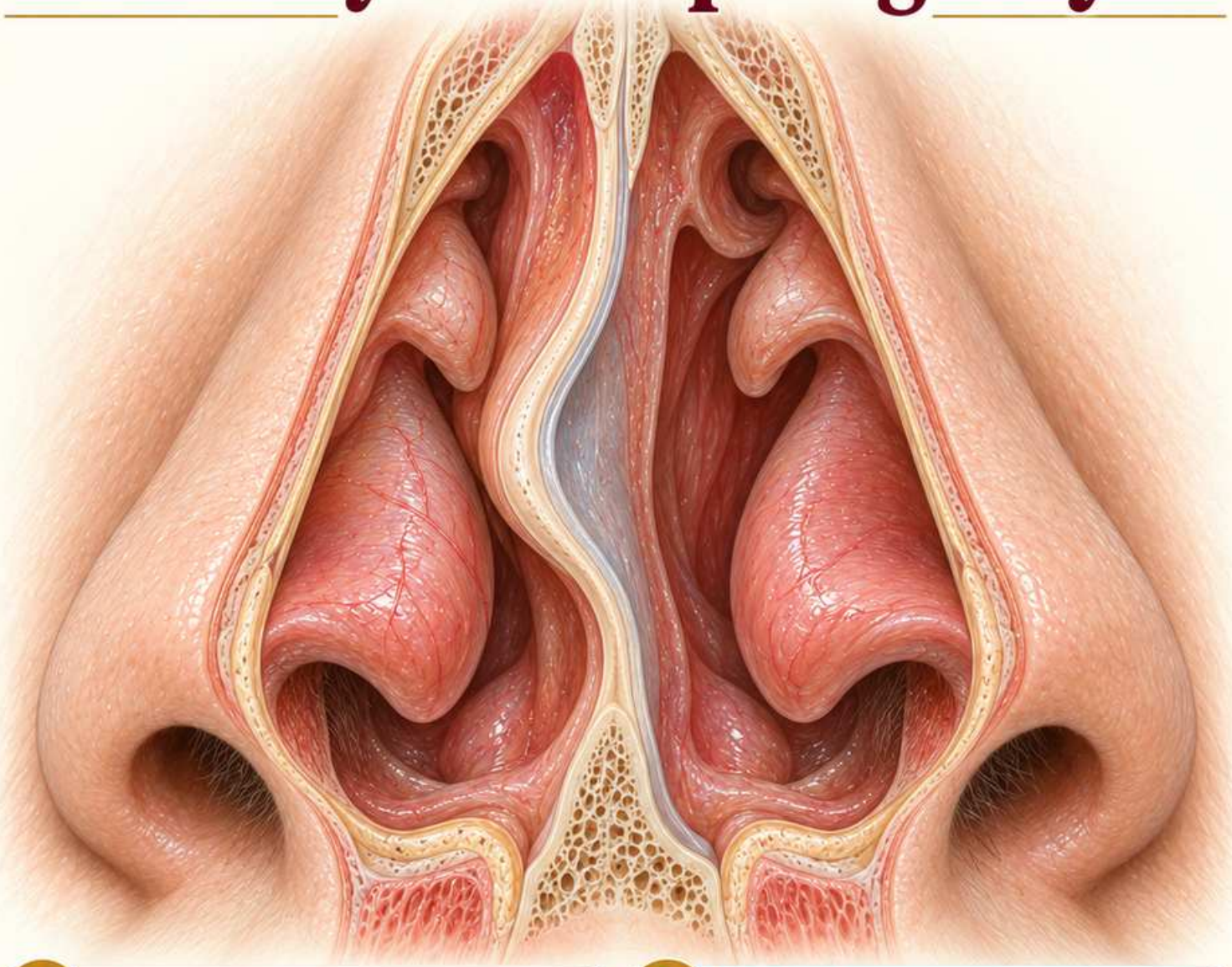

1. Rozpoznaj

Skrzywienie opisuje odchylenie przegrody od przewidywanego przebiegu pośrodkowego. Może dotyczyć różnych odcinków, dlatego samo wskazanie strony nie wystarcza.

2. Oceń

Oceń kierunek wypukłości i widoczne zwężenie światła. Zapisz, czy małżowina jest oddzielona od przegrody i co pozostaje zasłonięte.

3. Przykład opisu

W przednim odcinku przegroda uwypuklona w prawo; szczelina po tej stronie zwężona, bez widocznego kontaktu z małżowiną.

4. Błąd i granice

Nie określaj przyczyny skrzywienia z ilustracji. Stopień dolegliwości i wskazania do leczenia wymagają wywiadu oraz pełnej oceny klinicznej.

Schemat edukacyjny • K081 • Źródła [20]

Kolec przegrody

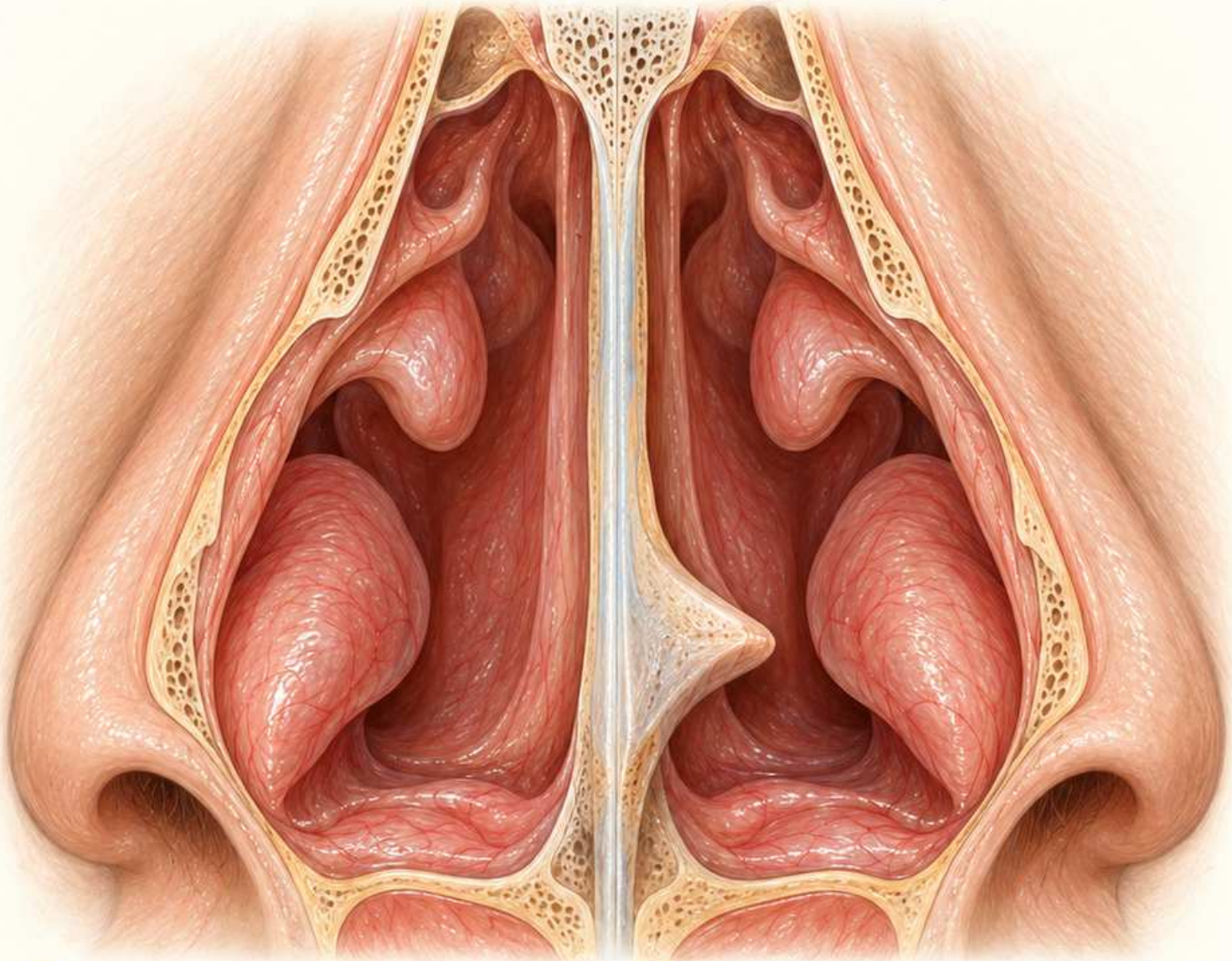

1. Rozpoznaj

Kolec jest miejscową, ostro zarysowaną wypukłością przegrody. Odróżniaj go od łagodnego wygięcia obejmującego dłuższy odcinek tej struktury.

2. Oceń

Podaj stronę, położenie i relację do ściany bocznej. Jeśli nie widać zakończenia wypukłości, zaznacz ograniczenie jej oceny.

3. Przykład opisu

Na dolnym odcinku przegrody po lewej widoczna ostro odgraniczona wypukłość; nie styka się z pokazaną powierzchnią małżowiny.

4. Błąd i granice

Nie nazywaj kolcem każdej nierówności śluzówki. Ujęcie powierzchniowe nie ustala budowy kostnej ani chrzęstnej, a kontakt nie dowodzi przyczyny bólu.

Schemat edukacyjny • K082 • Źródła [18,20]

Skrzywienie a kolec: porównanie

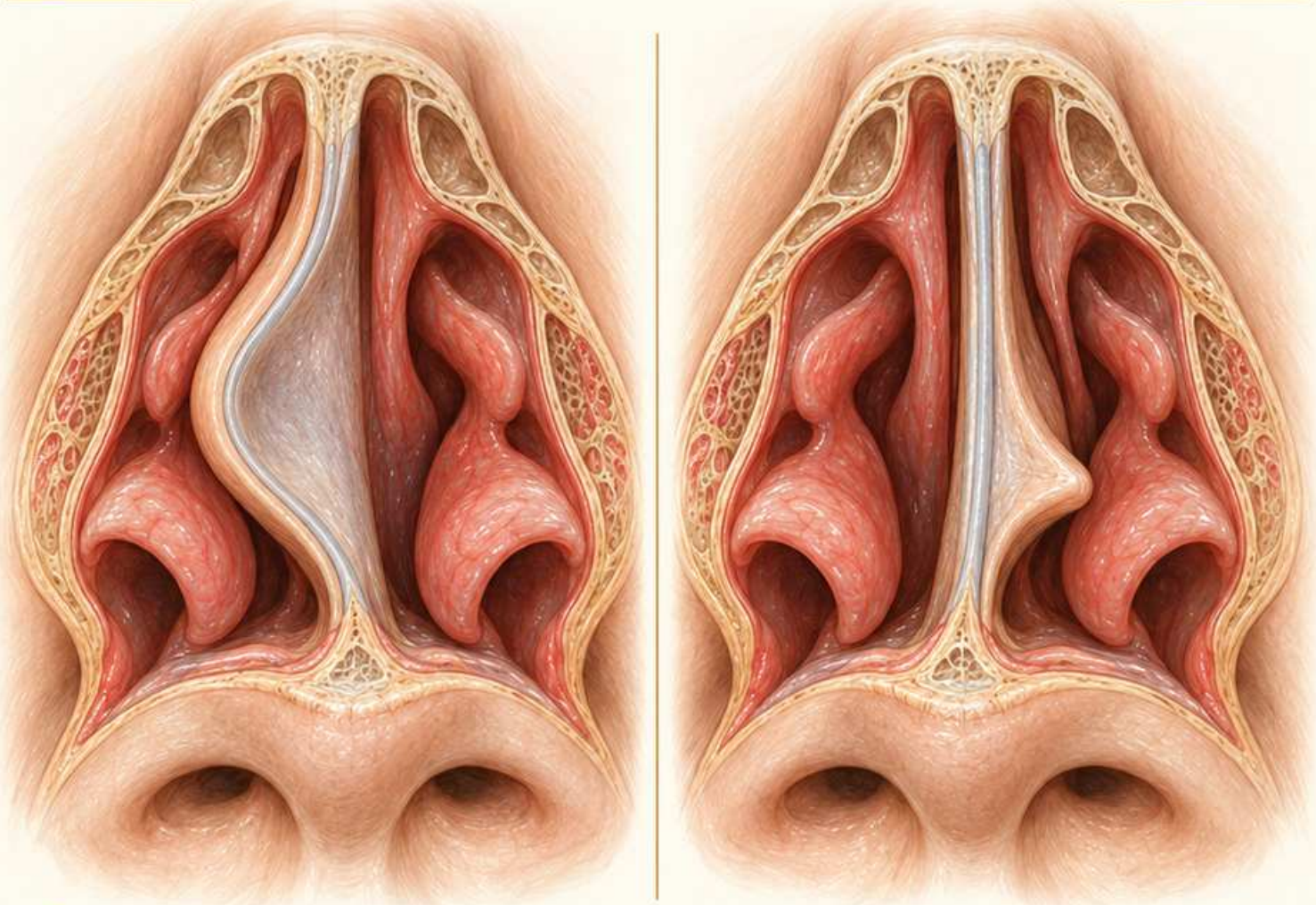

1. Rozpoznaj

Skrzywienie zmienia przebieg dłuższego odcinka przegrody. Kolec stanowi miejscową wypukłość o wyraźniejszym szczycie; obie cechy mogą współistnieć.

2. Oceń

Porównuj zarys, długość zajętego odcinka i wpływ na widoczną przestrzeń. Używaj jednakowego kąta oglądania w obu panelach.

3. Przykład opisu

Panel pierwszy: łukowate odchylenie w prawo. Panel drugi: miejscowa dolna wypukłość w lewo, przy względnie prostym sąsiednim odcinku.

4. Błąd i granice

Nie traktuj tych określeń jako oceny ciężkości choroby. Sformułowanie opisowe musi wskazywać lokalizację, a dolegliwości wymagają osobnej interpretacji.

Schemat edukacyjny • K083 • Źródła [18,20]

Przerost małżowiny dolnej

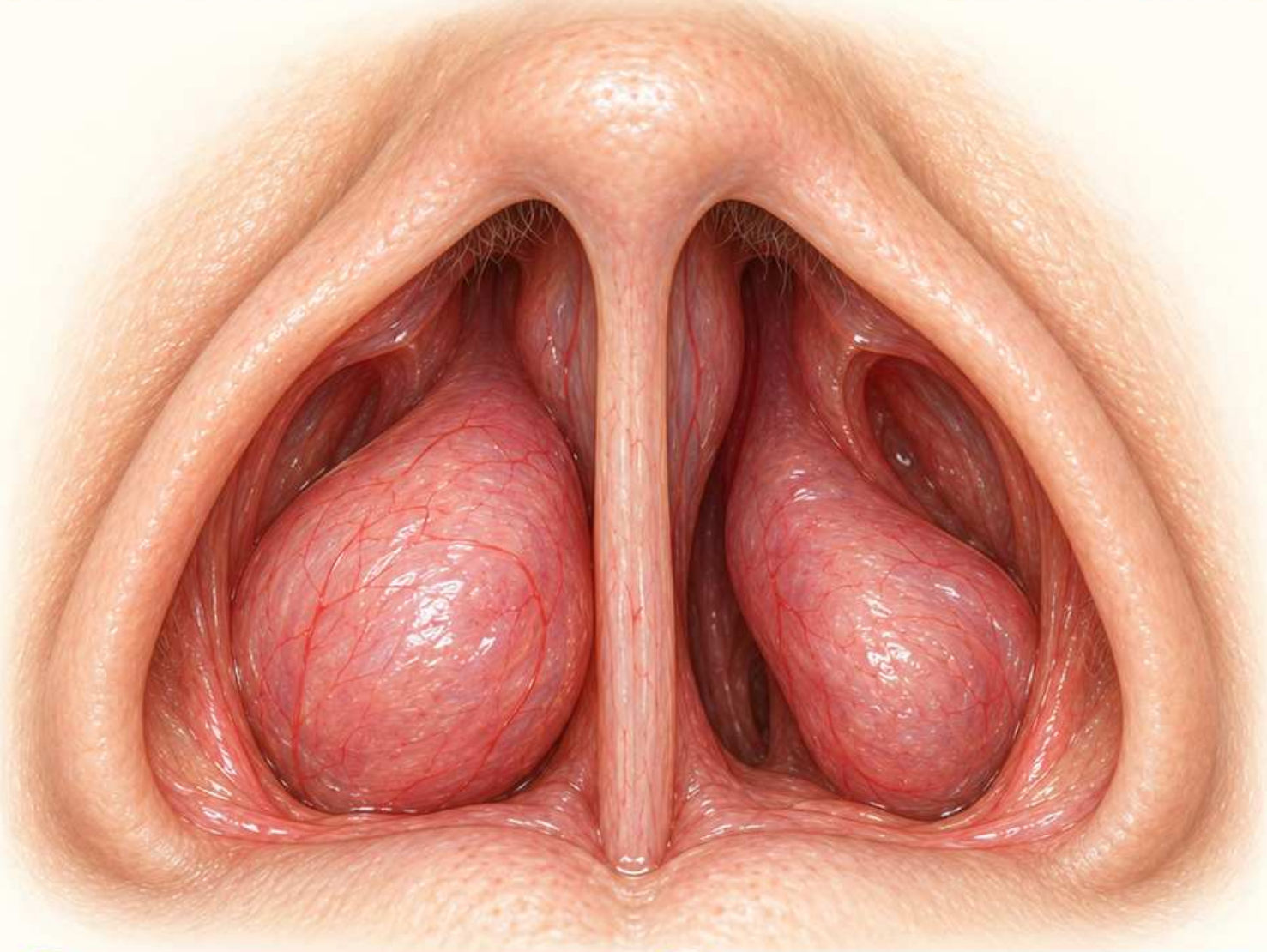

1. Rozpoznaj

Powiększona małżowina dolna zajmuje większą część światła nosa. Rozpoznanie utrwalonego przerostu wymaga szerszej oceny niż pojedynczy obraz.

2. Oceń

Porównaj wielkość głów małżowin, ich powierzchnię i odstęp od przegrody. Zaznacz kontakt oraz widoczność przestrzeni pod małżowiną.

3. Przykład opisu

Obie małżowiny dolne powiększone, gładkie; prawa niemal styka się z przegrodą, po lewej zachowana wąska szczelina.

4. Błąd i granice

Nie odróżnisz pewnie komponentu kostnego od obrzmienia samej śluzówki na tym schemacie. Opisz widoczne powiększenie i powiąż je z objawami.

Schemat edukacyjny • K084 • Źródła [18,19]

Małżowina a polip

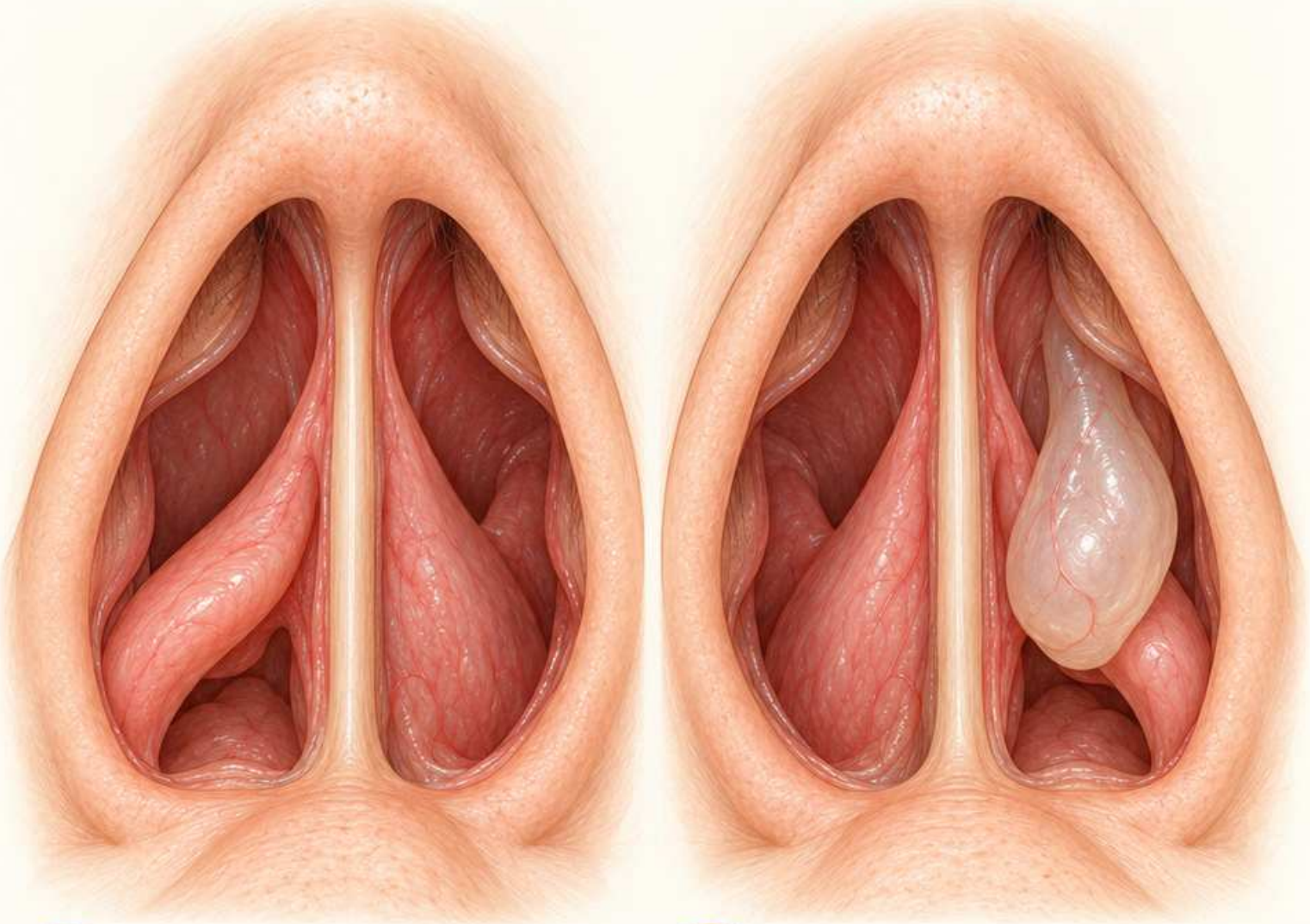

1. Rozpoznaj

Małżowina jest stałą strukturą ściany bocznej. Polip może przypominać gładką, bladą, częściowo przezierną masę wystającą do światła.

2. Oceń

Oceń położenie, barwę i połączenie z otoczeniem. Wątpliwa jasna wypukłość wymaga opisu, zanim otrzyma nazwę konkretnej zmiany.

3. Przykład opisu

Po lewej gładka różowa małżowina dolna. Po prawej jasna, zaokrąglona masa powyżej jej widocznego przedniego odcinka.

4. Błąd i granice

Sam kolor nie rozstrzyga. Nie polecaj dotykania ani sondowania zmiany; pochodzenie i pełny zasięg wymagają oceny przez odpowiednio przygotowanego badającego.

Schemat edukacyjny • K085 • Źródła [18,24]

Polipy: wygląd i ograniczenia

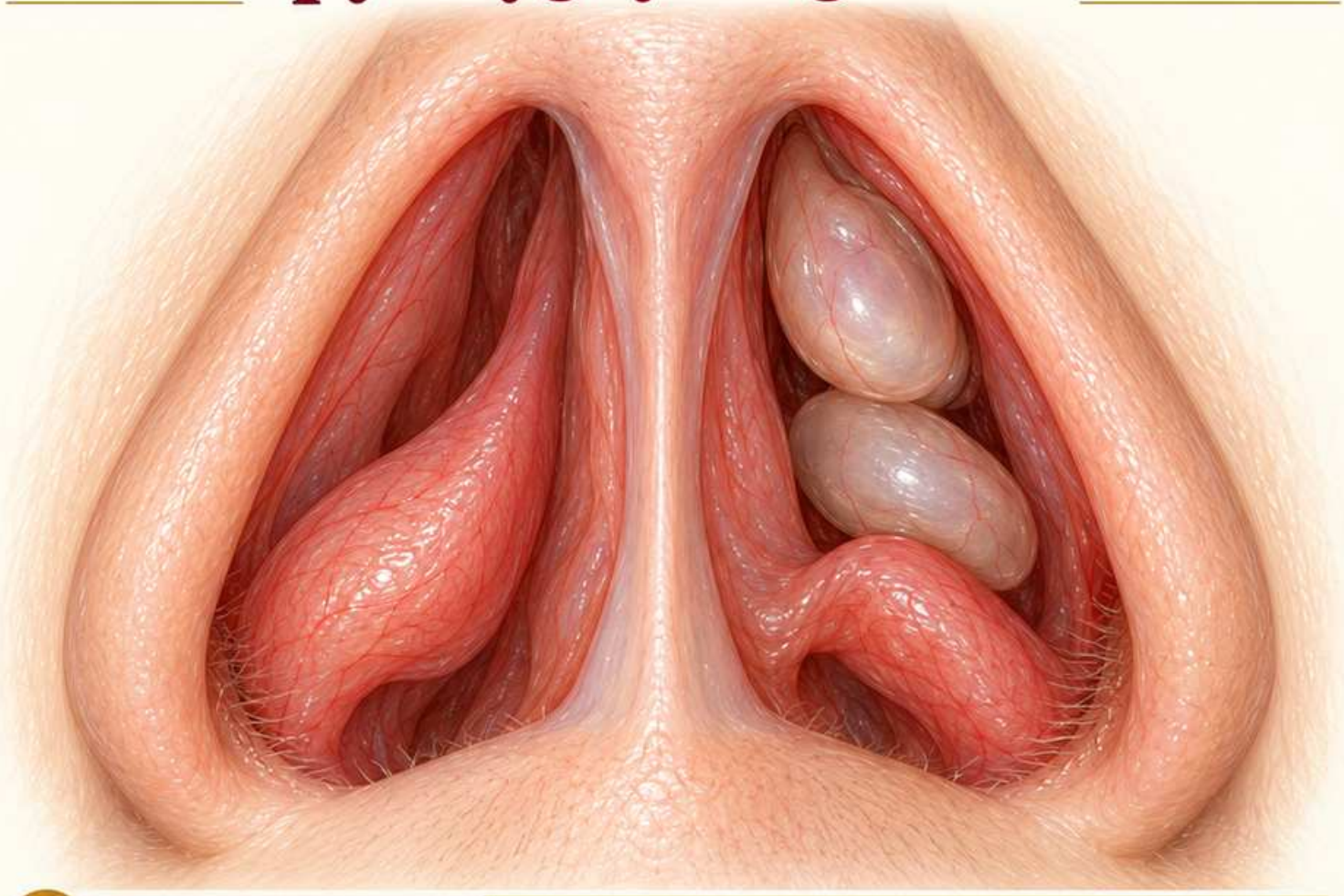

1. Rozpoznaj

Polipy mogą wyglądać jak gładkie, blade lub perłowe, częściowo przezierne uwypuklenia. Ich powierzchnia zwykle różni się od otaczającej śluzówki.

2. Oceń

Opisz liczbę widocznych wypukłości, stronę i zakres zasłonięcia światła. Zaznacz, czy miejsce przyczepu jest rzeczywiście widoczne.

3. Przykład opisu

W lewej jamie nosa dwie jasne, gładkie wypukłości; przesłaniają głębszy odcinek. Ich przyczep pozostaje poza polem widzenia.

4. Błąd i granice

Nie ustalaj rozległości zmian w zatokach z widoku przedniego. Jednostronna masa wymaga szczególnej uwagi i nie powinna automatycznie otrzymać etykiety polipa.

Schemat edukacyjny • K086 • Źródła [24]

Jednostronna masa: ostrożny opis

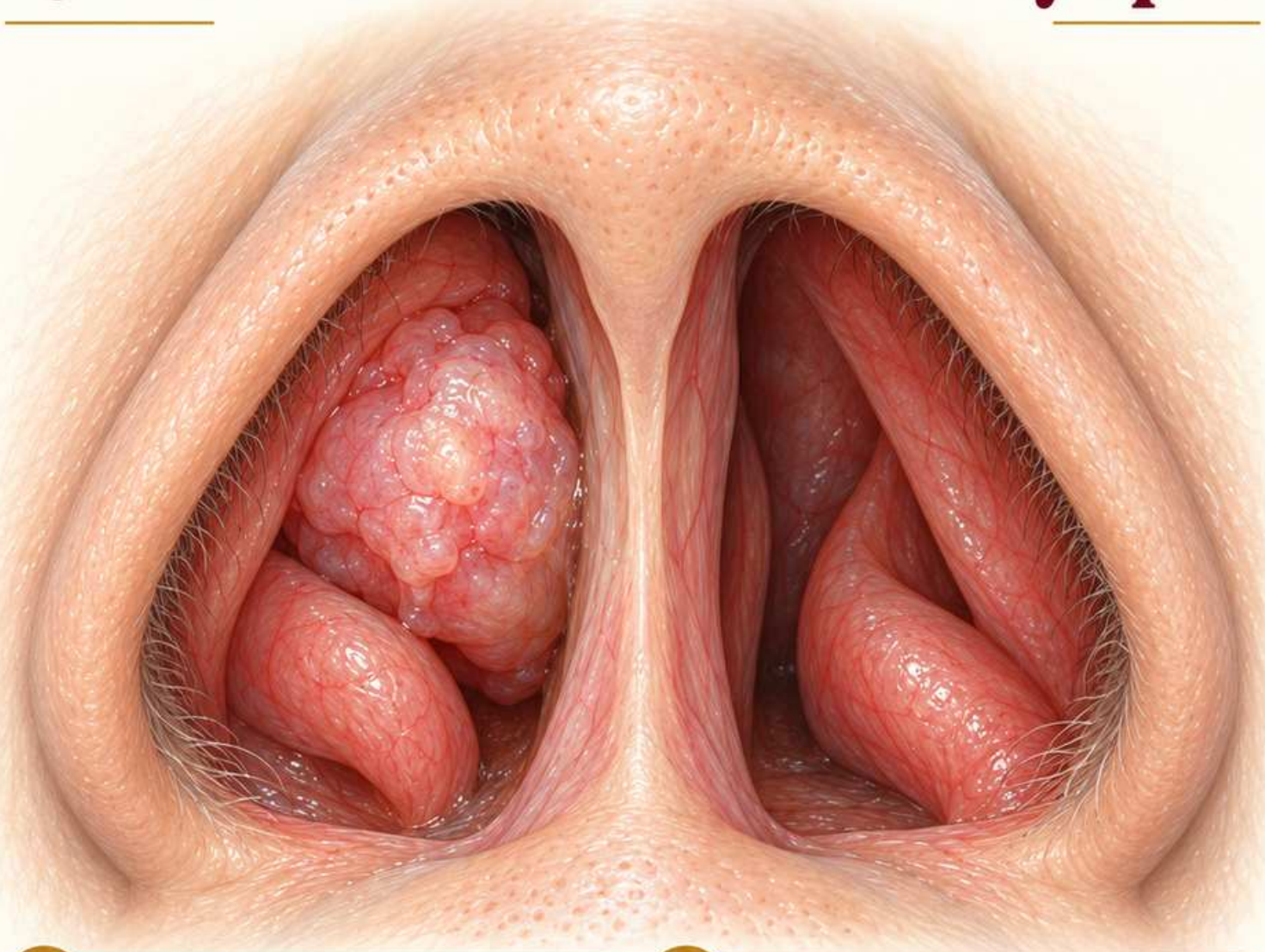

1. Rozpoznaj

Jednostronna masa w nosie jest znaleziskiem wymagającym ustalenia pochodzenia. Nawet gładki lub blady wygląd nie potwierdza łagodnego charakteru.

2. Oceń

Podaj stronę, położenie, barwę, powierzchnię i krwawienie. Zapisz, jakie struktury są zasłonięte i czy widzisz przyczęp zmiany.

3. Przykład opisu

Prawa jama nosa: pojedyncza jasnoróżowa masa o nierównej powierzchni, częściowo przesłaniająca światło; miejsce przyczepu niewidoczne w ujęciu.

4. Błąd i granice

Nie wpisuj rozpoznania nowotworu ani polipa na podstawie samego rysunku. Utrwalona jednostronna masa wymaga oceny otorynolaryngologicznej i dalszej diagnostyki.

Schemat edukacyjny • K087 • Źródła [24]

Strupy i zaschnięta wydzielina

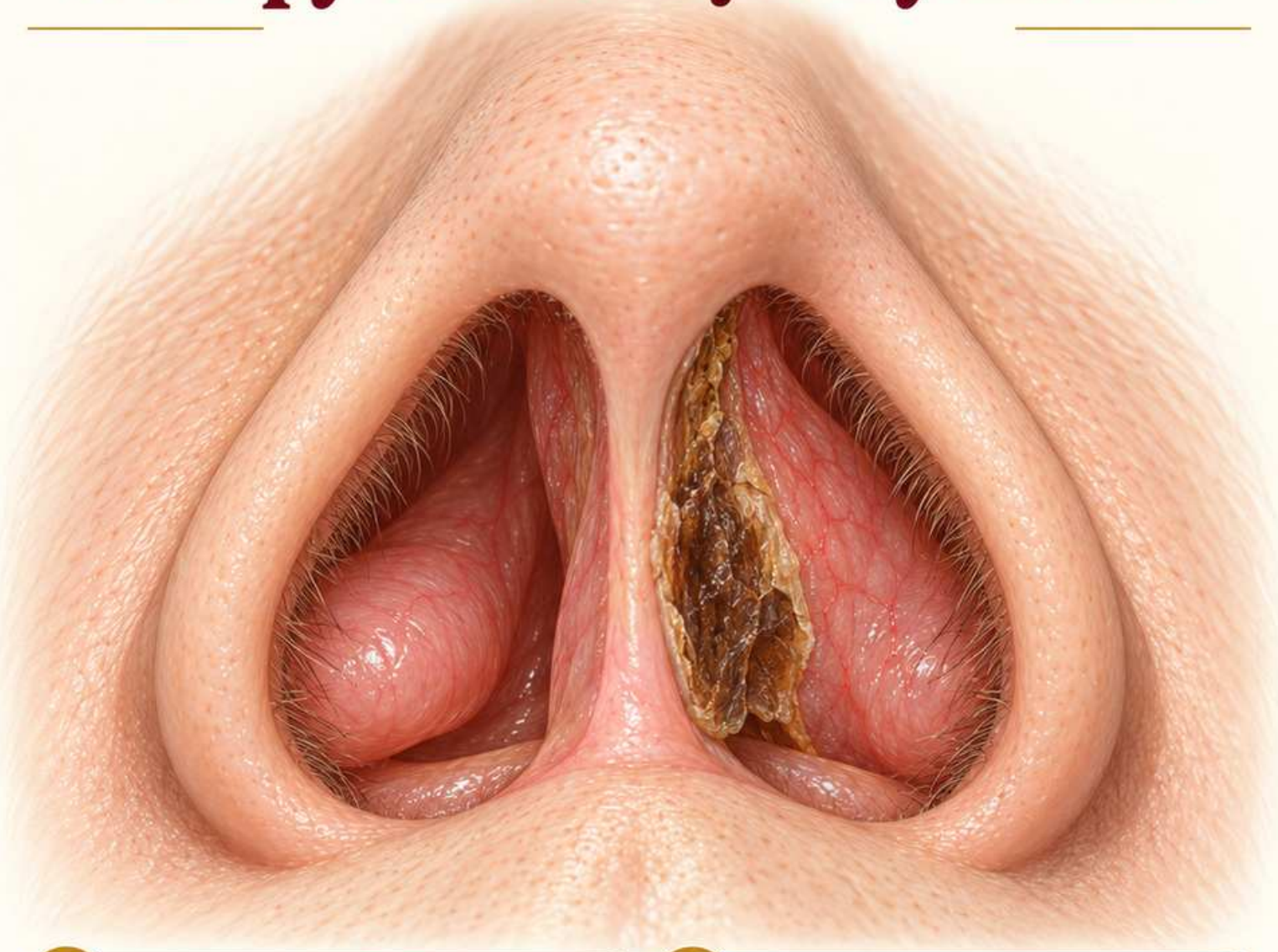

1. Rozpoznaj

Strup to materiał na powierzchni, który może zasłaniać śluzówkę. Oceniaj jego położenie i rozległość, a nie tylko kolor.

2. Oceń

Odróżnij pojedynczy suchy fragment od rozlanego pokrycia. Zaznacz, czy spod materiału widać zaczerwienienie, ubytek albo świeżą krew.

3. Przykład opisu

Przednia część przegrody po lewej pokryta brunatnym strupem; powierzchnia bezpośrednio pod nim niewidoczna, bez czynnego krwawienia.

4. Błąd i granice

Nie stwierdzaj owrzodzenia tam, gdzie podłoże jest zasłonięte. Z samej barwy strupa nie ustalisz przyczyny ani czasu powstania uszkodzenia.

Schemat edukacyjny • K088 • Źródła [19,20]

Nadżerka i owrzodzenie



1. Rozpoznaj

Nadżerka oznacza powierzchowny ubytek nabłonka, a owrzodzenie jest głębszym uszkodzeniem. W obrazie nie zawsze można wiarygodnie rozróżnić głębokość.

2. Oceń

Opisz lokalizację, kształt, brzegi i widoczne dno. Jeśli powierzchnię pokrywa materiał, oddziel wygląd pokrycia od oceny samego ubytku.

3. Przykład opisu

Na przednim odcinku prawej przegrody widoczny owalny ubytek powierzchni z zaczerwienionym otoczeniem; głębokość pozostaje niepewna w ujęciu.

4. Błąd i granice

Nie przypisuj ubytku konkretnej chorobie bez wywiadu. Utrwalona lub powiększająca się zmiana wymaga oceny, nawet jeśli zajmuje niewielką powierzchnię.

Schemat edukacyjny • K089 • Źródła [20]

Perforacja przegrody

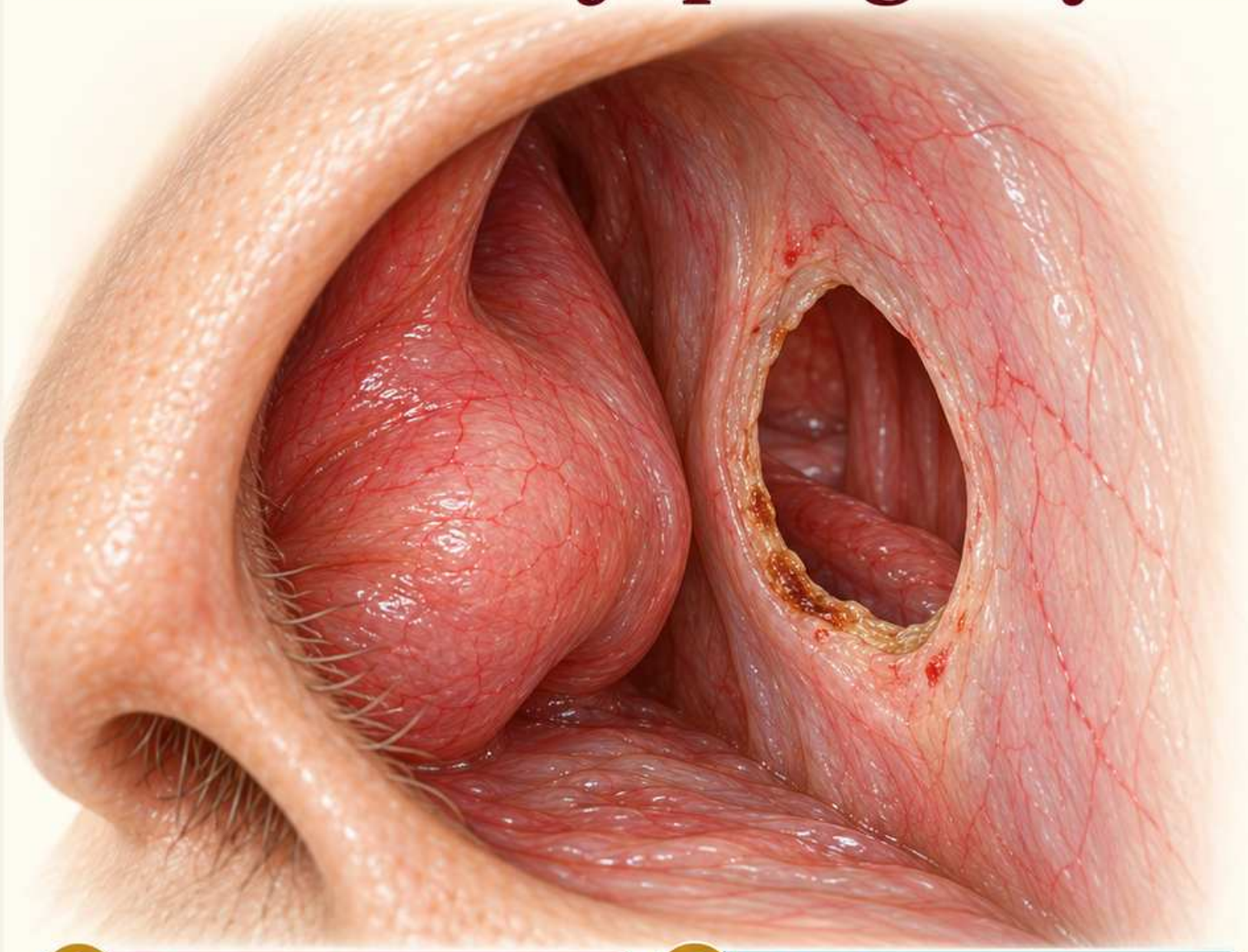

1. Rozpoznaj

Perforacja jest otworem przechodzącym przez przegrodę. Odróżniaj ją od powierzchownego ubytku i ciemnego cienia przy nierówności śluzówki.

2. Oceń

Zapisz położenie otworu, widoczne brzegi oraz strupy i krew. Wielkość podawaj tylko przy wiarygodnej skali w badaniu.

3. Przykład opisu

W przedniej części przegrody widoczny owalny otwór z suchymi strupami na dolnym brzegu; pełny obwód jest widoczny.

4. Błąd i granice

Sam widok otworu nie wskazuje jego przyczyny. Wywiad dotyczący urazów, zabiegów i innych objawów pozostaje ważny dla dalszej oceny klinicznej.

Schemat edukacyjny • K090 • Źródła [20]

Przednie miejsce krwawienia

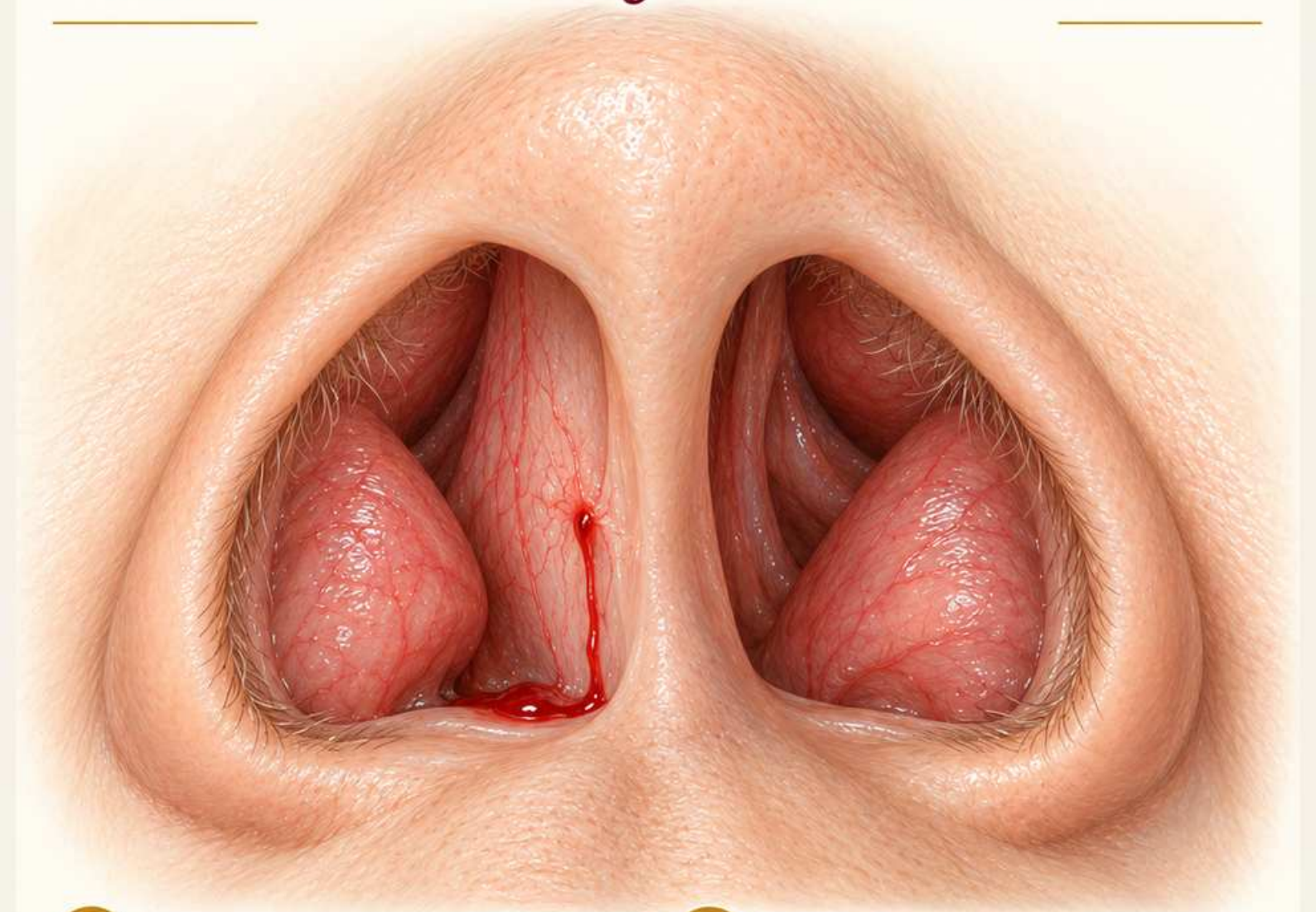

1. Rozpoznaj

Czynne miejsce krwawienia opisuj jako punkt wypływu lub sączenia. Krew zalegająca w nosie nie musi wskazywać dokładnego źródła.

2. Oceń

Ustal stronę i relację do przednio-dolnej przegrody. Oddziel świeżą krew, skrzep i suche podbarwienie na otaczającej powierzchni.

3. Przykład opisu

Na przednio-dolnej części prawej przegrody widoczny punkt sączenia; niewielka smuga świeżej krwi spływa w kierunku dna jamy.

4. Błąd i granice

Nie przypisuj całego krwawienia widocznemu skrzepowi. Obfite, utrzymujące się krwawienie lub objawy osłabienia wymagają pilnej pomocy i oceny stanu pacjenta.

Schemat edukacyjny • K091 • Źródła [22]

Krwiak przegrody: sygnały alarmowe

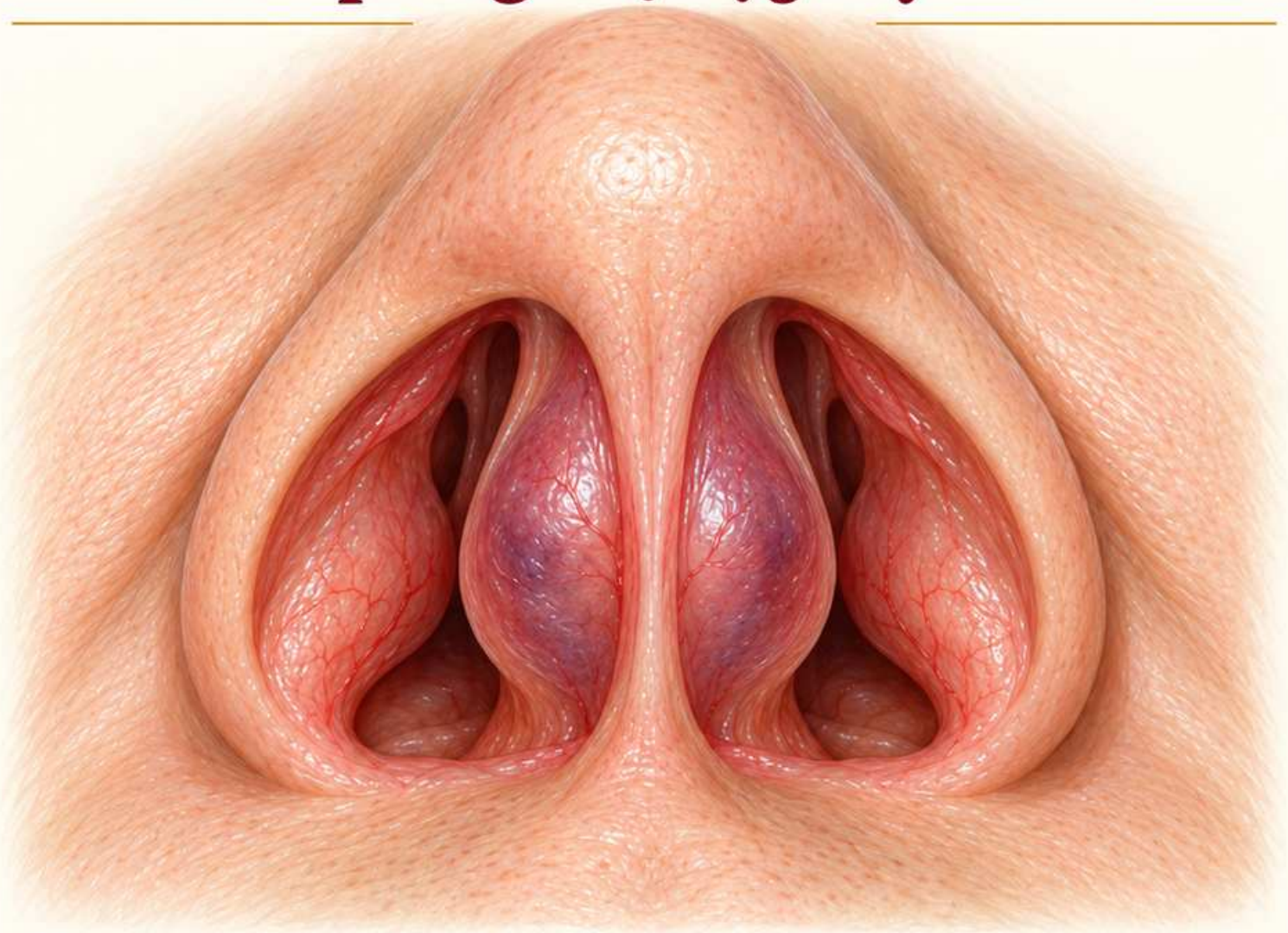

1. Rozpoznaj

Po urazie wypukłe, czerwonawe lub sine obrzmienie przegrody może nasuwać podejrzenie krwiaka. Towarzyszące narastające zatkanie nosa zwiększa niepokój.

2. Oceń

Oceń obie strony przegrody i zanotuj obrzmienie oraz zwężenie światła. Sam schemat nie pozwala potwierdzić konsystencji ani zawartości wypukłości.

3. Przykład opisu

Po urazie: obustronne uwypuklenie przedniej części przegrody, znacznie ograniczające światło obu jam nosa. Podejrzenie wymaga natychmiastowej oceny lekarskiej.

4. Błąd i granice

Nie traktuj takiego obrzmienia jak zwykłego skrzywienia i nie odraczaj oceny. Krwiak może uszkodzić chrząstkę; nie przedstawiaj samodzielnego opróżniania.

Schemat edukacyjny • K092 • Źródła [23]

Ciało obce i jednostronna wydzielina

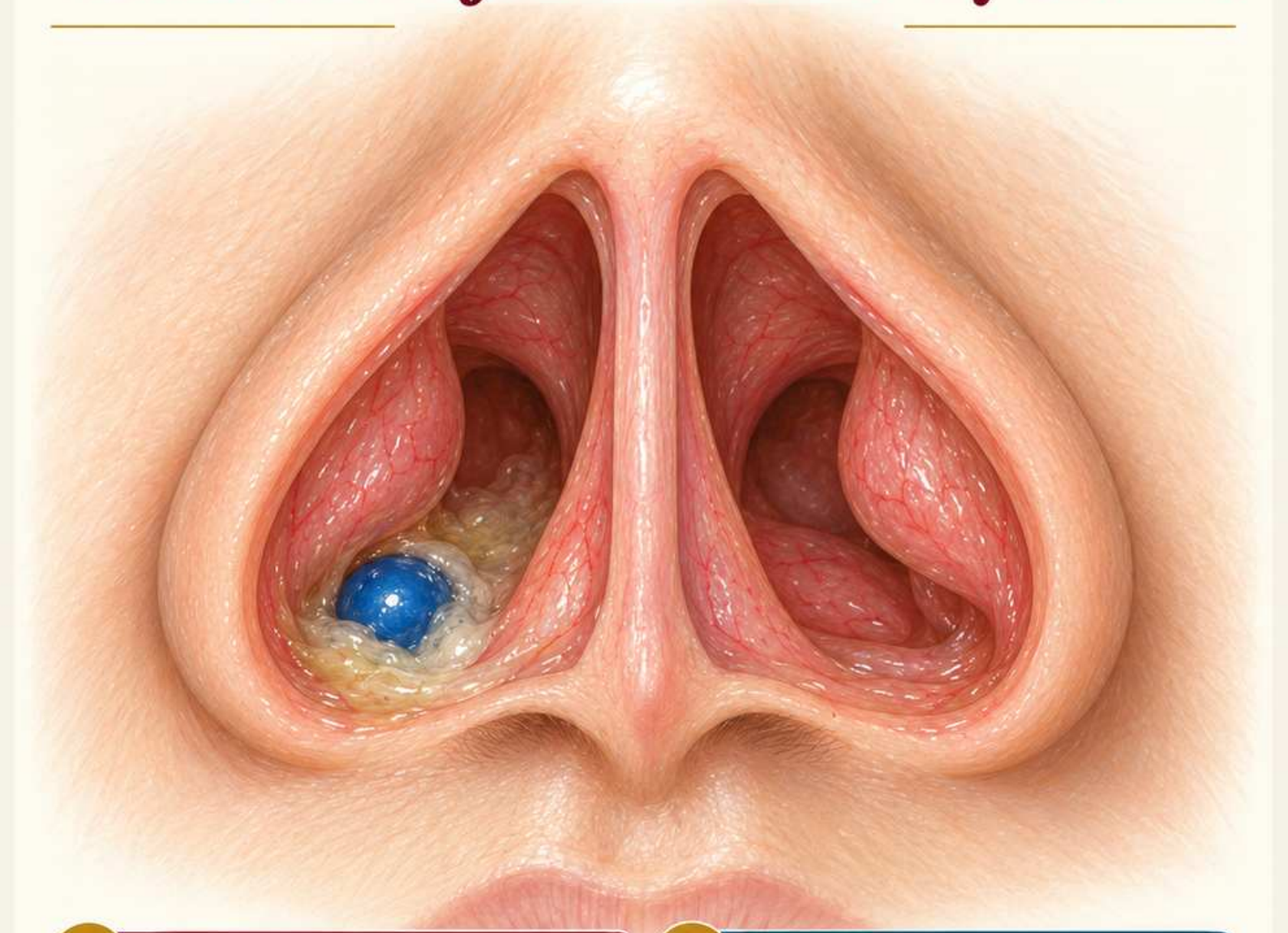

1. Rozpoznaj

Jednostronna, nieprzyjemnie pachnąca wydzielina u dziecka powinna skłaniać do poszukiwania ciała obcego. Jego obecność nie zawsze jest od razu widoczna.

2. Oceń

Zapisz stronę, charakter wydzieliny i widoczny przedmiot. Oddziel powierzchnię przedmiotu od śluzówki oraz materiału, który częściowo go pokrywa.

3. Przykład opisu

W prawej jamie nosa widoczny zaokrąglony przedmiot na dnie, otoczony gęstą wydzieliną; głębszy odcinek pozostaje niewidoczny w ujęciu.

4. Błąd i granice

Nie próbuj identyfikować tworzywa wyłącznie po barwie. Podejrzenie baterii guzikowej wymaga natychmiastowej pomocy; nie zalecaj samodzielnego usuwania narzędziami.

Schemat edukacyjny • K093 • Źródła [21]

Tabela różnicowania cech obrazu



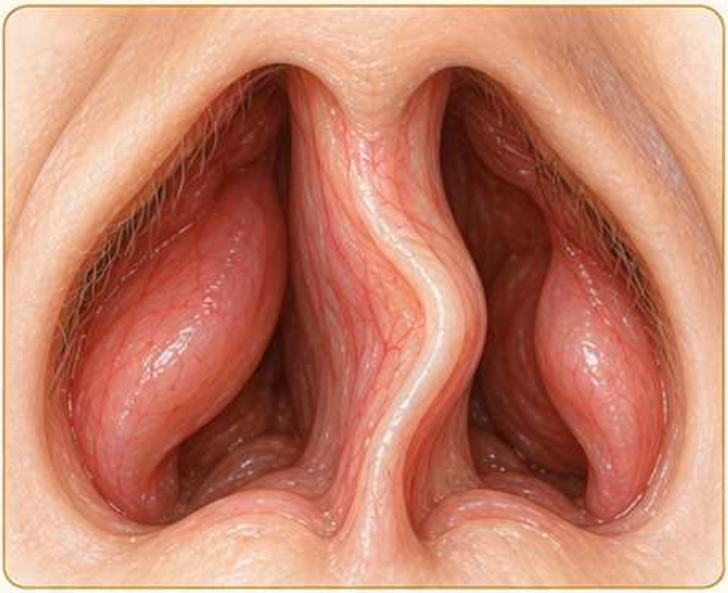





1. Rozpoznaj

Rozróżniaj strukturę anatomiczną, zmianę jej zarysu i materiał na powierzchni. Taki podział porządkuje opis przed formułowaniem hipotezy.

2. Oceń

Małżowina: wypukłość ściany bocznej. Skrzywienie: zmieniony przebieg przegrody. Strup: materiał pokrywający powierzchnię i mogący zasłaniać podłoże.

3. Przykład opisu

Jasna masa: zapisz położenie i przyczep, jeśli widoczny. Otwór przegrody: opisz brzegi i potwierdzoną ciągłość z drugą jamą.

4. Błąd i granice

Błąd to rozpoznawanie po samym kolorze. Do każdej cechy dopisz zakres widoczności; podobna barwa nie oznacza tego samego procesu ani rozpoznania.

Schemat edukacyjny • K094 • Źródła [18,20,24]

07 Badanie jamy ustnej i gardła

Oglądaj według stałej kolejności

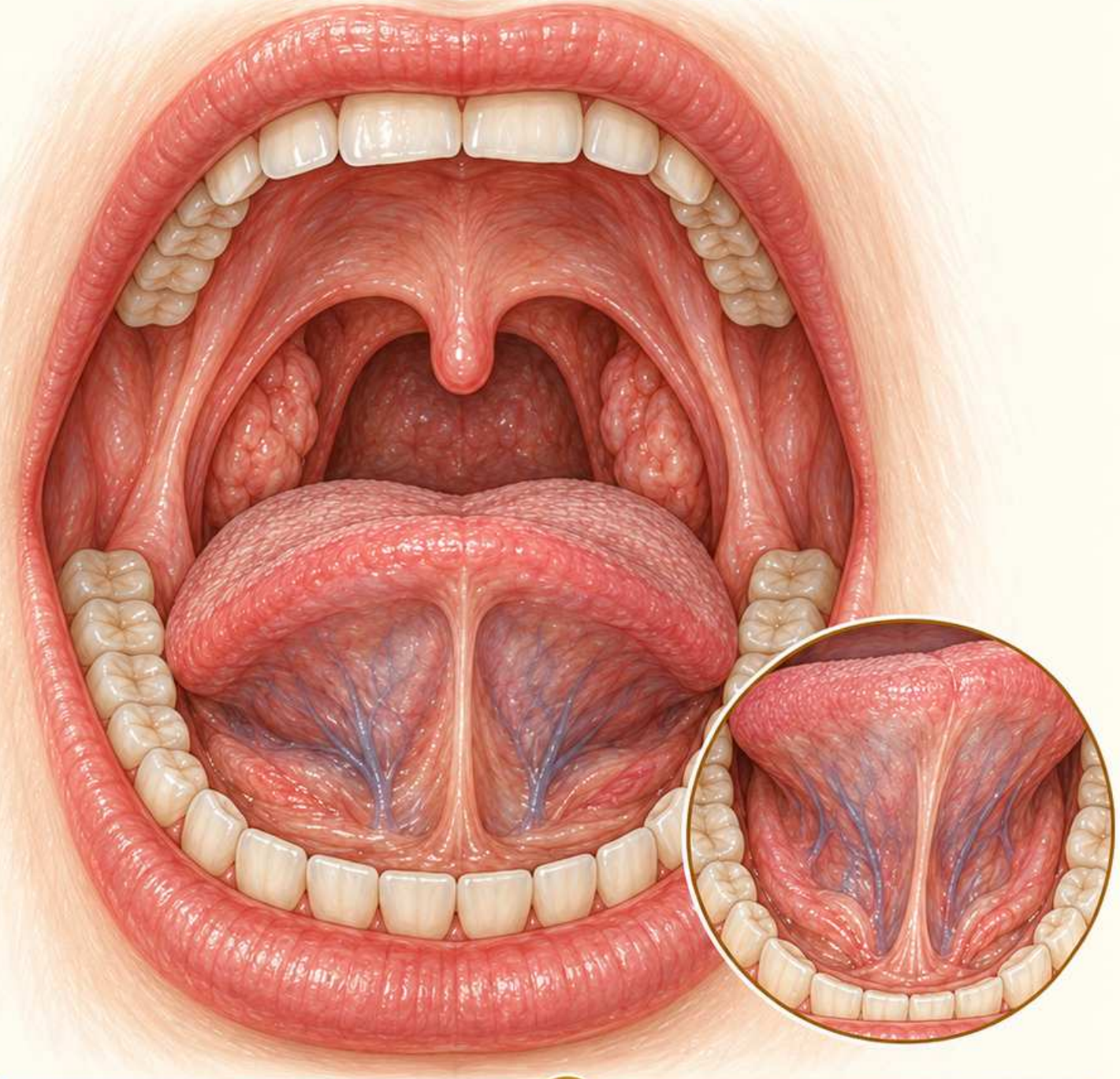

1. Punkty orientacyjne

Przejdź od warg i policzków do języka, dna i podniebienia. Następnie oceń migdałki, łuki, języczek oraz tylną ścianę gardła.

2. Cel modułu

Porównaj strony, powierzchnię i nalot. Zaznacz niewidoczne okolice; pojedynczy obraz nie określa funkcji ani przyczyny zmian.

Schemat edukacyjny • M07 • Źródła [25,26]

Mapa jamy ustnej i części ustnej gardła

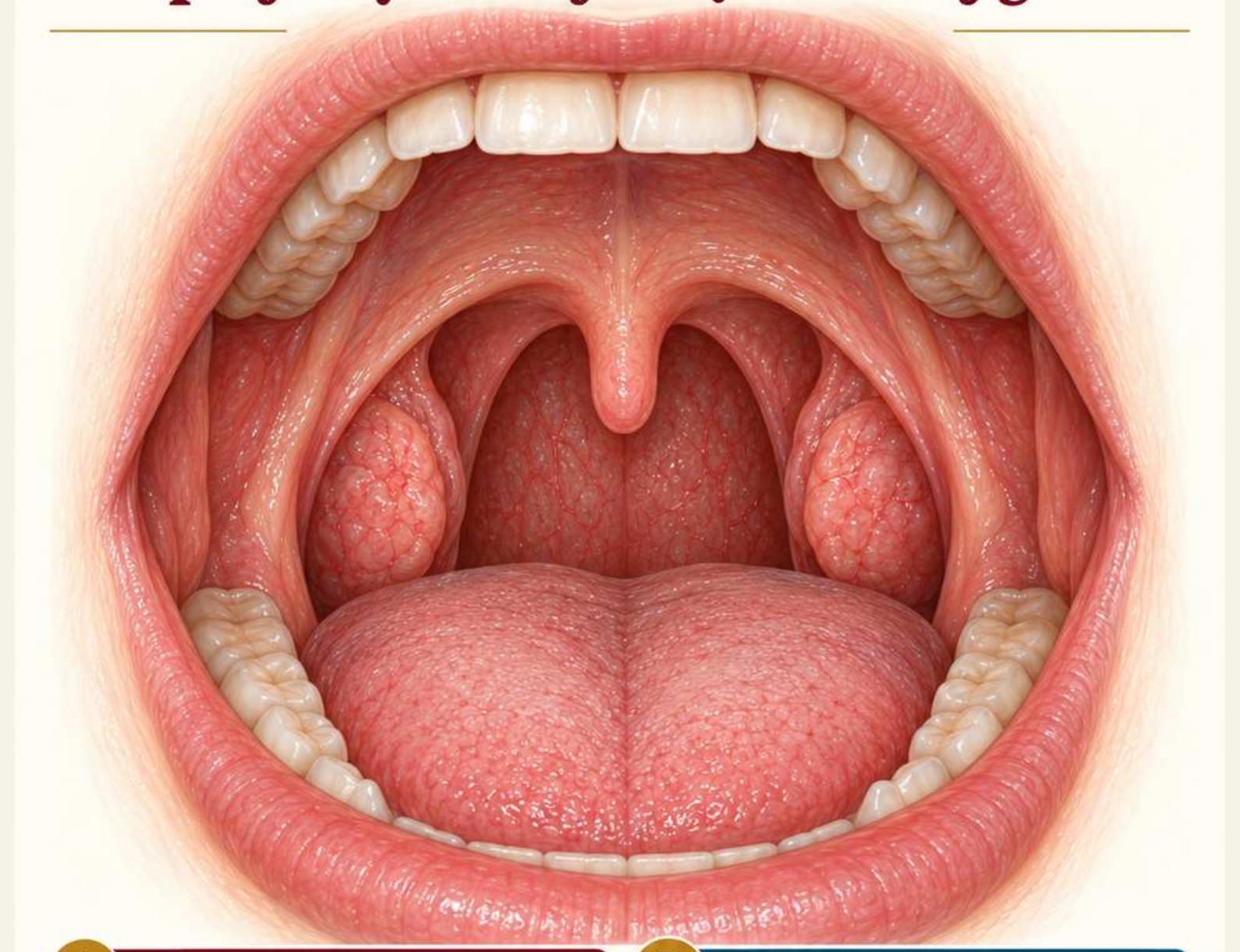

1. Rozpoznaj

Jama ustna obejmuje między innymi język, dno i podniebienie. Część ustna gardła leży za cieśnią gardzieli, głębiej od jamy ustnej.

2. Oceń

Odszukaj łuki podniebienne, migdałki i języczek. Migdałek podniebienny znajduje się między łukiem przednim a tylnym po danej stronie.

3. Przykład opisu

Wskaż osobno prawy migdałek, języczek w linii pośrodkowej i widoczną tylną ścianę gardła; nie łącz ich w jedną strukturę.

4. Błąd i granice

Widok przez otwarte usta nie obejmuje całego gardła. Nasada języka, nosogardło i krtań wymagają odpowiednich metod oceny oraz osobnego opisu.

Schemat edukacyjny • K095 • Źródła [19,25]

Wargi i błona śluzowa policzków





1. Rozpoznaj

Wargi i policzki oglądaj jako oddzielne okolice. Zmiana na czerwieni wargowej ma inną lokalizację niż zmiana na wewnętrznej śluzówce.

2. Oceń

Porównaj obie strony, kąciki ust i widoczne powierzchnie policzków. Zapisz pęknięcia, białe obszary, ubytki oraz ich związek z linią zwarcia.

3. Przykład opisu

Na lewej śluzówce policzka widoczna cienka biała linia na wysokości zwarcia; otaczająca powierzchnia bez widocznego ubytku nabłonka.

4. Błąd i granice

Nie nazywaj każdej białej zmiany grzybicą. Opis powierzchni nie zastępuje badania przy utrwalonej, powiększającej się lub budzącej niepokój zmianie.

Schemat edukacyjny • K096 • Źródła [25]

Dziąsła i uzębienie: zakres oglądania



1. Rozpoznaj

Oglądanie jamy ustnej obejmuje dziąsła i widoczne powierzchnie zębów. Zapisuj zauważone nieprawidłowości, zachowując granice samej inspekcji w tym badaniu.

2. Oceń

Oceń obrzęk, zaczerwienienie, krwawienie i widoczne ubytki koron. Podaj konkretną okolicę zamiast nieprecyzyjnego stwierdzenia o złym uzębieniu.

3. Przykład opisu

Dziąsło przy dolnych zębach przednich zaczerwienione i obrzmiałe; na widocznej powierzchni jednego zęba ciemny ubytek wymagający oceny stomatologicznej.

4. Błąd i granice

Nie ustalaj żywotności zęba ani głębokości ubytku z ilustracji. Rozpoznanie choroby przyzębia również wymaga odpowiedniego badania, a nie samej barwy dziąseł.

Schemat edukacyjny • K097 • Źródła [25]

Język: grzbiet i brzegi

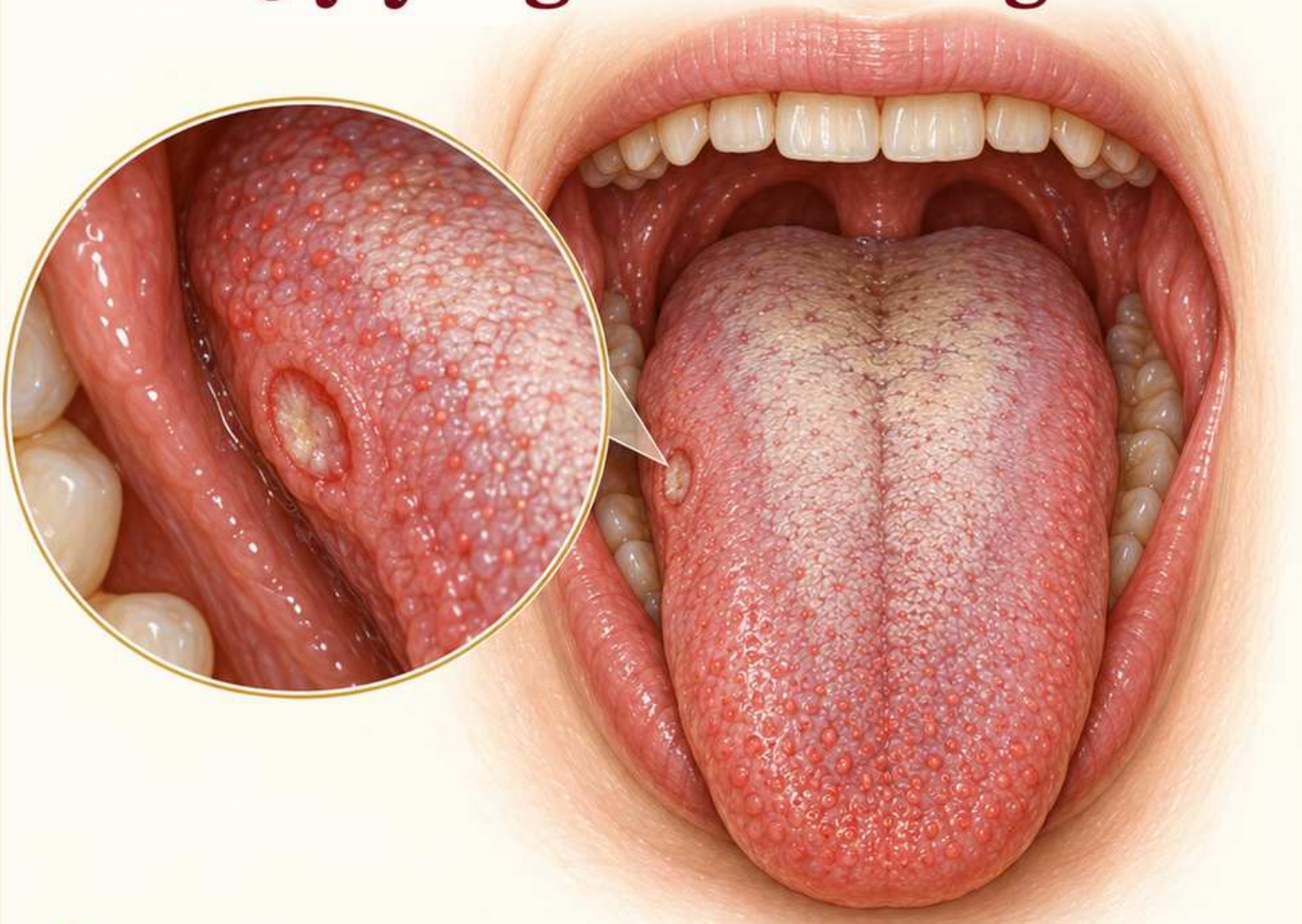

1. Rozpoznaj

Grzbiet języka i jego brzegi oglądaj oddzielnie. Prawidłowe brodawki tworzą nierówną powierzchnię; nie każda nierówność jest zmianą chorobową.

2. Oceń

Zapisz położenie nalotu, obszaru wygładzenia lub ubytku. Sprawdź, czy pokazano oba brzegi, czy tylko powierzchnię grzbietową języka.

3. Przykład opisu

Na prawym brzegu języka pojedynczy owalny ubytek z jasnym dnem; grzbiet częściowo pokryty cienką warstwą białawego materiału.

4. Błąd i granice

Nie przenoś oceny grzbietu na niewidoczny brzeg. Utrwalony ubytek wymaga badania; z samego koloru nalotu nie ustalisz jego przyczyny.

Schemat edukacyjny • K098 • Źródła [25,27]

Dno jamy ustnej

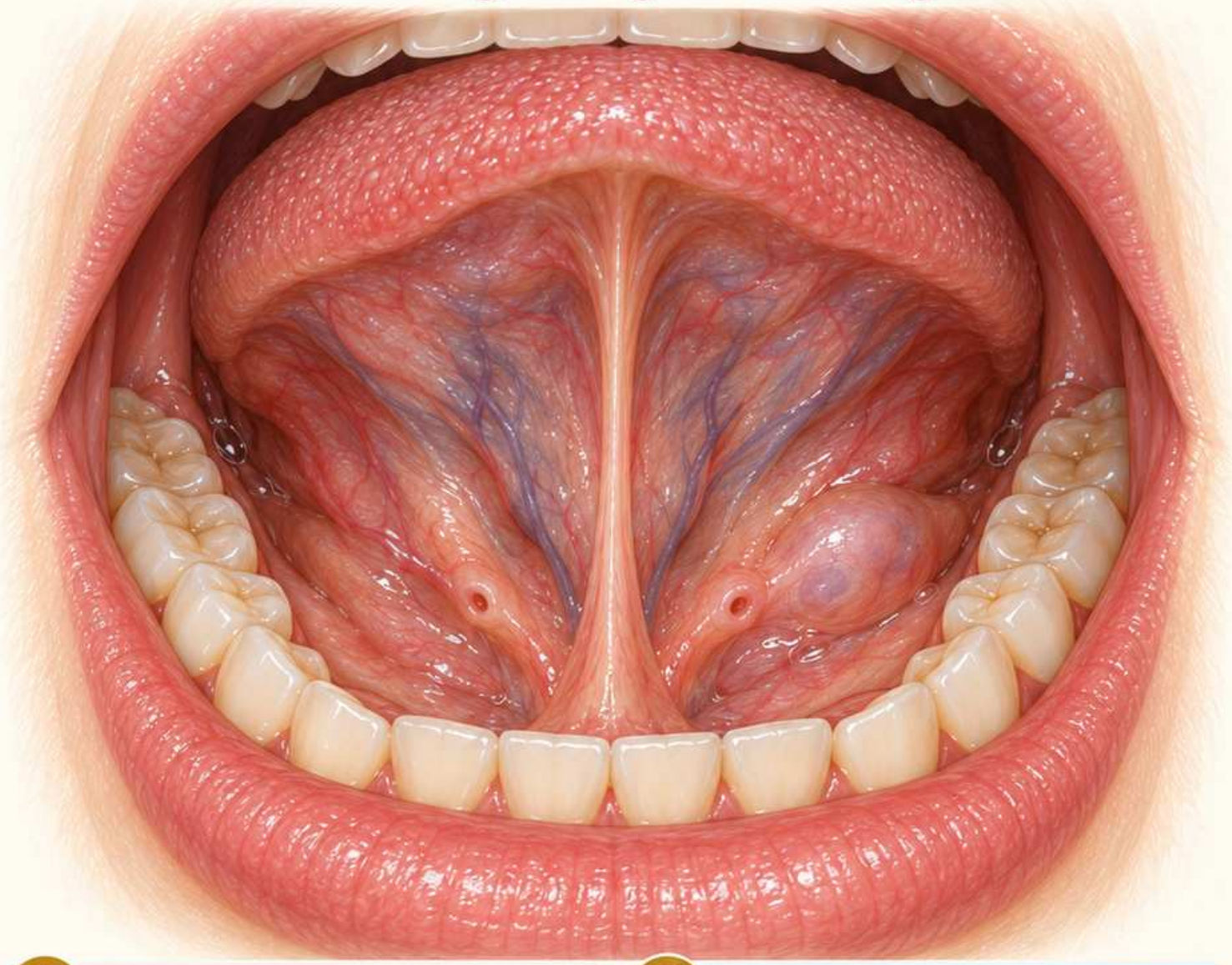

1. Rozpoznaj

Dno jamy ustnej ocenia się pod językiem. Wędzidełko stanowi punkt pośrodkowy, a ujścia przewodów podżuchwowych leżą po jego bokach.

2. Oceń

Oceń symetrię, barwę i widoczne uwypuklenia. Zaznacz, czy język zasłania część powierzchni; nie dopisuj cech niewidocznej okolicy.

3. Przykład opisu

Dno jamy ustnej: wędzidełko pośrodkowo; po lewej miejscowe gładkie uwypuklenie, bez widocznego ubytku na pokazanej powierzchni śluzówki.

4. Błąd i granice

Nie rozpoznawaj torbieli na podstawie przezierności. Oglądanie nie określa konsystencji ani głębokości; obrzęk z trudnością oddychania wymaga natychmiastowej pomocy.

Schemat edukacyjny • K099 • Źródła [25,28]

Podniebienie twarde i miękkie

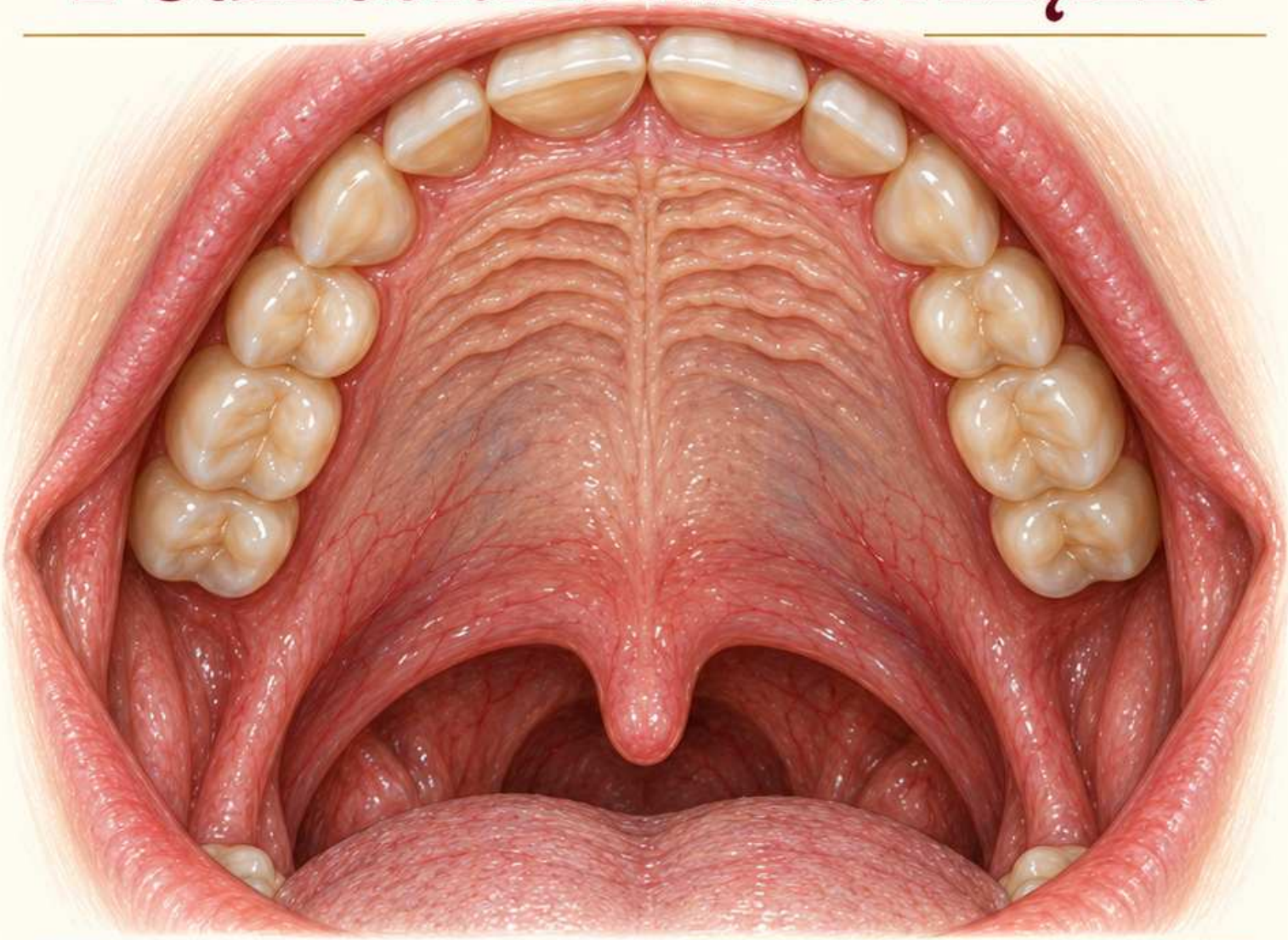

1. Rozpoznaj

Podniebienie twarde leży z przodu, a miękkie z tyłu. Języczek jest częścią tylnego brzegu podniebienia miękkiego w linii pośrodkowej.

2. Oceń

Oceniaj obie części osobno: ciągłość powierzchni, barwę, uwypuklenia i ubytki. Oddziel zwykły cień od wyraźnej zmiany zarysu.

3. Przykład opisu

Podniebienie twarde bez widocznego ubytku; podniebienie miękkie symetryczne w pokazanym położeniu spoczynkowym, języczek widoczny pośrodkowo między łukami.

4. Błąd i granice

Statyczna ilustracja nie pokazuje unoszenia podniebienia podczas fonacji. Nie wnioskuj o prawidłowej funkcji nerwów z samej symetrii pojedynczego ujęcia.

Schemat edukacyjny • K100 • Źródła [19,25]

Łuki podniebienne

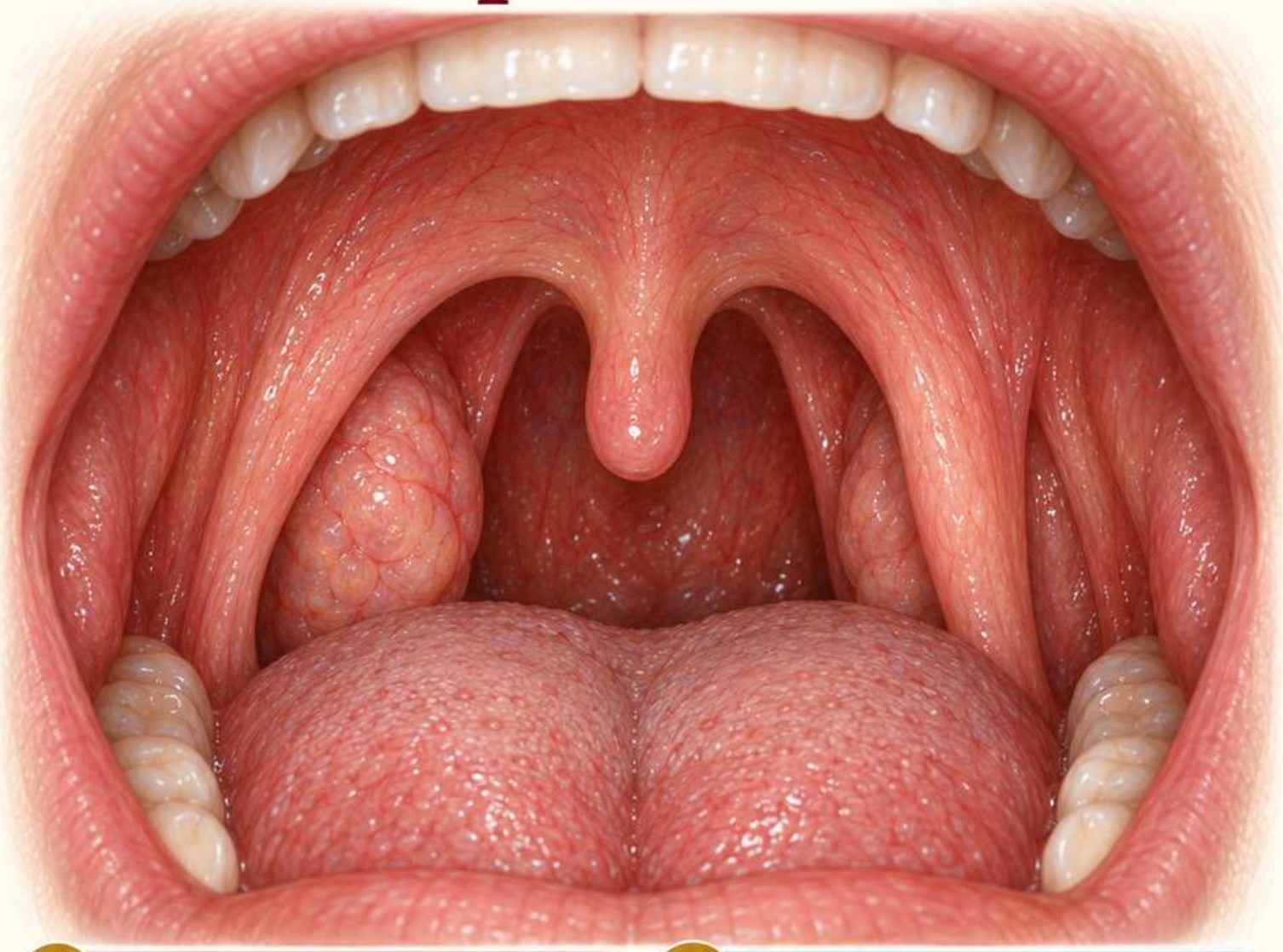

1. Rozpoznaj

Łuk podniebienno-językowy leży przed migdałkiem, a podniebienno-gardłowy za nim. Migdałek podniebienny znajduje się w przestrzeni między tymi łukami.

2. Oceń

Prześledź przebieg obu łuków po każdej stronie. Zwróć uwagę na zatarcie zarysu, obrzęk i przesunięcie sąsiednich struktur.

3. Przykład opisu

Prawy łuk przedni wyraźnie widoczny; lewy częściowo przesłania migdałek. Nierówna ekspozycja ogranicza wiarygodne porównanie wielkości obu migdałków.

4. Błąd i granice

Nie myl łuku z migdałkiem i nie uznawaj zasłoniętej tkanki za nieobecną. Zmiana kąta oglądania może istotnie zmieniać pozorną asymetrię.

Schemat edukacyjny • K101 • Źródła [26]

Języczek: położenie i symetria

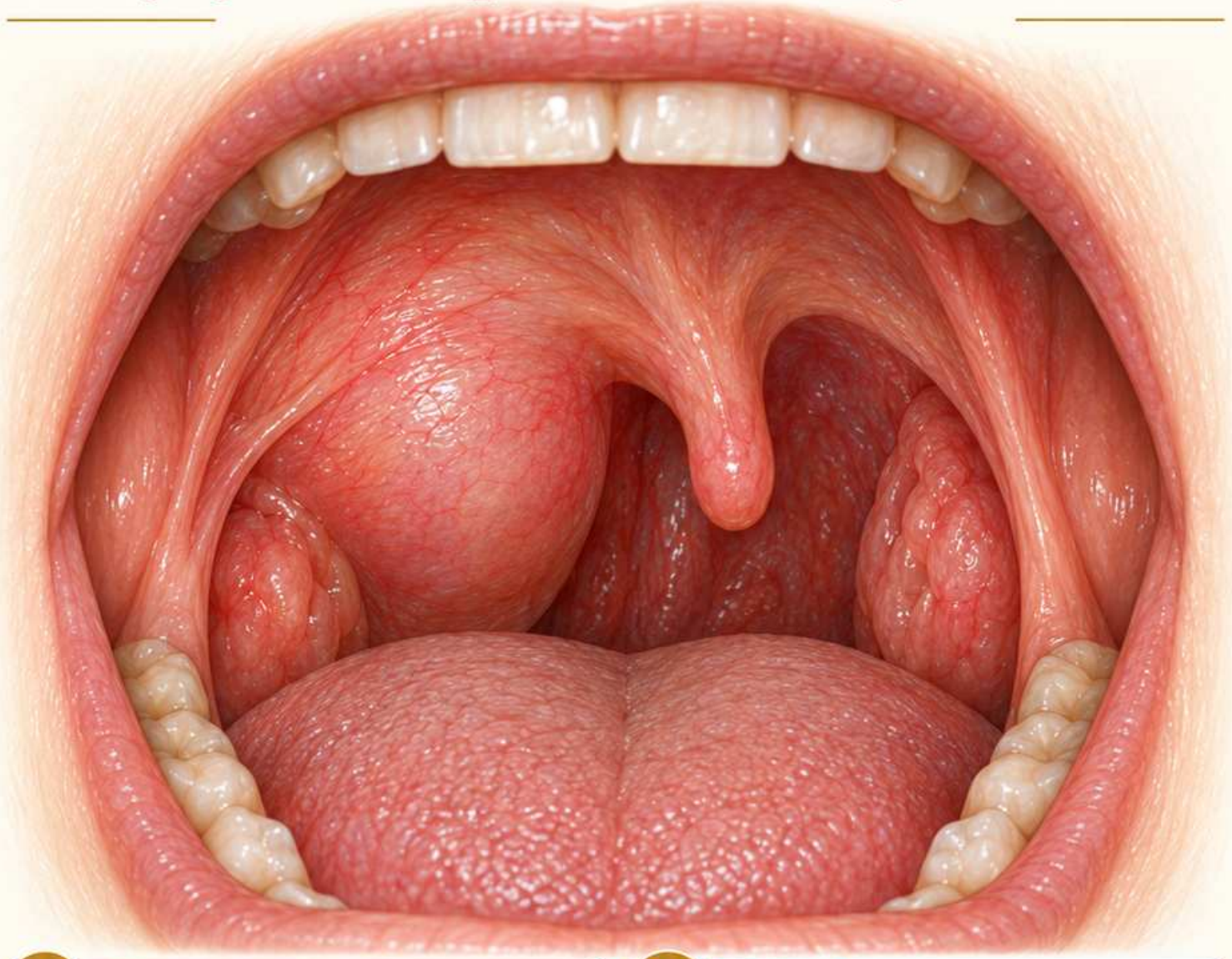

1. Rozpoznaj

Języczek zwisa z tylnego brzegu podniebienia miękkiego. Oceniaj jego położenie w stosunku do podniebienia i widocznej linii pośrodkowej.

2. Oceń

Sprawdź ustawienie głowy i kąt widoku. Zapisz obrzęk, odchylenie i towarzyszące jednostronne uwypuklenie, jeśli są rzeczywiście obecne.

3. Przykład opisu

Języczek przesunięty w lewo; po prawej widoczne uwypuklenie podniebienia miękkiego. Przy objawach ostrych taki obraz wymaga pilnej oceny.

4. Błąd i granice

Samo odchylenie nie potwierdza ropnia ani porażenia nerwu. Ilustracja nie pozwala ocenić ruchu podniebienia, głosu ani drożności dróg oddechowych.

Schemat edukacyjny • K102 • Źródła [19,29]

Migdałki podniebienne: obraz prawidłowy

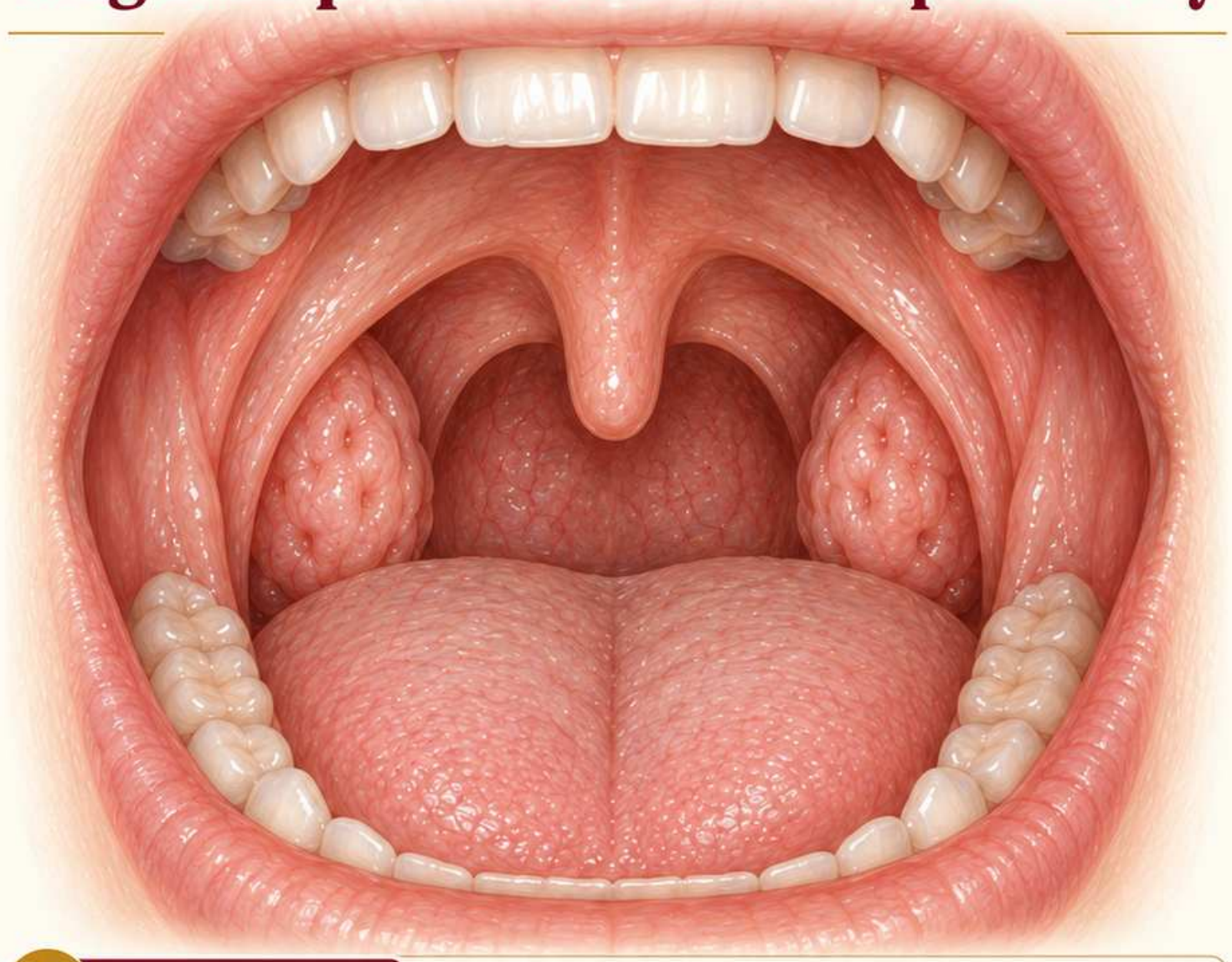

1. Rozpoznaj

Migdałki podniebienne to tkanka chłonna po obu stronach części ustnej gardła. Ich powierzchnia może zawierać widoczne zagłębienia, czyli krypty.

2. Oceń

Oceń symetrię, wielkość i powierzchnię. Migdałki nie muszą być całkowicie gładkie; drobne krypty same w sobie nie świadczą o zakażeniu.

3. Przykład opisu

Migdałki podobnej wielkości, z drobnymi kryptami, bez widocznego nalotu i owrzodzeń; otaczające łuki bez wyraźnego jednostronnego uwypuklenia.

4. Błąd i granice

Nie nazywaj małych migdałków nieobecnymi, gdy są schowane między łukami. Prawidłowy wygląd nie zastępuje wywiadu dotyczącego bólu, połykania i oddychania.

Schemat edukacyjny • K103 • Źródła [19,26]

Skala wielkości migdałków 0–4

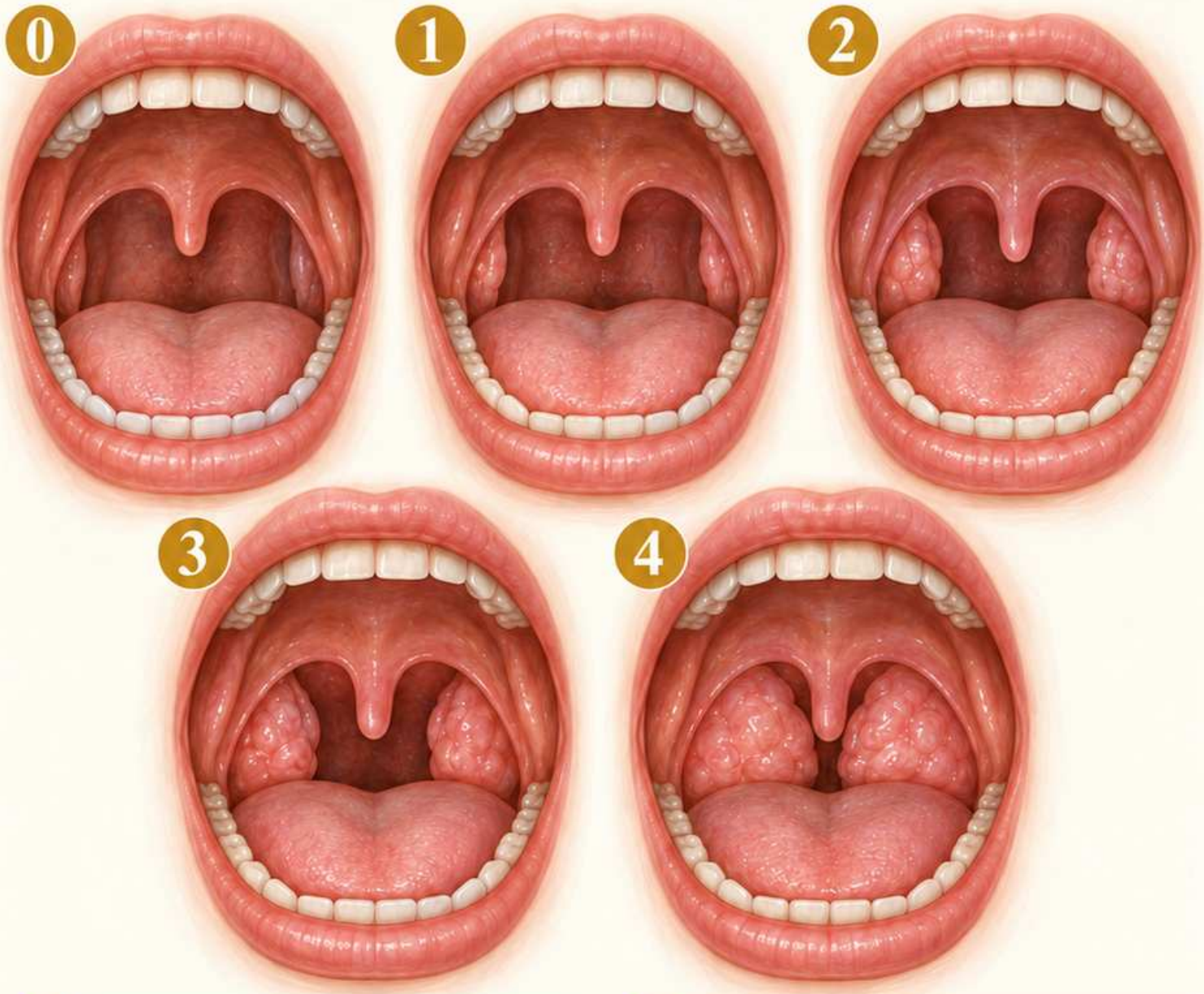

1. Rozpoznaj

Skala Brodsky'ego opisuje zajęcie szerokości części ustnej gardła przez migdałki. Jest oceną wielkości, a nie skalą zapalenia czy nasilenia bólu.

2. Oceń

0: w obrębie dołu migdałkowego.
1: do 25%.
2: ponad 25–50%.
3: ponad 50–75%.
4: ponad 75%.

3. Przykład opisu

Oceniaj obie strony przy podobnym ustawieniu języka. Przykład zapisu: migdałki po obu stronach stopnia 2 według skali Brodsky'ego.

4. Błąd i granice

Nie przeliczaj tych wartości na procent przepływu powietrza. Stopień wielkości sam nie rozpoznaje bezdechu sennego ani nie ustala wskazania do zabiegu.

Schemat edukacyjny • K104 • Źródła [30]

Krypty i czopy migdałkowe

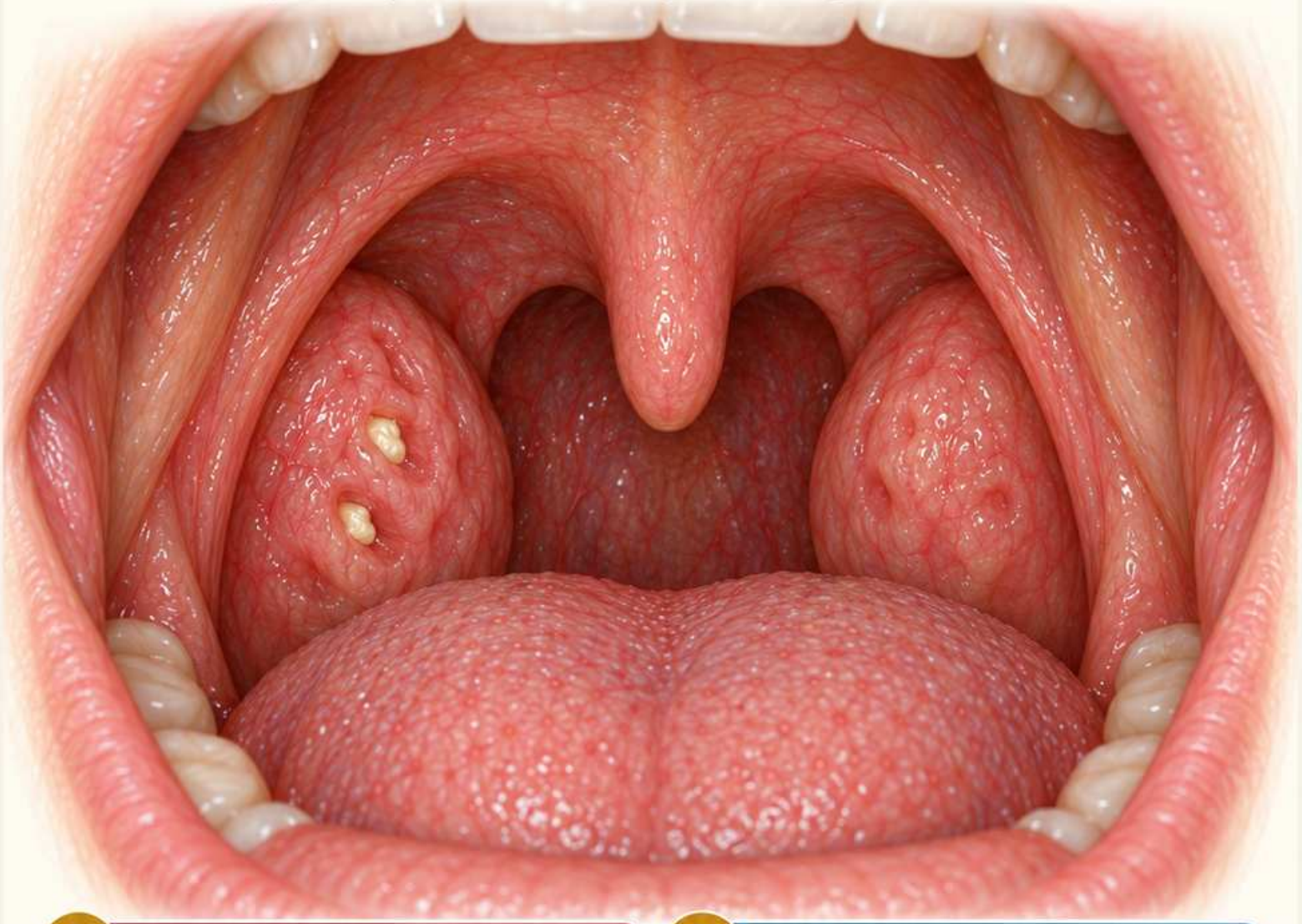

1. Rozpoznaj

Krypty są zagłębieniami powierzchni migdałka. W ich obrębie może zalegać biały lub żółtawy materiał tworzący miejscowe czopy.

2. Oceń

Sprawdź, czy materiał jest ograniczony do ujść krypt, czy rozlewa się po powierzchni. Podaj stronę, liczbę i otaczające zmiany.

3. Przykład opisu

W prawym migdałku dwa drobne jasne czopy w ujściach krypt; pozostała widoczna powierzchnia bez rozlanego nalotu w tym ujęciu.

4. Błąd i granice

Nie nazywaj każdego czopa ropą ani nie rozpoznawaj anginy na podstawie samego koloru. Objawy i badanie decydują o interpretacji klinicznej.

Schemat edukacyjny • K105 • Źródła [26]

Nalot: lokalizacja i rozległość

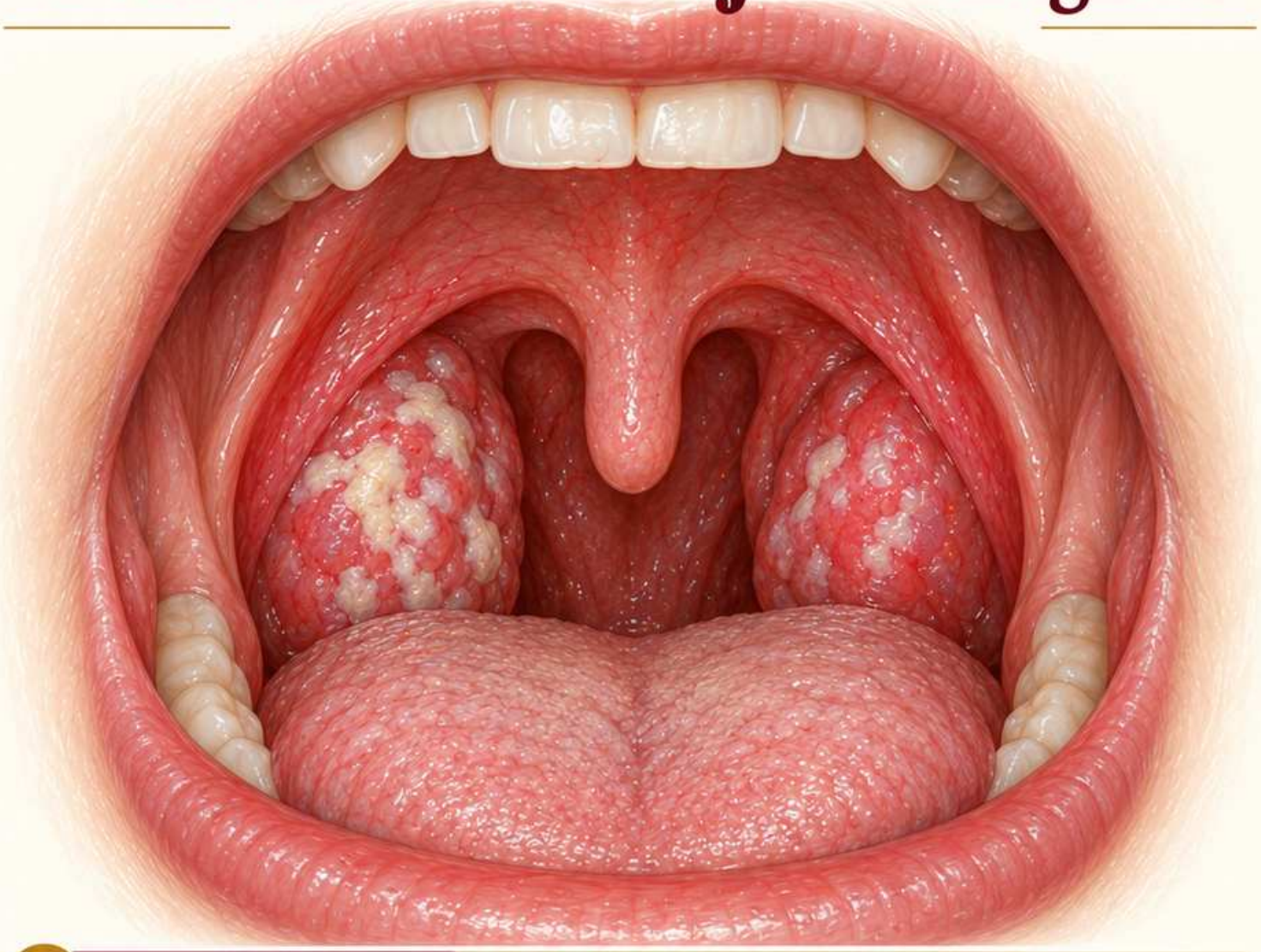

1. Rozpoznaj

Nalot opisuj jako materiał pokrywający widoczną powierzchnię. Wskaż, czy znajduje się na migdałkach, języku, podniebieniu czy policzkach w jamie ustnej.

2. Oceń

Określ stronę, plamisty lub zlewający się charakter i zakres pokrycia. Nie zakładaj, że podobny materiał w różnych miejscach ma jedną przyczynę.

3. Przykład opisu

Na obu migdałkach plamisty białawy nalot, bardziej rozległy po prawej; łuki zaczerwienione, języczek pozostaje w linii pośrodkowej.

4. Błąd i granice

Nalot nie rozstrzyga etiologii bakteryjnej lub wirusowej. Nie dobieraj leczenia z ilustracji; interpretacja wymaga wywiadu, badania i ewentualnych testów.

Schemat edukacyjny • K106 • Źródła [31]

Tylna ściana gardła

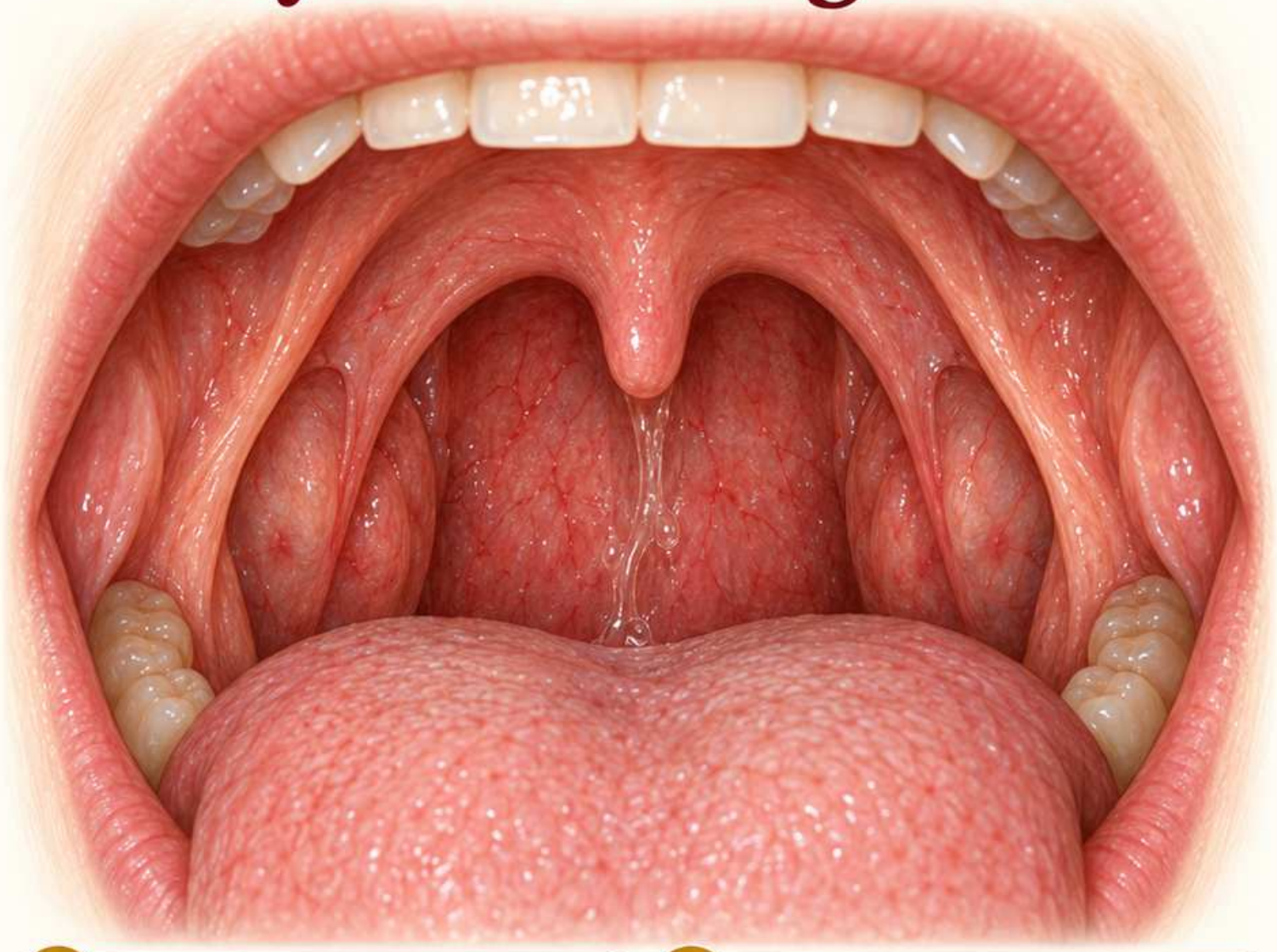

1. Rozpoznaj

Tylną ścianę części ustnej gardła ogląda się za języczkiem i łukami. Jej widoczność może ograniczać język albo odruch wymiotny.

2. Oceń

Oceń barwę, powierzchnię i pasma wydzieliny. Zaznacz, czy widoczny jest cały oceniany obszar, czy tylko fragment między strukturami.

3. Przykład opisu

Widoczny fragment tylnej ściany gardła zaczerwieniony, z pasmem przejrzystej wydzieliny; dolny odcinek zasłonięty przez grzbiet języka w tym ujęciu.

4. Błąd i granice

Nie przypisuj wydzieliny konkretnej zatoce ani nie rozpoznawaj refluksu z samego zaczerwienienia. Zapis obejmuje cechy widoczne, a przyczynę rozważa się osobno.

Schemat edukacyjny • K107 • Źródła [19]

Przekrwienie: ograniczenia interpretacji



1. Rozpoznaj

Zaczerwienienie oznacza zmianę wyglądu śluzówki, ale samo nie określa przyczyny. Może współistnieć z różnymi objawami i zmianami powierzchni.

2. Oceń

Zapisz lokalizację i rozległość. Oddziel rozlane zaczerwienienie łuków od jednostronnego obrzęku, nalotu i wyraźnego ubytku śluzówki w badanej okolicy.

3. Przykład opisu

Łuki i tylna ściana gardła rozlanie zaczerwienione; bez widocznego nalotu, asymetrii i uwypuklenia w pokazanym zakresie tego ujęcia.

4. Błąd i granice

Nie używaj koloru jako samodzielnego testu zakażenia paciorkowcowego. Objawy, czas trwania i właściwa ocena kliniczna są potrzebne przed formułowaniem rozpoznania.

Schemat edukacyjny • K108 • Źródła [19,31]

Asymetria migdałków

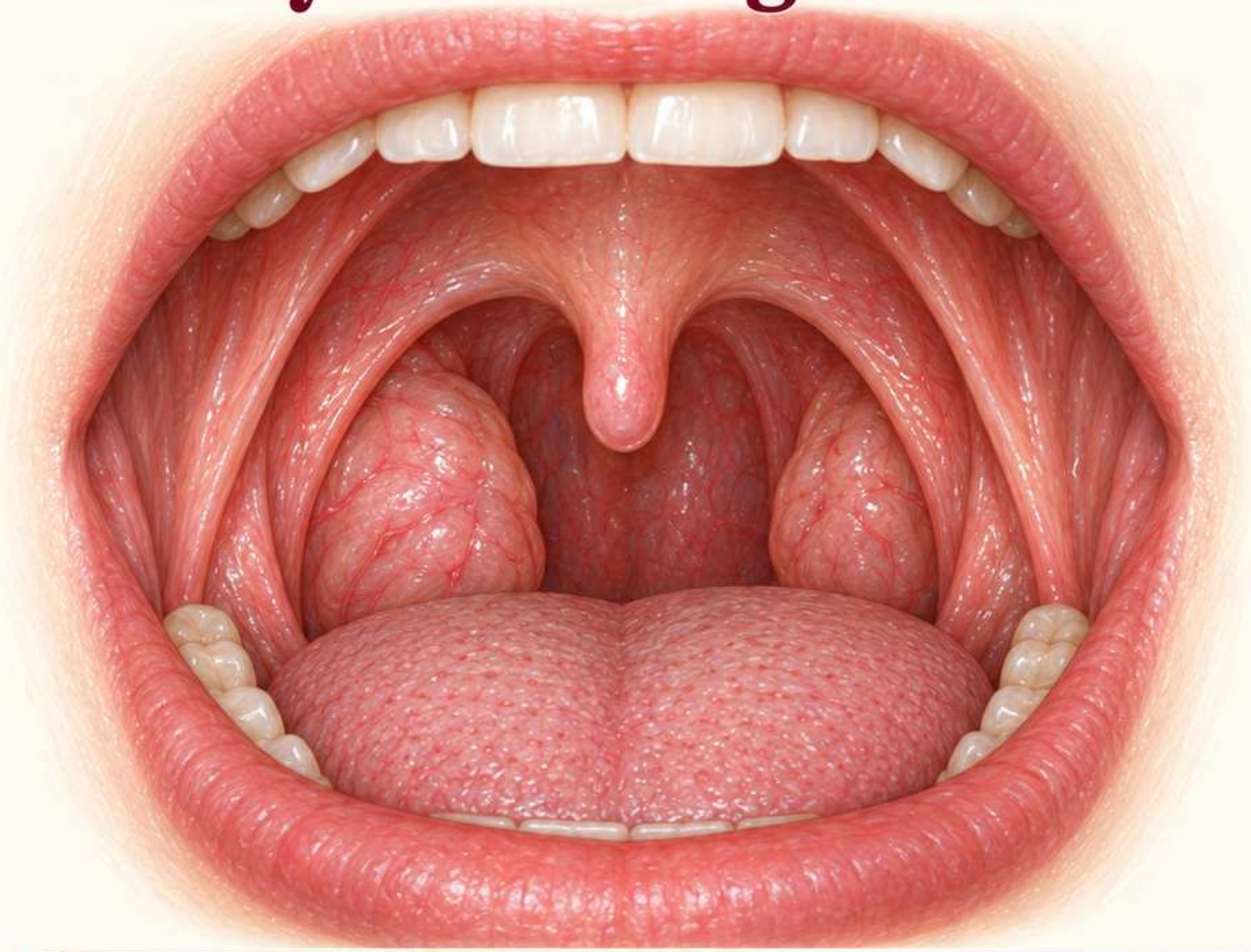

1. Rozpoznaj

Asymetria oznacza różnicę wielkości lub wyglądu stron. Najpierw upewnij się, że nie wynika z ustawienia głowy ani zasłonięcia przez łuk.

2. Oceń

Porównaj widoczną powierzchnię, nalot i ubytki. Zapisz, czy różnica jest nowa lub narasta; tę informację uzyskuje się z wywiadu.

3. Przykład opisu

Prawy migdałek wyraźnie większy od lewego w porównywalnym ujęciu; bez widocznego nalotu. Czas utrzymywania się różnicy nieznany.

4. Błąd i granice

Nie utożsamiaj asymetrii z nowotworem, ale nie pomijaj utrwalonej lub narastającej zmiany. Potrzebna jest ocena wraz z wywiadem i badaniem szyi.

Schemat edukacyjny • K109 • Źródła [19,26]

Uwypuklenie okołomigdałkowe

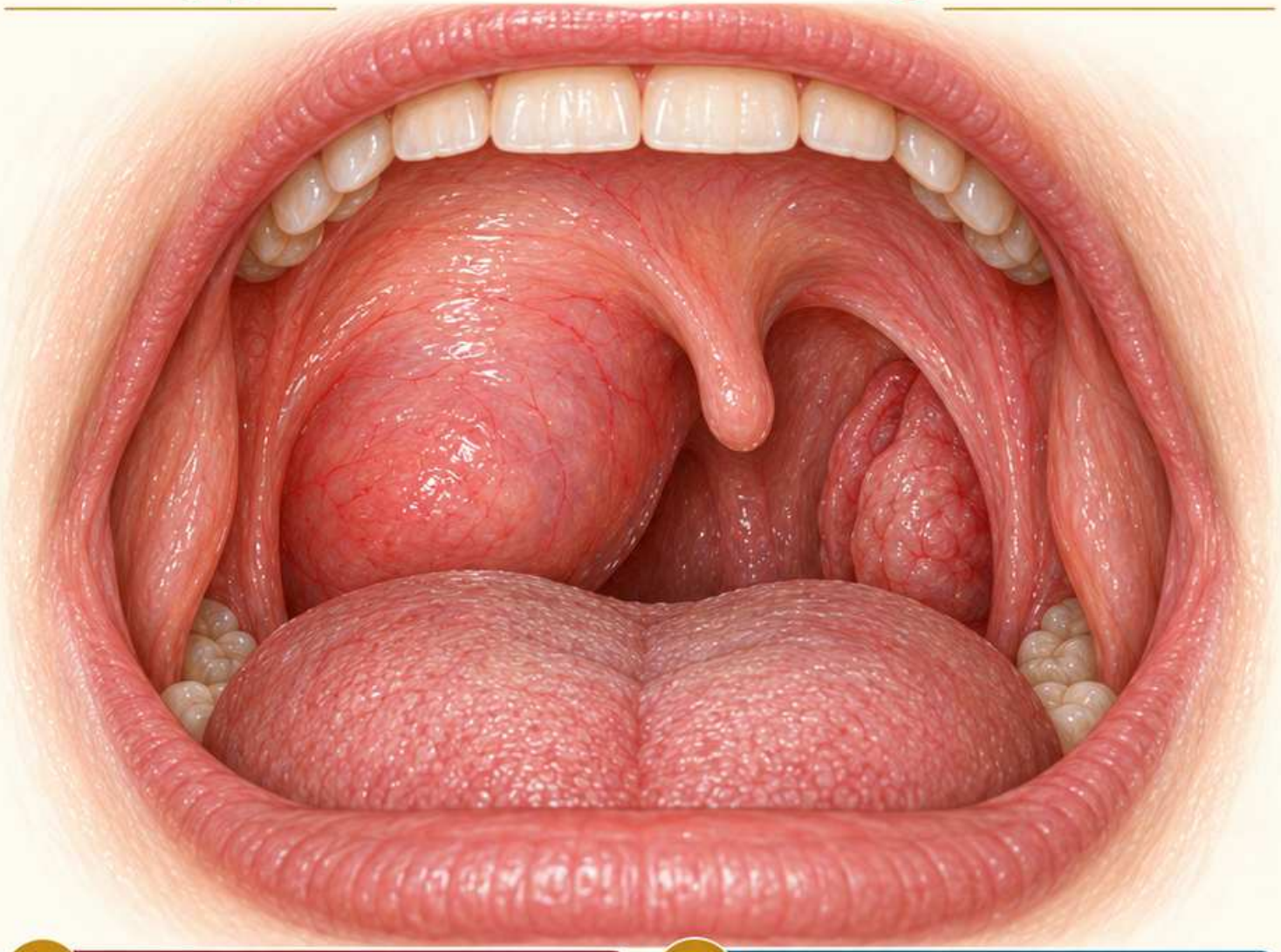

1. Rozpoznaj

Jednostronne uwypuklenie okolicy migdałka i podniebienia może towarzyszyć poważnemu stanowi zapalnemu. Znaczenie obrazu rośnie przy bólu i trudnościach połykania.

2. Oceń

Oceń stronę, przesunięcie języczka i zatarcie łuku. W wywiadzie istotne są szczękościsk, zmieniony głos oraz trudność przyjmowania płynów.

3. Przykład opisu

Po prawej uwypuklenie podniebienia miękkiego z przesunięciem języczka w lewo. Przy takich objawach potrzebna jest pilna ocena lekarska.

4. Błąd i granice

Sam wygląd nie odróżnia pewnie nacieku od ropnia. Duszność lub niemożność przełykania śliny wymagają natychmiastowej pomocy; nie przedstawiaj samodzielnego nakłuwania.

Schemat edukacyjny • K110 • Źródła [29]

Owrzodzenie i zmiana utrwalona



1. Rozpoznaj

Owrzodzenie opisuj przez położenie, kształt, dno i brzegi. Czas trwania pochodzi z wywiadu, ponieważ pojedynczy obraz nie pokazuje utrzymywania się zmiany.

2. Oceń

Zapisz wielkość tylko przy wiarygodnej skali. Odnotuj sąsiednią białą lub czerwoną plamę oraz krwawienie, jeśli jest rzeczywiście widoczne.

3. Przykład opisu

Na lewym brzegu języka pojedynczy ubytek o nieregularnym brzegu; według wywiadu utrzymuje się ponad trzy tygodnie bez wyjaśnionej przyczyny.

4. Błąd i granice

Taka utrwalona zmiana wymaga pilnej oceny specjalistycznej. Nie nazywaj jej aftą ani nowotworem z ilustracji; rozpoznanie może wymagać dalszych badań.

Schemat edukacyjny • K111 • Źródła [27]

Lista kontrolna jamy ustnej i gardła

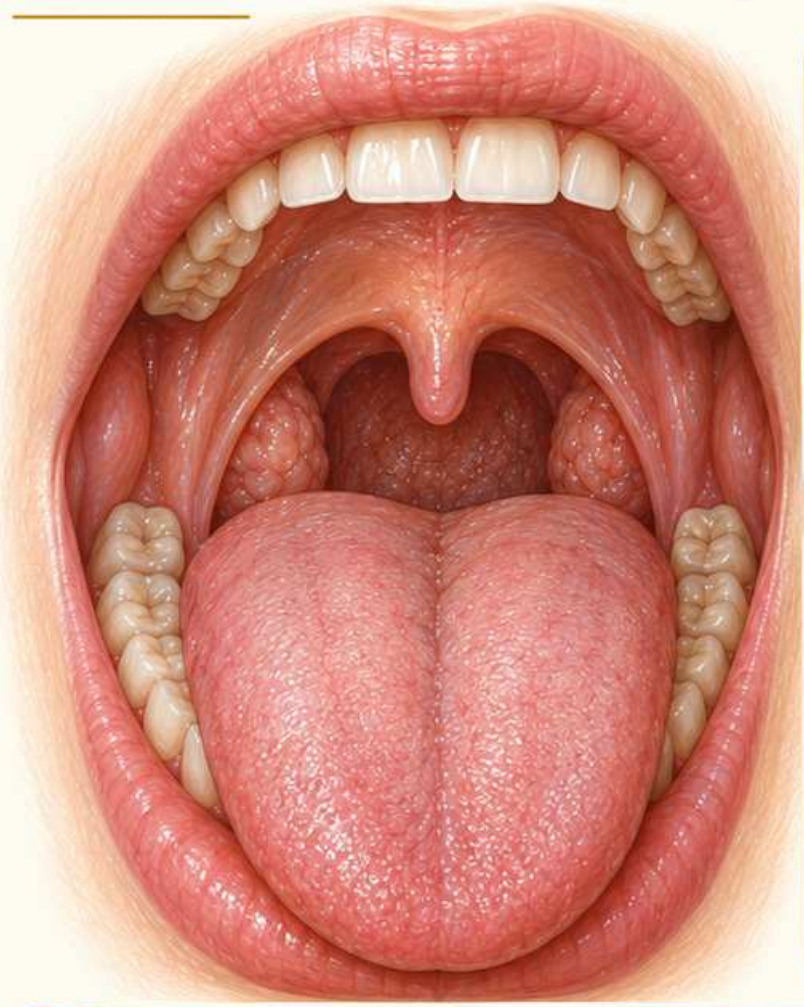

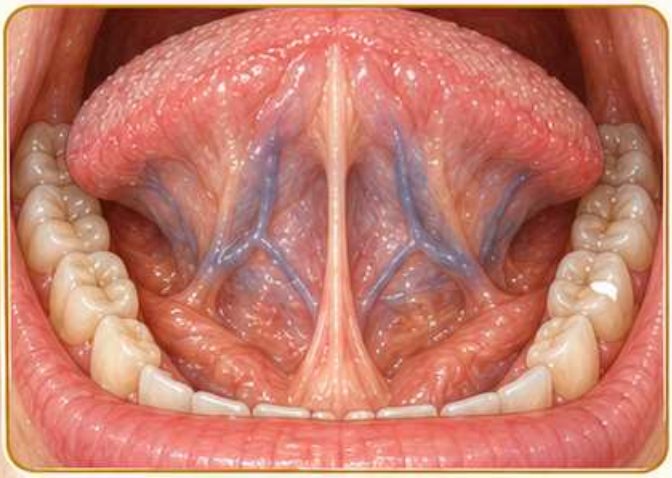

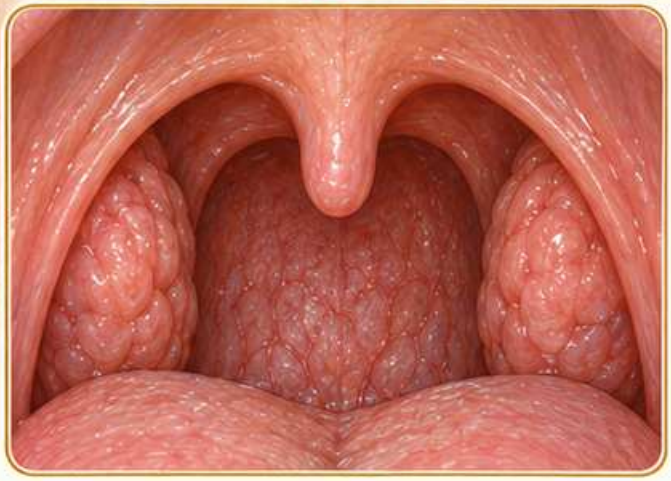

1. Rozpoznaj

Przejdź kolejno przez wargi, policzki, dziąsła, język, dno i podniebienie. Następnie oceń łuki, migdałki, języczek oraz tylną ścianę gardła.

2. Oceń

Dla każdej zmiany podaj stronę, dokładne miejsce i wygląd. Zapisz też okolice zasłonięte oraz informacje wymagające uzupełnienia w wywiadzie.

3. Przykład opisu

Migdałki symetryczne, bez nalotu; języczek pośrodkowo. Prawy brzeg języka niewidoczny w tym ujęciu, dlatego nie został oceniony podczas oglądania.

4. Błąd i granice

Nie zastępuj systematycznego opisu słowem prawidłowo. Widoczny grzbiet języka nie oznacza obejrzenia dna jamy ustnej ani obu jego bocznych brzegów.

Schemat edukacyjny • K112 • Źródła [19,25]

08

Opis zmian

Zamień obraz w precyzyjny zapis

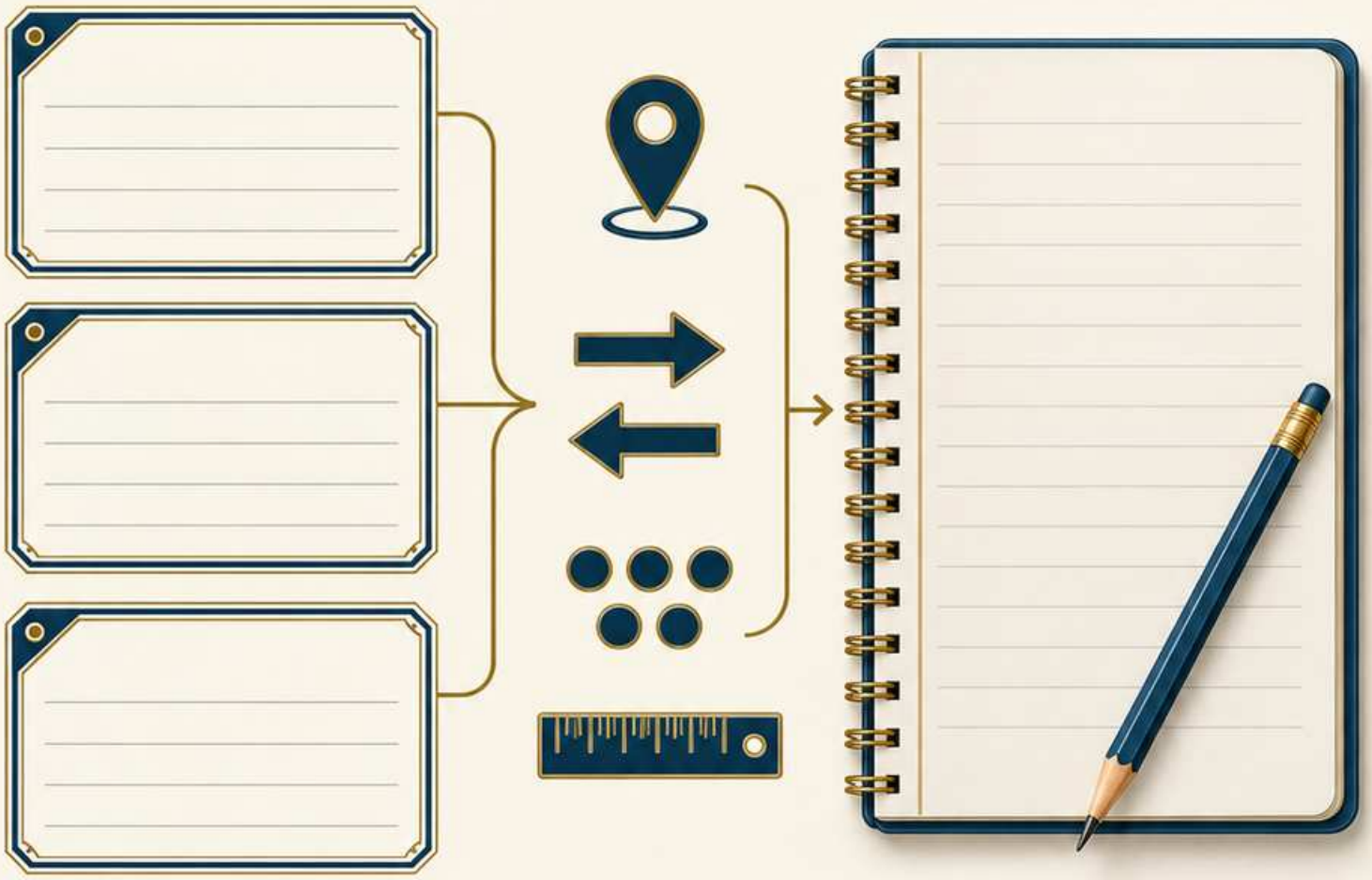

Punkty orientacyjne

Połącz lokalizację, stronę, liczbę i rozległość. Dodaj barwę, powierzchnię, wydzielinę oraz zakres widoczności każdej badanej struktury.

Cel modułu

Oddziel obserwację od hipotezy. Nie podawaj wymiarów bez skali i nie oceniaj tkanki zasłoniętej; ograniczenie jest częścią użytecznego opisu.

Schemat edukacyjny • M08 • Źródła [19, 25]

Lokalizacja anatomiczna



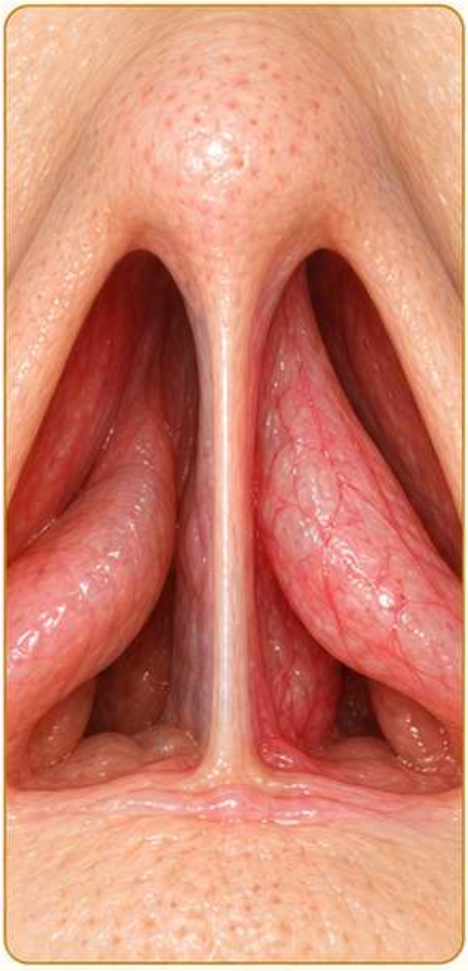



1. Rozpoznaj

Dokładna lokalizacja łączy nazwę struktury, stronę i jej część. Pozwala wskazać miejsce bez zgadywania, nawet gdy nie podano rozpoznania.

2. Oceń

Zamiast ogólnego określenia w uchu użyj: część wiotka prawej błony bębenkowej. Nie przypisuj zmiany do struktury niewidocznej w badaniu.

3. 3. Przykład opisu

Nos: nadżerka na przednio-dolnej części lewej przegrody. Gardło: nalot na powierzchni prawego migdałka, bez widocznego pokrycia sąsiedniego łuku.

4. Błąd i granice

Nie mieszaj strony pacjenta ze stroną ilustracji. Przed opisem ustal orientację i zaznacz niepewność, jeśli brak wiarygodnego oznaczenia strony badanej okolicy.

Schemat edukacyjny • K113 • Źródła [18,19,26]

Strona i symetria

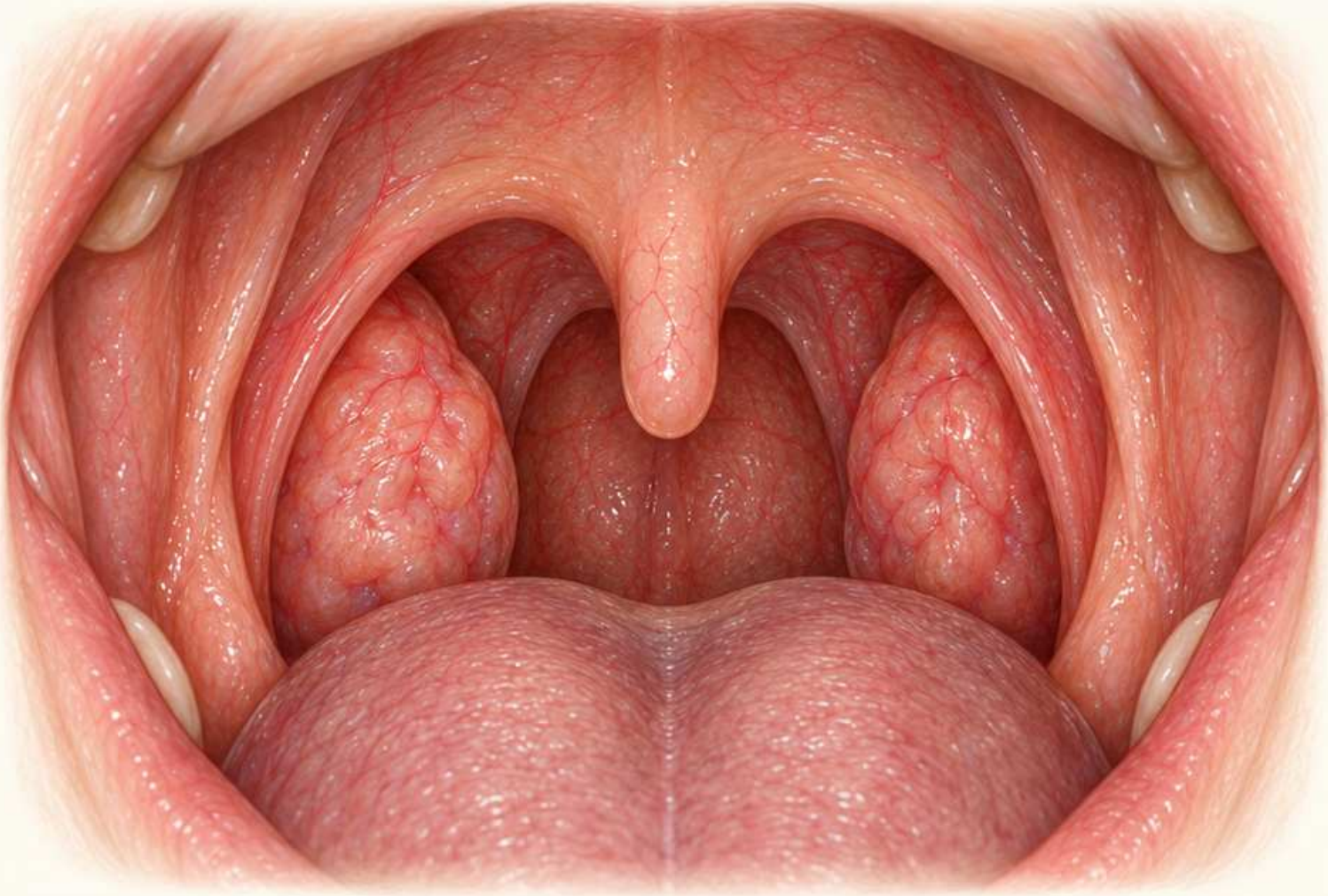

1. Rozpoznaj

Stronę zapisuj z perspektywy pacjenta. Symetrię oceniaj między odpowiadającymi sobie strukturami, oglądanymi w podobnym ustawieniu i przy porównywalnej widoczności.

2. Oceń

Najpierw opisz każdą stronę osobno, potem różnicę. Upewnij się, że kadr lub łuk podniebienny nie zasłania jednej z porównywanych powierzchni.

3. Przykład opisu

Prawy migdałek większy od lewego; oba widoczne w podobnym zakresie. Języczek pośrodkowo, bez wyraźnego jednostronnego uwypuklenia podniebienia miękkiego.

4. Błąd i granice

Nie utożsamiaj symetrii ze zdrowiem ani asymetrii z konkretną chorobą. Porównanie jest cechą opisu i wymaga dalszego odniesienia do objawów.

Schemat edukacyjny • K114 • Źródła [19,26]

Liczba i rozmieszczenie zmian



1. Rozpoznaj

Podaj liczbę zmian, jeśli można je policzyć. Przy licznych ogniskach opisz rozmieszczenie i skupiska zamiast wymyślać dokładną liczbę.

2. Oceń

Rozróżniaj zmianę pojedynczą, mnogie oddzielone ogniska i obszar zlewający się. Wskaż, czy materiał występuje po jednej czy po obu stronach.

3. Przykład opisu

Na prawym migdałku trzy oddzielne białawe ogniska; po lewej dwa mniejsze. Pomiędzy ogniskami pozostaje widoczna niepokryta powierzchnia tkanki.

4. Błąd i granice

Nie licz krypt jako osobnych zmian, gdy opis dotyczy nalotu. Liczba nie ustala przyczyny; widok fragmentu powierzchni może zaniżać rzeczywistą rozległość.

Schemat edukacyjny • K115 • Źródła [19,31]

Wielkość bez pozornej precyzji

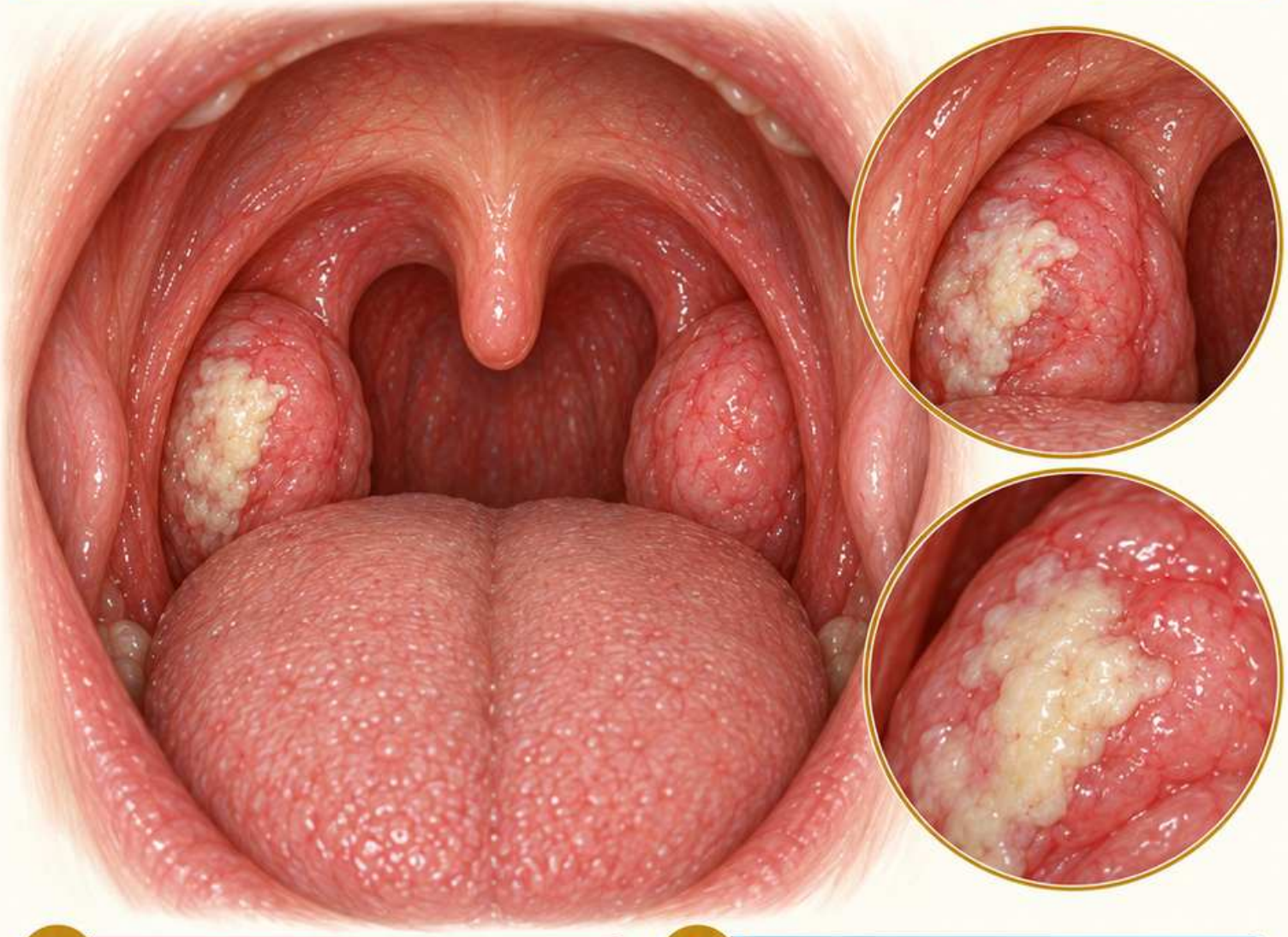

1. Rozpoznaj

Wymiar liczbowy wymaga wiarygodnej skali lub pomiaru w badaniu. Powiększenie ilustracji na ekranie nie jest skalą anatomiczną ani narzędziem pomiarowym.

2. Oceń

Bez skali opisz rozległość względem widocznej struktury: fragment, około połowy lub niemal cała powierzchnia. Dodaj, gdy ocena jest przybliżona.

3. Przykład opisu

Jasny materiał pokrywa około jednej trzeciej widocznej powierzchni prawego migdałka; nie podano wymiaru w milimetrach z powodu braku skali.

4. Błąd i granice

Nie mierz tkanek linijką przyłożoną do ekranu. Perspektywa zmienia proporcje, a zasłonięta część zmiany uniemożliwia wiarygodne określenie jej pełnych wymiarów.

Schemat edukacyjny • K116 • Źródła [19,25]

Kształt i granice

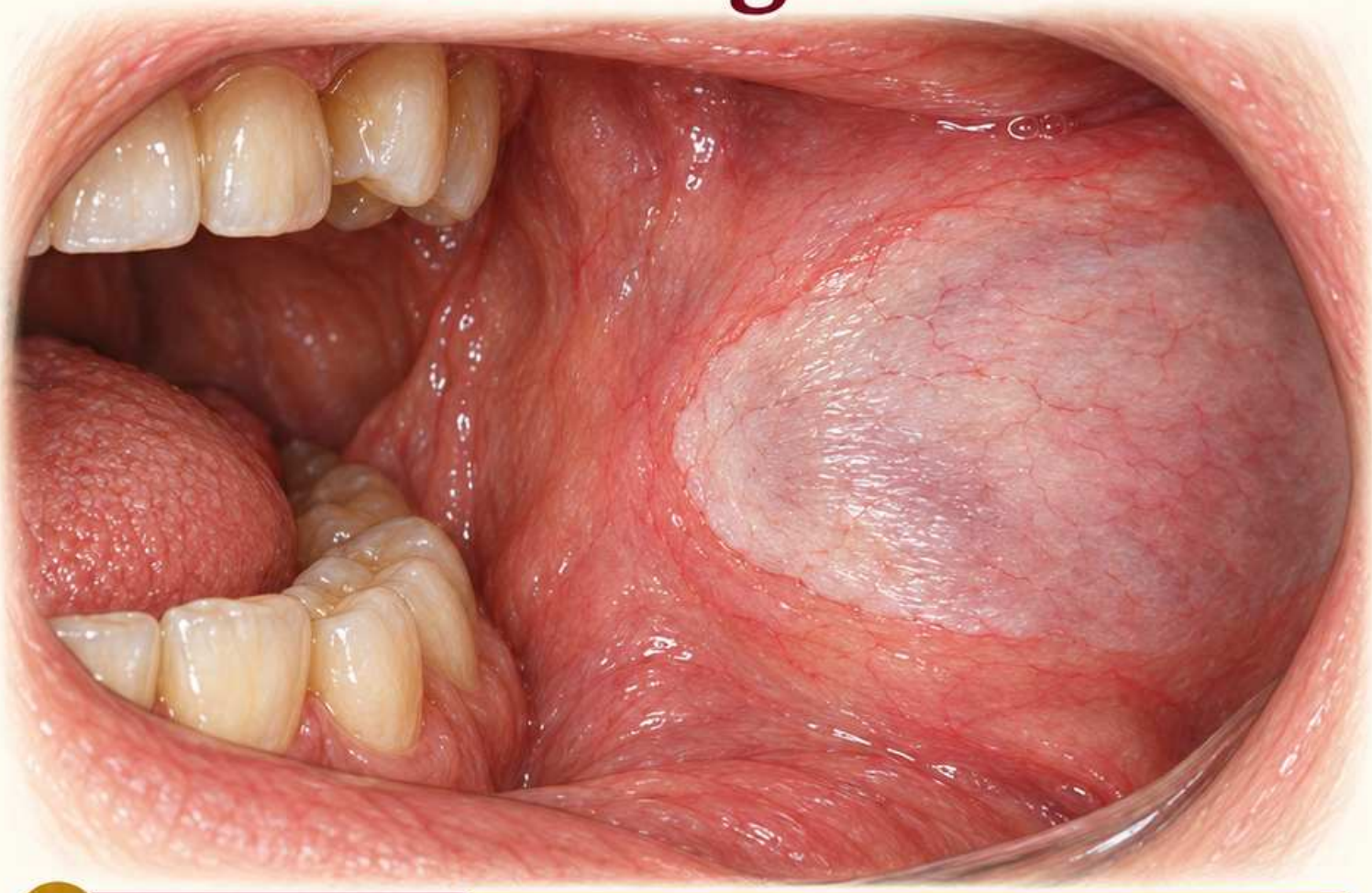

1. Rozpoznaj

Kształt opisuje zarys zmiany, a granice jej przejście w otoczenie. Te cechy zapisuj oddzielnie, używając konkretnych i powtarzalnych określeń.

2. Oceń

Rozróżnij owalny, okrągły lub nieregularny zarys oraz wyraźny lub zatarty brzeg. Nie oceniaj całego obwodu, gdy część jest zasłonięta.

3. Przykład opisu

Na lewej śluzówce policzka owalny jasny obszar o wyraźnym przednim brzegu; tylny brzeg znika poza widocznym polem badanego ujęcia.

4. Błąd i granice

Wyraźna granica nie potwierdza łagodności. Nie zastępuj opisu zarysu rozpoznaniem i nie dopowiadaj przebiegu brzegu w obszarze niewidocznym podczas badania.

Schemat edukacyjny • K117 • Źródła [25]

Barwa i przezierność

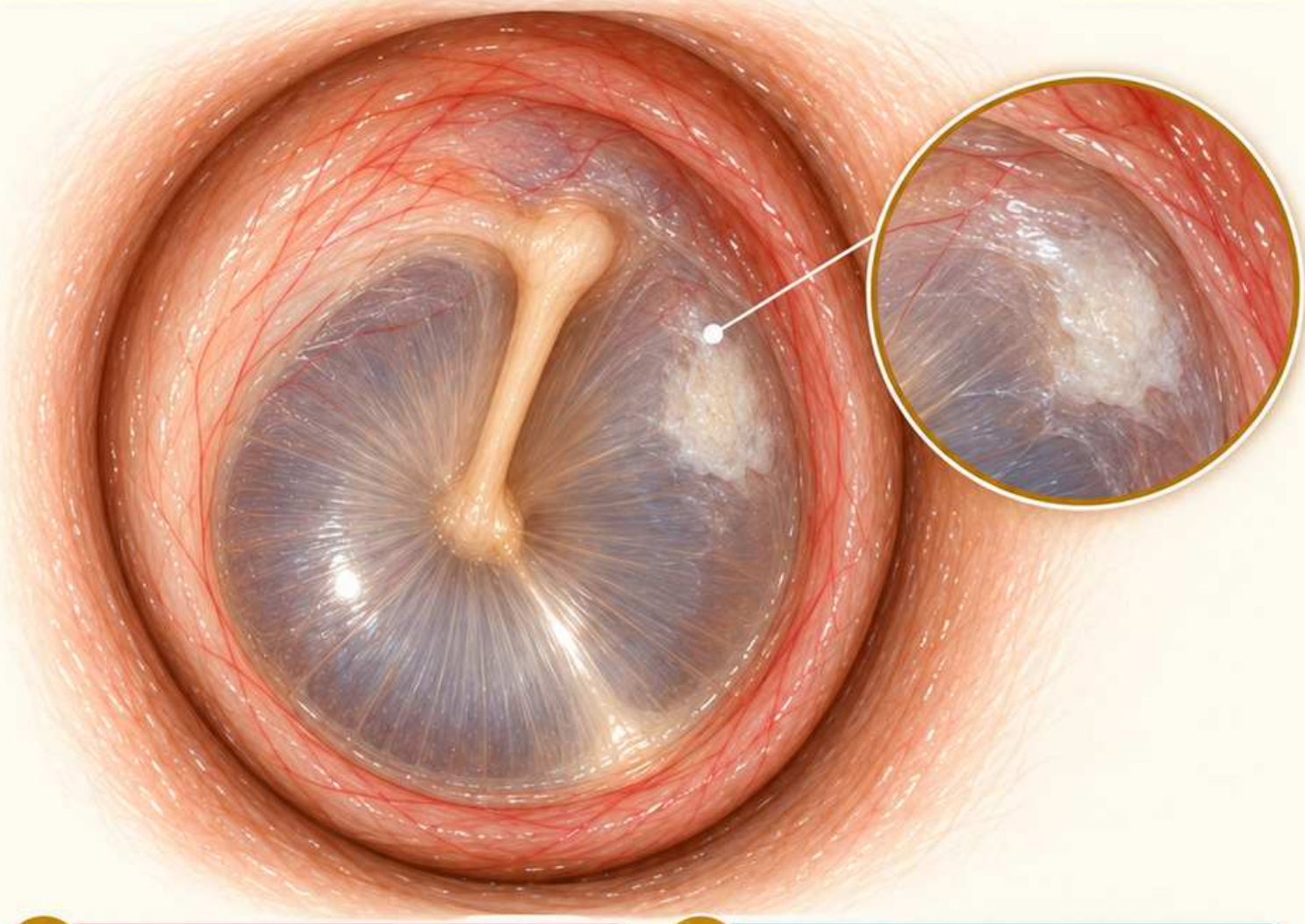

1. Rozpoznaj

Barwa i przezierność są różnymi cechami. Biała powierzchnia może być nieprzezierna, podczas gdy jasna, cienka struktura może częściowo przepuszczać światło.

2. Oceń

Oceń kolor w równomiernym oświetleniu i zapisz, czy widzisz elementy położone głębiej. Oddziel rzeczywistą cechę od jasnego odbicia lampy.

3. Przykład opisu

Błona bębenkowa szaroperłowa, częściowo przezierna; bez widocznej perforacji. Jasny punkt odbicia nie oznacza sam w sobie białej płytki na błonie.

4. Błąd i granice

Nie rozpoznawaj stanu ucha po samym refleksie. Porównanie kolorów między różnie oświetlonymi zdjęciami wymaga ostrożności, a ruchomość ocenia się osobno.

Schemat edukacyjny • K118 • Źródła [4]

Powierzchnia i nalot

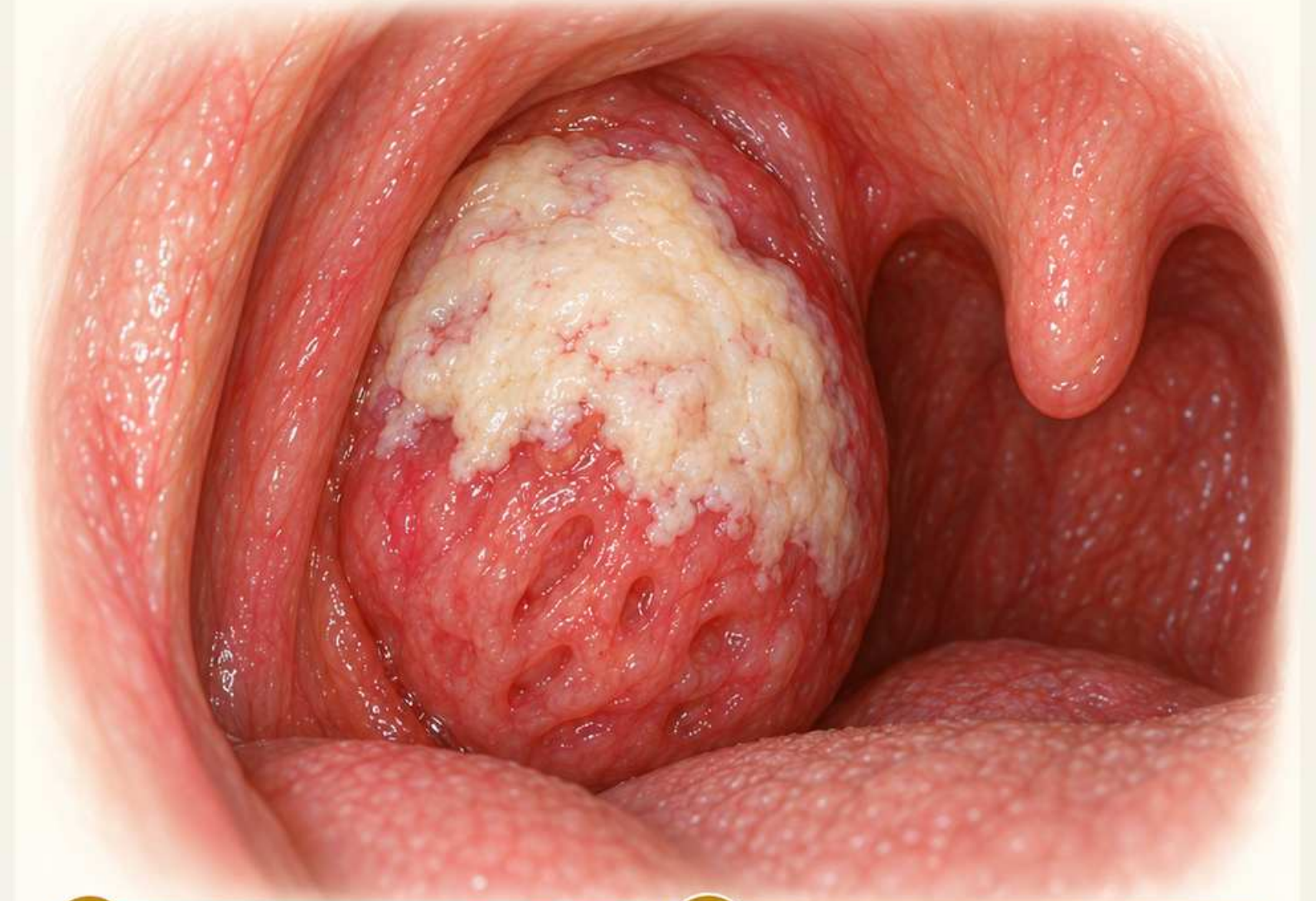

1. Rozpoznaj

Powierzchnię opisuj jako gładką, nierówną, brodawkowatą albo z ubytkiem, gdy cecha jest widoczna. Nalot stanowi osobną warstwę na powierzchni.

2. Oceń

Zapisz, czy materiał pokrywa tkankę plamami, czy tworzy zlewający się obszar.
Nie oceniaj struktury pod warstwą, która ją zasłania.

3. Przykład opisu

Prawy migdałek częściowo pokryty białawym materiałem; w niepokrytym fragmencie widoczne drobne krypty. Podłoże pod nalotem nie zostało ocenione.

4. Błąd i granice

Nie zakładaj, że nalot jest owrzodzeniem ani że tkanka pod nim jest prawidłowa. Odróżnienie przyczyn wymaga danych wykraczających poza sam wygląd.

Schemat edukacyjny • K119 • Źródła [26,31]

Wydzielina i krwawienie

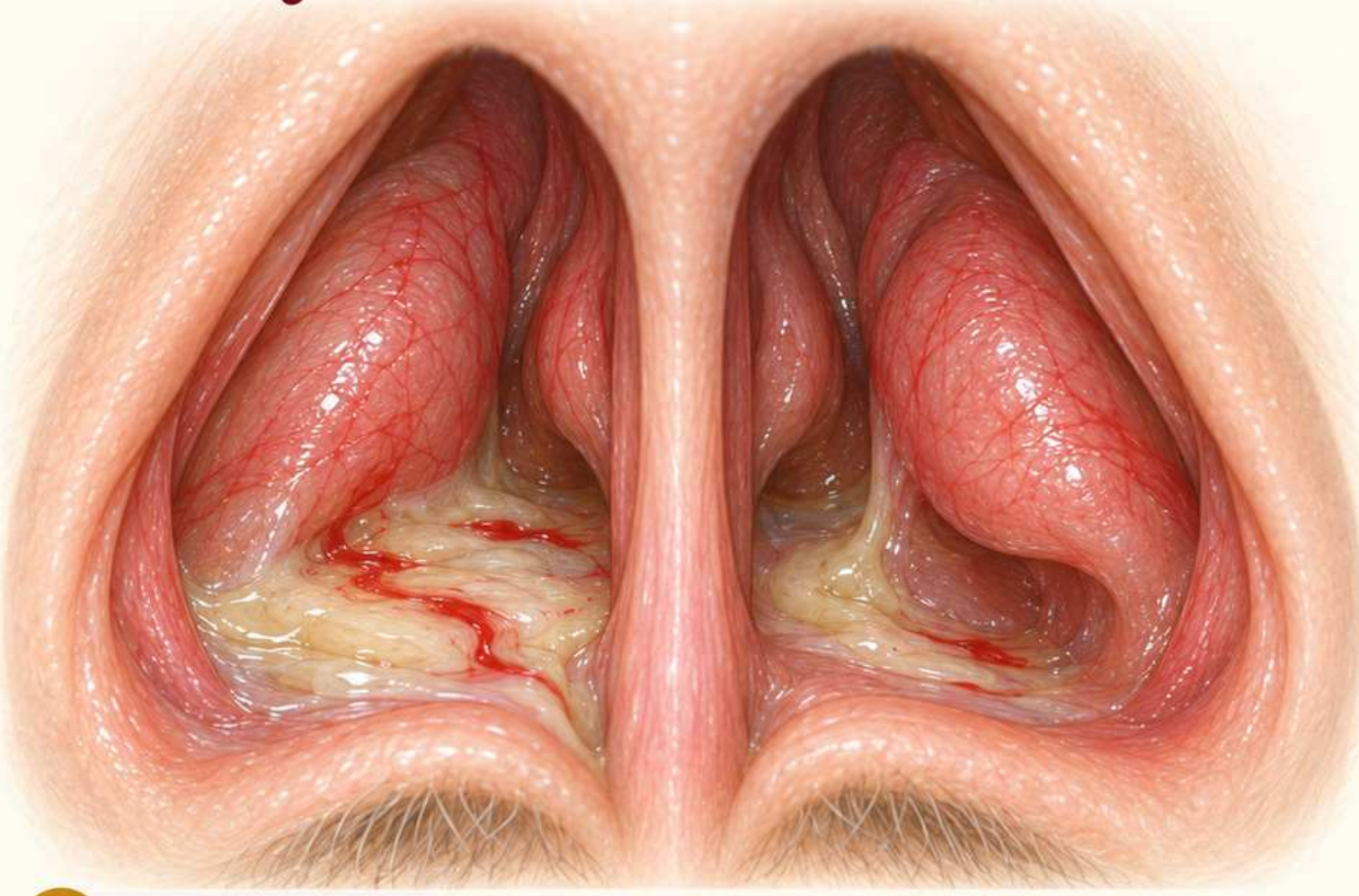

1. Rozpoznaj

Wydzielinę i krew opisuj osobno, nawet gdy są zmieszane. Lokalizacja materiału w chwili oglądania nie zawsze wskazuje miejsce jego powstawania.

2. Oceń

Podaj barwę, konsystencję i rozległość. Przy krwi rozróżnij czynne sączenie, skrzep oraz stare podbarwienie bez widocznego wypływu w badaniu.

3. Przykład opisu

W lewej jamie nosa gęsta wydzielina z pasmami świeżej krwi; nie uwidoczniono punktu czynnego krwawienia w ocenianym przednim odcinku.

4. Błąd i granice

Nie nazywaj brunatnego materiału świeżym krwotokiem. Nie wykluczaj źródła głębiej, gdy widoczny jest jedynie spływ; obfite krwawienie wymaga pilnej oceny.

Schemat edukacyjny • K120 • Źródła [19,22]

Widoczność i jakość badania

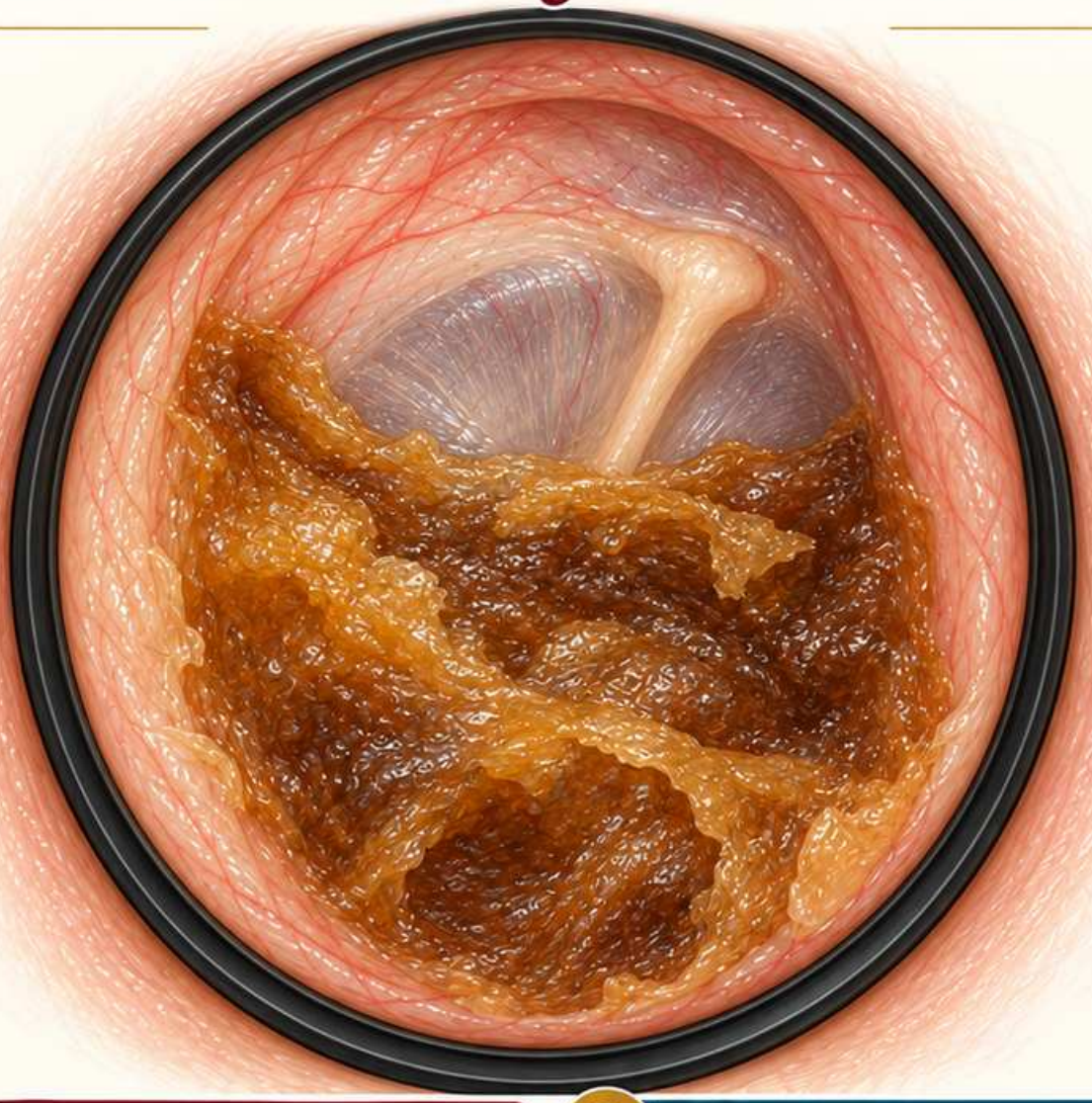

1. Rozpoznaj

Zakres widoczności jest częścią wyniku. Zapisz, co zasłania obraz: wydzielina, woskowina, obrzęk, język albo niewystarczające oświetlenie ocenianej okolicy.

2. Oceń

Rozróżniaj strukturę nieprawidłową od nieocenionej. Sprawdź ostrość, orientację i możliwość obejrzenia całej powierzchni, zanim podasz wynik dotyczący ciągłości tkanki.

3. Przykład opisu

Błona bębenkowa widoczna tylko w górnym fragmencie; pozostała część zasłonięta przez woskowinę. Nie można ocenić jej pełnej ciągłości.

4. Błąd i granice

Nie wpisuj błona prawidłowa na podstawie małego fragmentu. Dobry opis wskazuje przeszkodę oraz zakres, w którym obserwacje pozostają wiarygodne i przydatne.

Schemat edukacyjny • K121 • Źródła [4]

Opis a hipoteza diagnostyczna

Najpierw cechy obrazu, potem interpretacja



1 Obserwacja

W górnej części błony widoczna kieszonka z białawym materiałem. Jej dno jest niewidoczne.

2 Hipoteza

Obraz może nasuwać podejrzenie perlaka. Sama ilustracja nie potwierdza rozpoznania.

3 Ograniczenie

Nie można ocenić głębokości kieszonki ani stanu kosteczek poza widocznym polem.

4 Następny krok

Taki obraz wymaga oceny otorynolaryngologicznej w połączeniu z wywiadem i badaniem.

Lokalizacja → wygląd → widoczność → interpretacja

Częsty błąd

Nie zastępuj opisu słowem „perlak”.
Nie wnioskuj o uszkodzeniu kosteczek, jeśli ich nie widzisz.

Przykład edukacyjny • Źródło [2]

Trzy opisy: ucho, nos, gardło

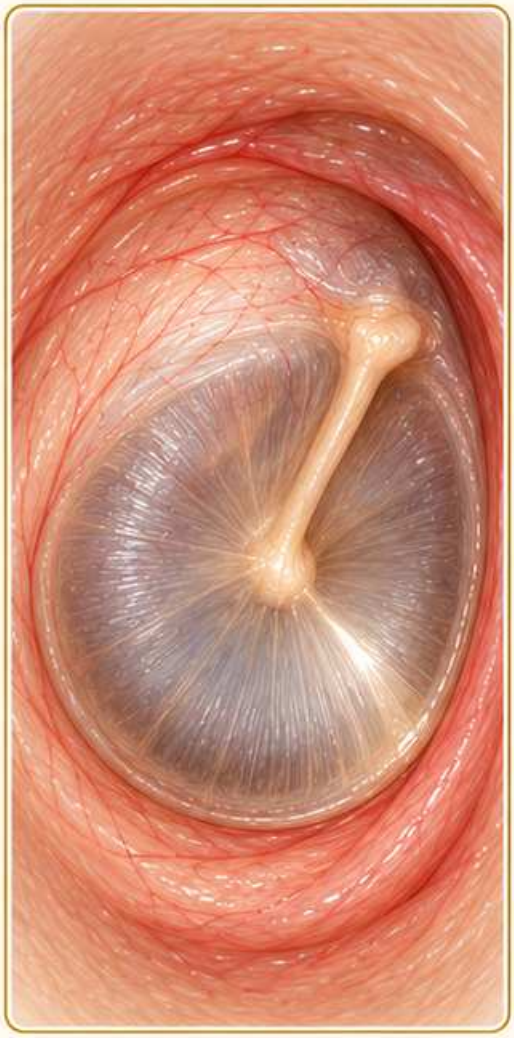

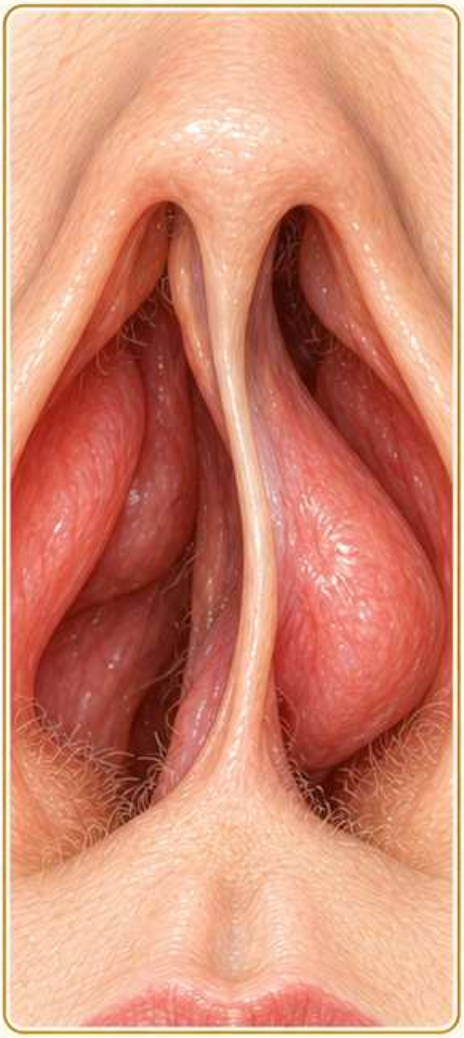

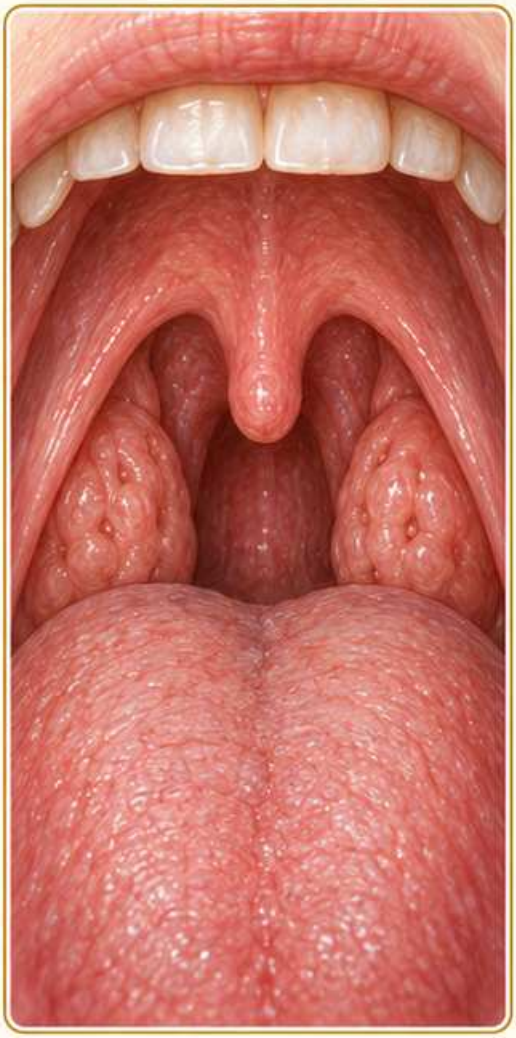

1. Rozpoznaj

Ucho: prawa błona bębenkowa częściowo przezierna, z zachowaną rękojeścią młoteczka, bez widocznej perforacji w ocenianym zakresie tego ujęcia.

2. Oceń

Nos: przednia przegroda odchylona w lewo; małżowina dolna różowa, światło zwężone. Głębszy odcinek jamy nosa pozostaje poza polem.

3. Przykład opisu

Gardło: migdałki symetryczne, z drobnymi kryptami, bez widocznego nalotu; języczek pośrodkowo. Dolny fragment tylnej ściany zasłania język.

4. Błąd i granice

Każdy opis łączy lokalizację, cechy i ograniczenie. Nie dodawaj rozpoznania, którego dane nie uzasadniają; zachowaj osobny zapis dla każdej badanej okolicy.

Schemat edukacyjny • K123 • Źródła [4,19,26]

Tabela zbiorcza ORL:
struktura × norma × zmiana × opis

1. Ucho — błona bębenkowa



Prawa błona bębenkowa — obraz prawidłowy

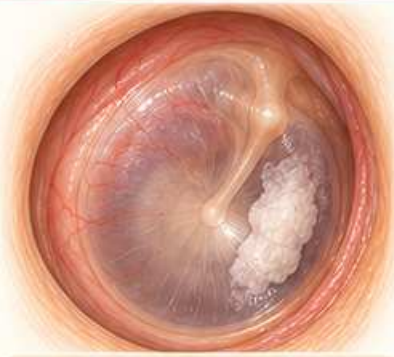

Prawa błona bębenkowa — biała płytka

Punkt odniesienia / Zmiana / Opis

- **Punkt odniesienia:** częściowa przezierność i widoczne punkty orientacyjne.
- **Zmiana:** biała płytka.
- **Opis:** podaj położenie oraz zakres widocznej powierzchni.

2. Nos — przegroda



Przegroda nosa — obraz prawidłowy



Przegroda nosa — widoczny otwór

Punkt odniesienia / Zmiana / Opis

- **Punkt odniesienia:** zachowana ciągłość.
- **Zmiana:** widoczny otwór.
- **Opis:** przedni odcinek przegrody z owalną perforacją i strupami na brzegu.

3. Gardło — migdałki



Migdałki podniebienne — obraz prawidłowy



Prawy migdałek — nalot

Punkt odniesienia / Zmiana / Opis

- **Punkt odniesienia:** porównywalna wielkość stron, możliwe drobne krypty.
- **Zmiana:** nalot.
- **Opis:** plamisty białawy materiał na prawym migdałku.

4. Wspólna zasada

Zestawiaj strukturę, cechę i ograniczenie.
Nie przenoś prawidłowego wyglądu fragmentu na całość; opis obrazu nie zastępuje rozpoznania opartego na badaniu.

Schemat edukacyjny • K124 • Źródła [4, 20, 31]



Źródła 1



Pozycje 1–16

[1] AAO-HNSF. Primary Care Otolaryngology. 2011. entnet.org.

[2] Parab, Khan. Kieszonki retrakcyjne. PMC6838262.

[3] Isaacson. Anatomia ucha i kości skroniowej. 2018. PMC6081290.

[4] JABSOM. Otitis Media and Otitis Externa. 2022.

[5] Badanie otoskopii. PubMed: PMID20416456.

[6] MSD Manual Professional. Ostre zapalenie ucha zewnętrznego.

[7] MSD Manual Professional. Niedrożność przewodu słuchowego.

[8] MSD Manual Professional. Urazowe uszkodzenie mózgu.

[9] Queensland Health. Ciało obce w uchu.

[10] Badanie wyrośli przewodu. PubMed: PMID29308338.

[11] Badanie otoskopowe. PubMed: PMID17851642.

[12] Hospital Medicine. 2017;78(3):174a. doi:10.12968/hmed.2017.78.3.174a.

[13] ENT Health. Cholesteatoma. enthealth.org.

[14] ENT Health. Ear Tubes. enthealth.org.

[15] MSD Manual Professional. Myringitis.

[16] MSD Manual Professional. Otitis Media (Serous).

Numery w kartach odnoszą się do tego wykazu. Pełne adresy: Bibliografia-linki.txt w pakiecie.

Dostęp: 19.10.2026

Źródła 2

Pozycje 17–32

[17] ASHA. Tympanometry. RP1988-00027.

[18] NCBI Bookshelf. Nasal Cavity. NBK544232.

[19] Merck Manual Professional. Ocena objawów nosa i gardła.

[20] Merck Manual Professional. Skrzywienie i perforacja przegrody.

[21] NCBI Bookshelf. Epistaxis. NBK459279.

[22] Merck Manual Professional. Epistaxis.

[23] Merck Manual Professional. Złamania nosa.

[24] Merck Manual Professional. Nasal Polyps.

[25] Merck Manual Professional. Ocena stomatologiczna.

[26] NCBI Bookshelf. Palatine Tonsil. NBK538296.

[27] NICE NG12. Niewyjaśnione utrwalone owrzodzenie jamy ustnej.

[28] NCBI Bookshelf. NBK542272. Ocena języka.

[29] Merck Manual Professional. Ropień i naciek okołomigdałkowy.

[30] Badanie wielkości migdałków. PMC4240237.

[31] Merck Manual Professional. Tonsillopharyngitis.

[32] Merck Manual Professional. Cholesteatoma.

Numery w kartach odnoszą się do tego wykazu.
Pełne adresy: Bibliografia-linki.txt w pakiecie.

Dostęp: 19.10.2026