30 przypadków wizualnych
do samodzielnej oceny

Zobacz • opisz • uzasadnij

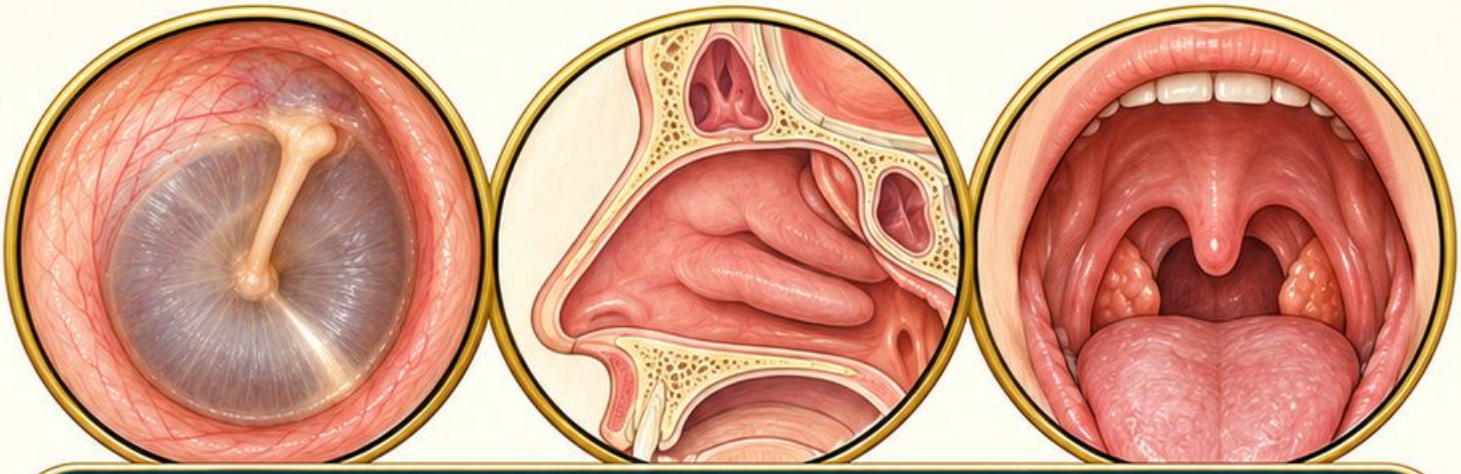

Ucho • nos • jama ustna i gardło

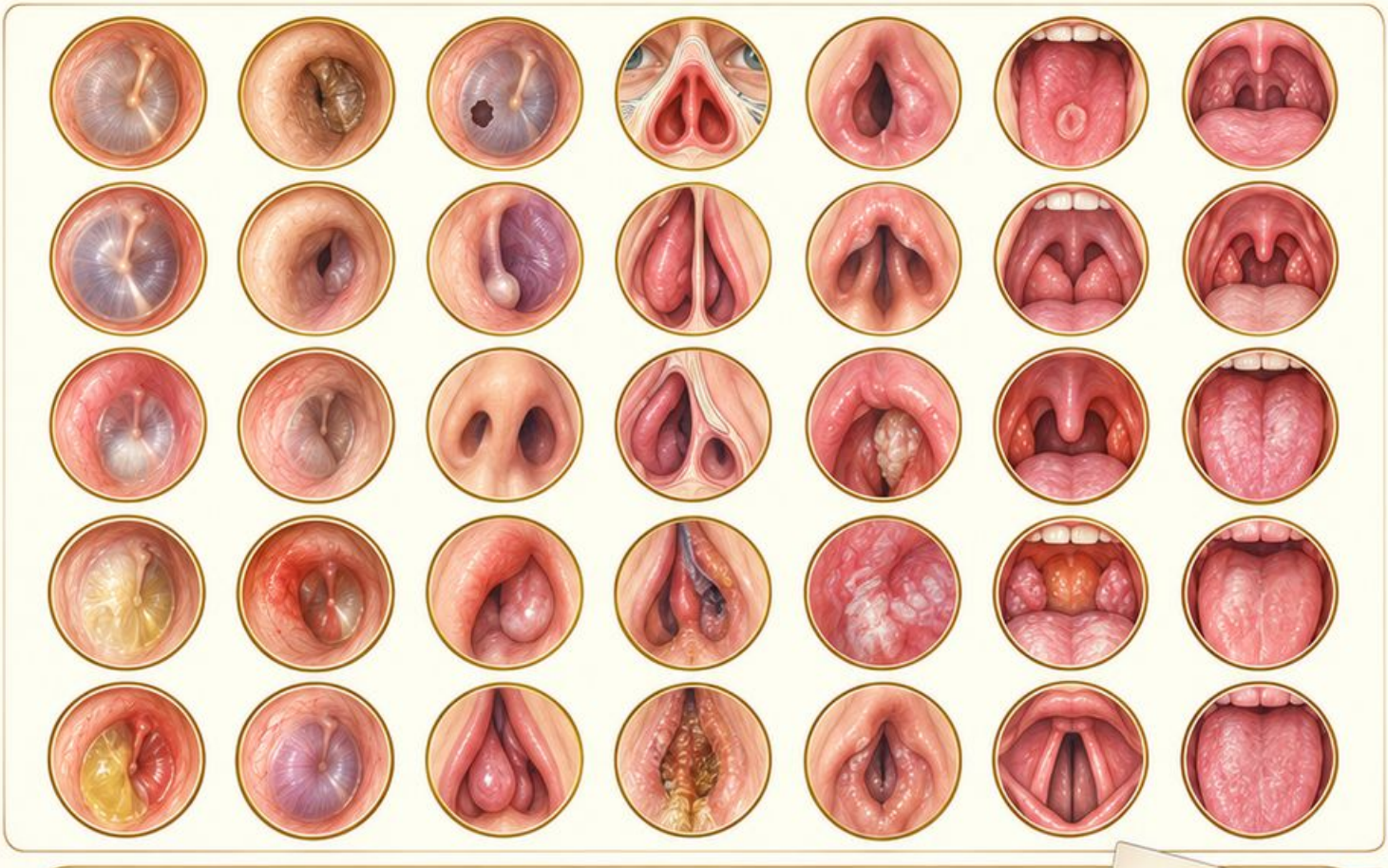

30 wyzwań i 30 odpowiedzi komentowanych



Ostoja

Metoda i punktacja

1. Najpierw przypadki

Strony 3–32 zawierają przypadki 01–30. Zapisz trzy odpowiedzi przed przejściem do klucza; nie zaglądaj do rozwiązania podczas obserwacji.

2. Potem odpowiedzi

Strony 33–62 zawierają odpowiedzi 01–30. Dopasuj numer przypadku do numeru odpowiedzi. Porównaj treść własnego zapisu, nie pojedyncze słowa.

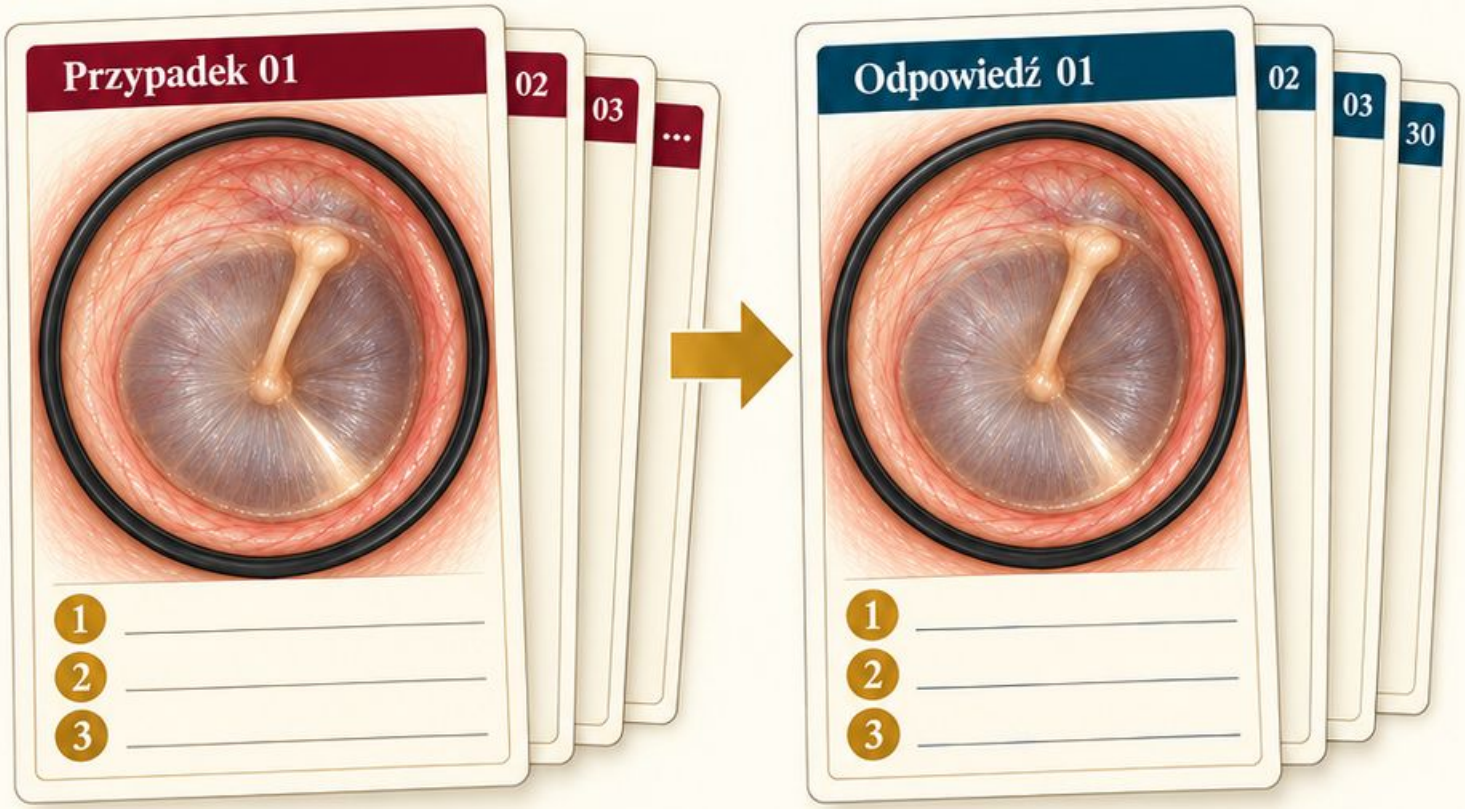

3. Trzy punkty

3

Każda odpowiedź wskazuje trzy elementy: po jednym punkcie za każdy. Maksymalnie 3 punkty za przypadek i 90 za cały zestaw.

4. Uczciwa korekta

Półpunktów nie przyznawaj. Trafne równoważne określenie jest dopuszczalne. Zapisz pominiętą cechę i ograniczenie; wynik służy planowaniu powtórki, a nie ocenie kompetencji klinicznych.



Przypadki są fikcyjne. Schematy edukacyjne wygenerowano z użyciem AI.
Źródła [1, 2]

Przypadek 01

Sytuacja

Marta, 28 lat, bibliotekarka z Torunia. Zgłasza okresowe uczucie zatkania lewego ucha, bez bólu i wycieku. Oceniany jest przewód słuchowy.

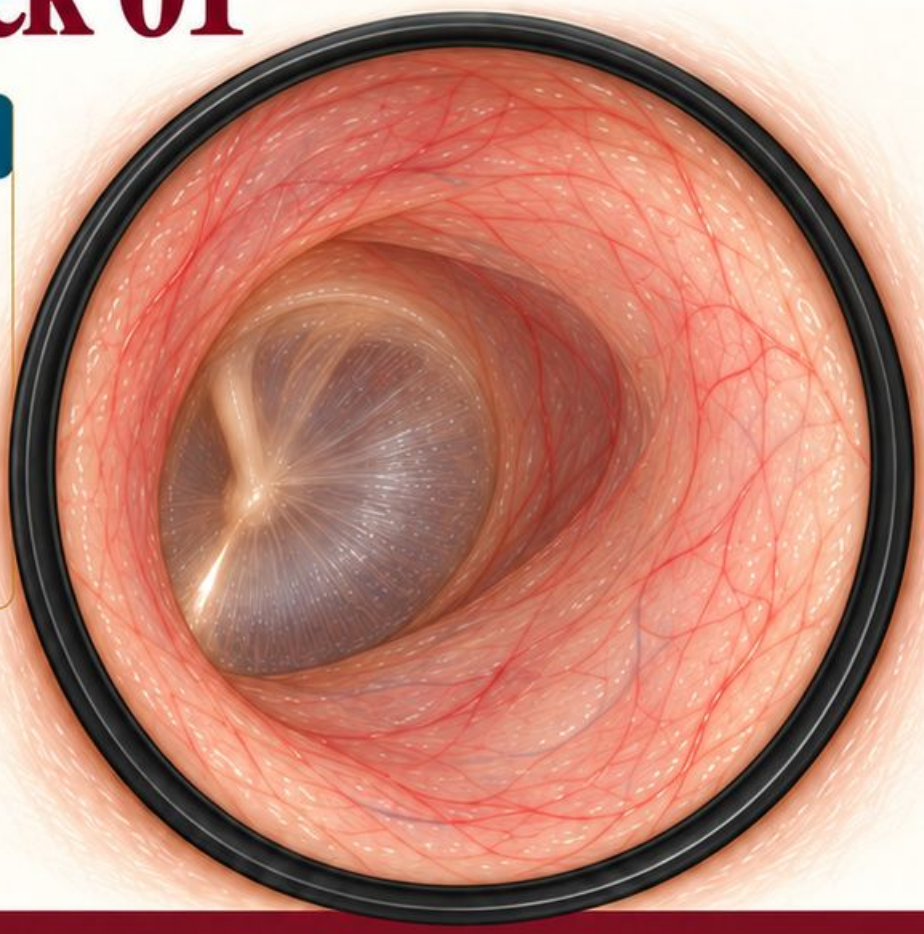

1. Obserwacja

Jak opiszesz widoczne światło i ściany przewodu?

2. Szczegół obrazu

Który element pozwala oddzielić przewód od błony bębenkowej?

3. Granice wniosku

Czego prawidłowy wygląd przewodu nie wyjaśnia?

Zapisz odpowiedzi przed sprawdzeniem

Przypadek fikcyjny • Schemat edukacyjny — Źródła [1]

Przypadek 02

Sytuacja

Adam, 34 lata, ratownik wodny z Sopotu. Od dwóch dni boli go prawe ucho; ból nasila się przy dotykaniu okolicy wejścia.

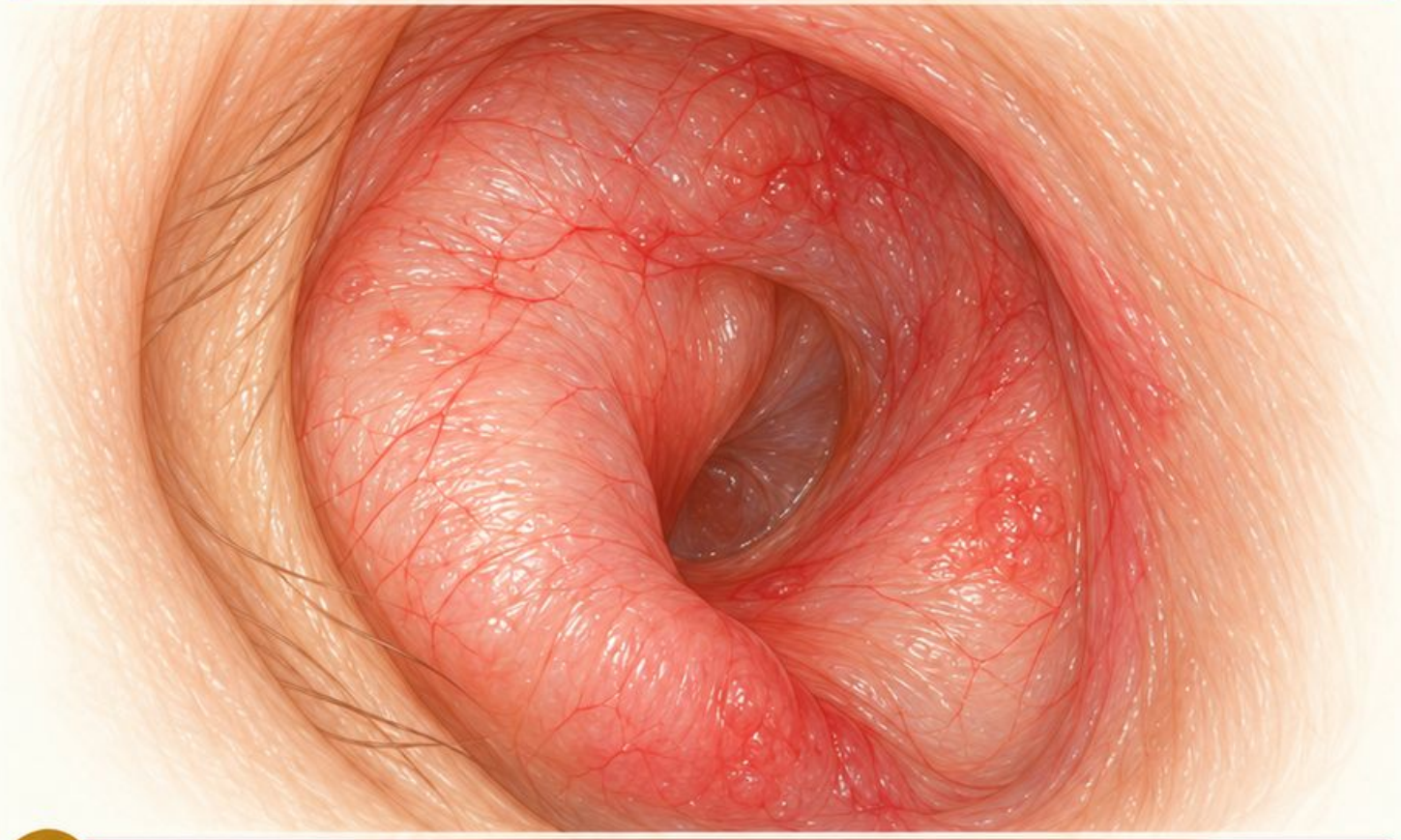

1. Obserwacja

Jak zmienił się zarys ścian przewodu?

2. Szczegół obrazu

Jak obrzęk wpływa na zakres oceny błony?

3. Granice wniosku

Jakiej informacji nie uzyskasz o błonie zza przeszkody?

Zapisz odpowiedzi przed sprawdzeniem

Przypadek fikcyjny • Schemat edukacyjny — Źródła [3, 1]

Przypadek 03

Sytuacja

Zofia, 62 lata, emerytowana księgowa z Opola. Od tygodnia gorzej słyszy lewym uchem. Nie zgłasza wycieku ani niedawnego urazu.



1. Obserwacja

Gdzie znajduje się materiał i jak wygląda?

.....

.....

2. Szczegół obrazu

Jaki fragment błony jest dostępny ocenie?

.....

.....

3. Granice wniosku

Czy można ocenić całą błonę i przyczynę niedosłuchu?

.....

.....

Zapisz odpowiedzi przed sprawdzeniem

Przypadek fikcyjny • Schemat edukacyjny

Źródła [1]

Przypadek 04

Sytuacja

Paweł, 41 lat, mechanik z Łodzi. Zauważył wilgoć przy wejściu do prawego ucha i pogorszenie słuchu. Nie potrafi wskazać początku dolegliwości.

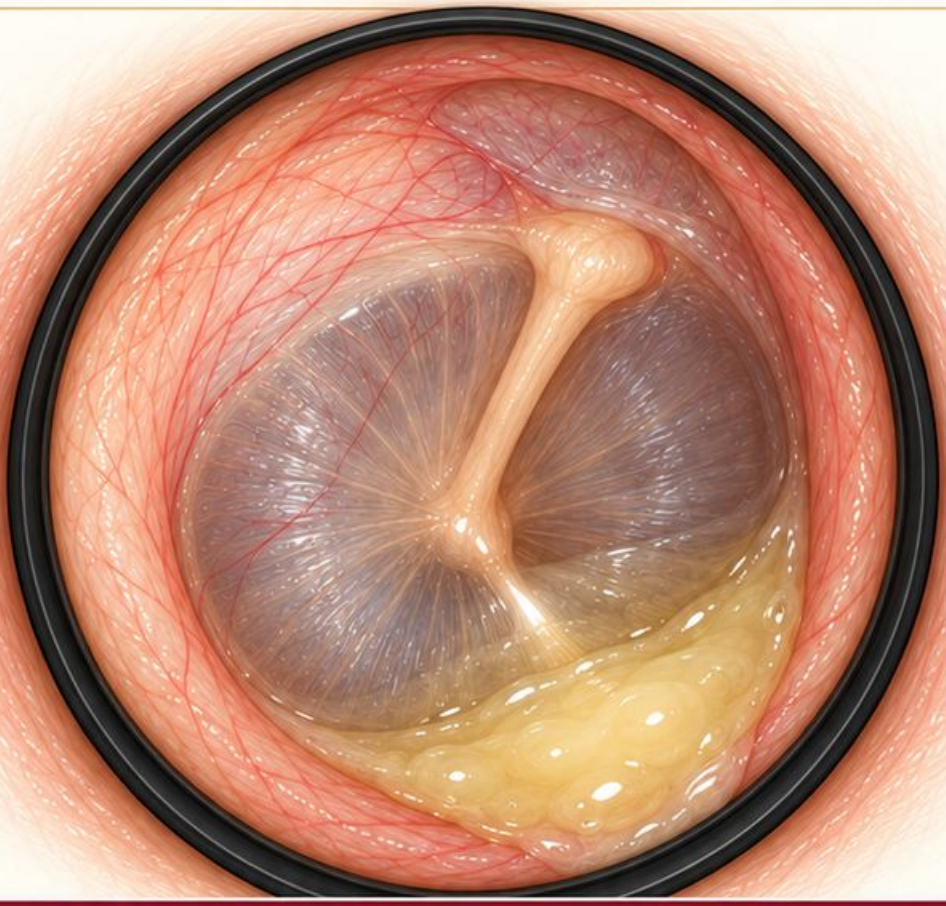

1. Obserwacja

Jak opiszesz położenie i wygląd materiału?

2. Szczegół obrazu

Czy widać źródło wydzieliny?

3. Granice wniosku

Jak zapiszesz ograniczenie oceny błony?

Zapisz odpowiedzi przed sprawdzeniem

Przypadek fikcyjny • Schemat edukacyjny

Źródła [1, 3]

Przypadek 05

Sytuacja

Filip, 7 lat, uczeń z Bydgoszczy. Po zabawie zgłosił dyskomfort lewego ucha. Opiekun nie widział, czy dziecko wkładało coś do przewodu.

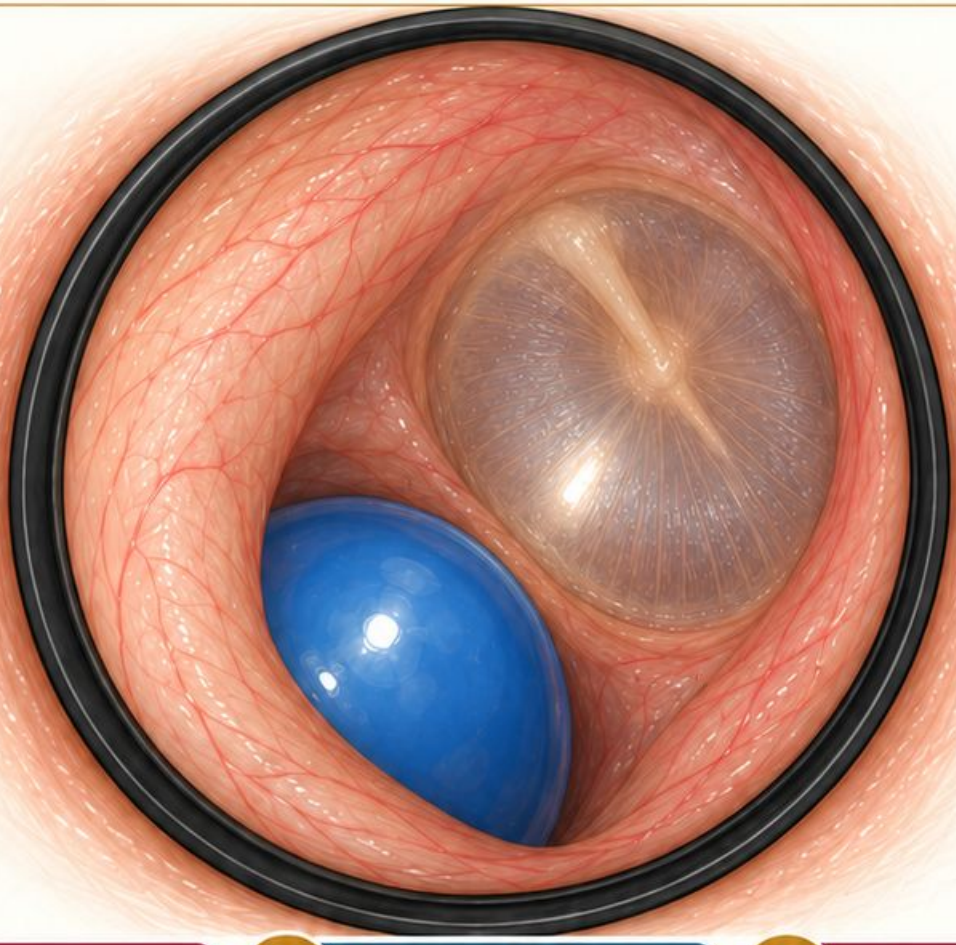

1. Obserwacja

Co odróżnia widoczny element od skóry przewodu?

2. Szczegół obrazu

Gdzie leży i co zasłania?

3. Granice wniosku

Dlaczego nie można ocenić bezpieczeństwa samodzielnego usuwania?

Zapisz odpowiedzi przed sprawdzeniem

Przypadek fikcyjny • Schemat edukacyjny

Źródła [1]

Przypadek 06

Sytuacja

Karolina, 23 lata, studentka z Lublina. Zgłasza szum w prawym uchu po koncercie. Nie zgłasza bólu; przedstawiono pełny widok błony.

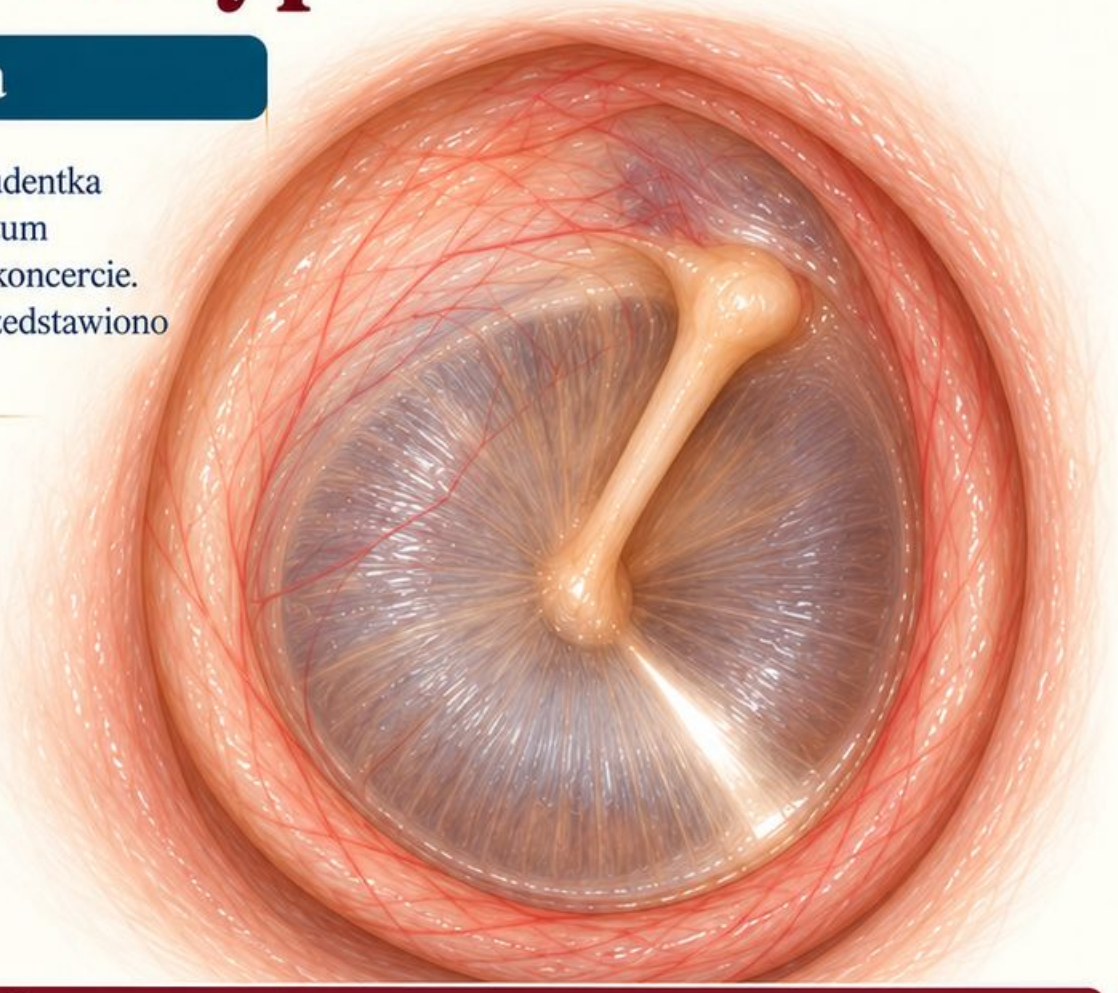

1. Obserwacja

Jakie punkty orientacyjne potrafisz wskazać?

2. Szczegół obrazu

Jak opiszesz barwę i ciągłość widocznej powierzchni?

3. Granice wniosku

Czy ten obraz wyklucza zaburzenie słuchu?

Zapisz odpowiedzi przed sprawdzeniem

Przypadek fikcyjny • Schemat edukacyjny — Źródła [1]

Przypadek 07

8 Sytuacja

Michał, 30 lat, programista z Poznania. Od kilku dni czuje pełność lewego ucha. W opisie badania oznaczono stronę i dobrą widoczność całej błony.

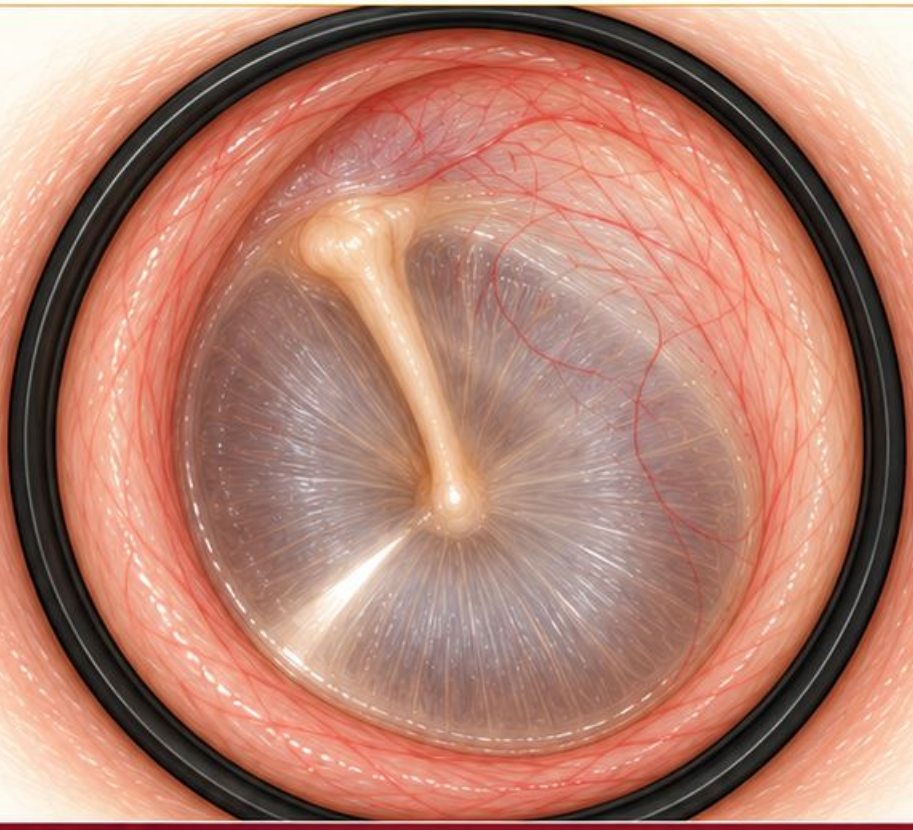

1. Obserwacja

Wskaż rękojeść młoteczka i pępek.

2. Szczegół obrazu

Jak opiszesz widoczną błonę bez stawiania rozpoznania?

3. Granice wniosku

Której właściwości nie ocenisz na nieruchomym schemacie?

Zapisz odpowiedzi przed sprawdzeniem

Przypadek fikcyjny • Schemat edukacyjny

Źródła [1]

Przypadek 08

Sytuacja

Elżbieta, 47 lat, nauczycielka z Kielc. Po infekcji odczuwa zatkanie prawego ucha. Przedstawiono błonę bez widocznej wydzieliny w przewodzie.

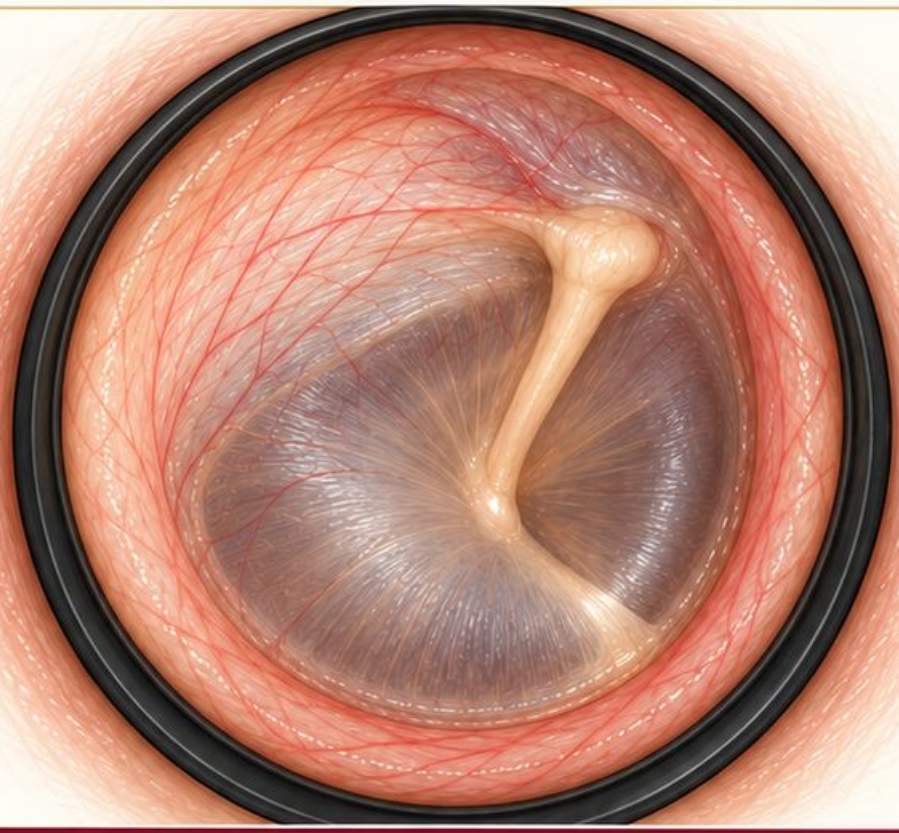

1. Obserwacja

W którą stronę przemieściła się błona?

2. Szczegół obrazu

Jak zmienił się wygląd punktów orientacyjnych?

3. Granice wniosku

Czego nie ustalisz o ciśnieniu i ruchomości z rysunku?

Zapisz odpowiedzi przed sprawdzeniem

Przypadek fikcyjny • Schemat edukacyjny — Źródła [1, 4]

Przypadek 09

Sytuacja

Tomasz, 55 lat, kierowca z Radomia. Od dawna zgłasza jednostronne pogorszenie słuchu. W górnym odcinku lewej błony widoczna jest zmiana zarysu.

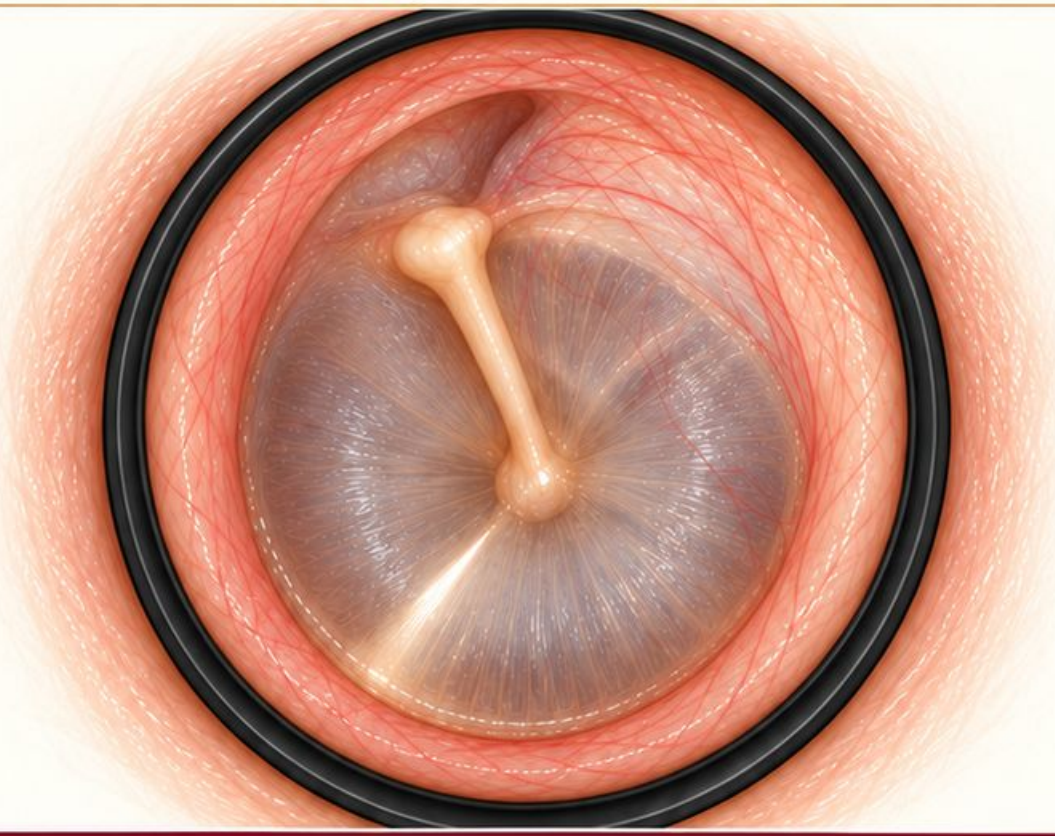

1. Obserwacja

Gdzie znajduje się zagłębienie?

2. Szczegół obrazu

Czy widoczne jest jego dno?

3. Granice wniosku

Jak zapiszesz ograniczenie dalszej oceny?

Zapisz odpowiedzi przed sprawdzeniem

Przypadek fikcyjny • Schemat edukacyjny — Źródła [5, 1]

Przypadek 10

Sytuacja

Oskar, 5 lat, przedszkolak z Gdyni. Opiekun podaje nagły ból lewego ucha i gorączkę. Nie zgłasza wycieku. Oglądana jest błona bębenkowa.

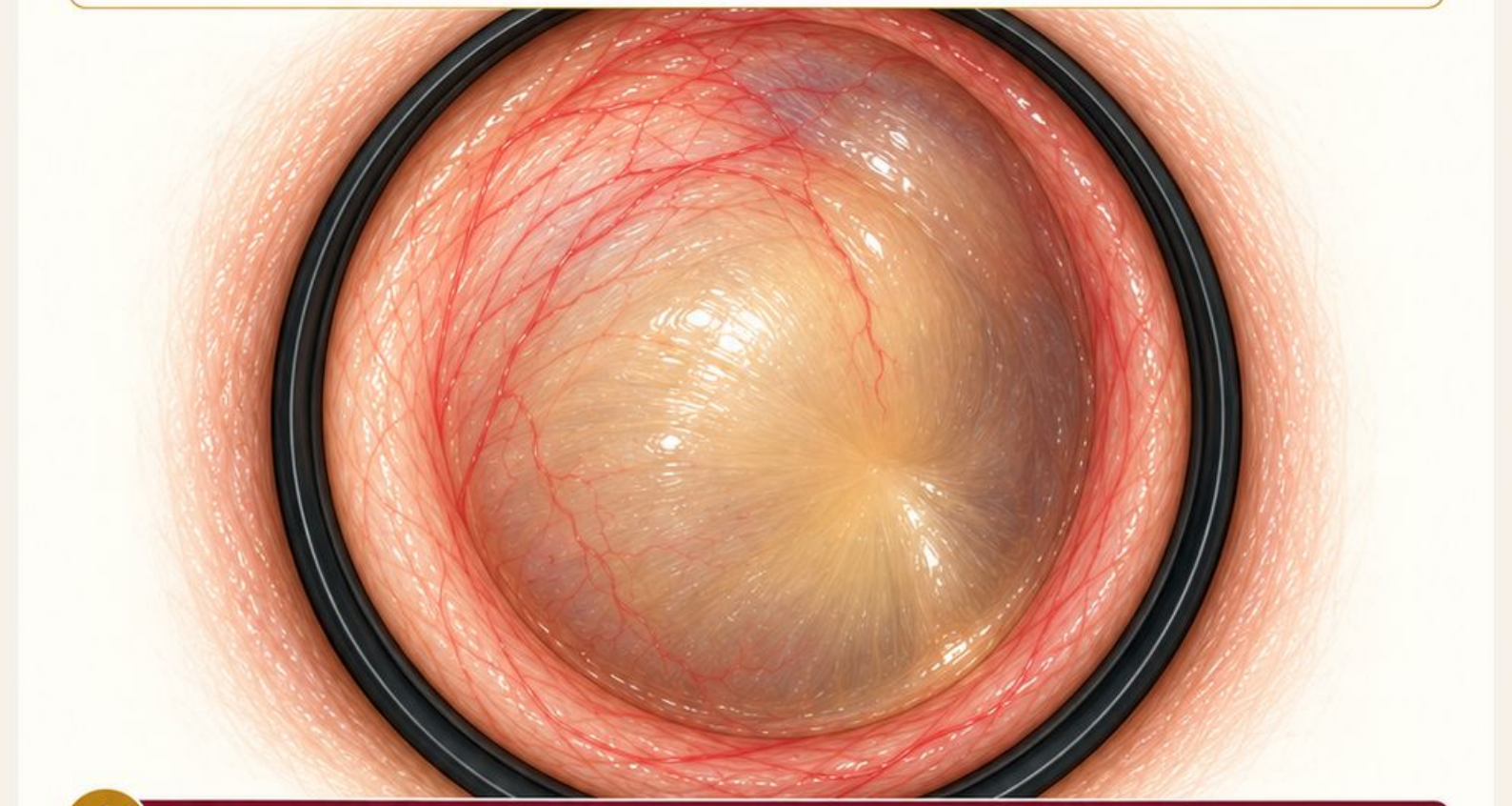

1. Obserwacja

Jak opiszesz ustawienie i przezierność błony?

2. Szczegół obrazu

Co stało się z punktami orientacyjnymi?

3. Granice wniosku

Dlaczego sam schemat nie wystarcza do decyzji o leczeniu?

Zapisz odpowiedzi przed sprawdzeniem

Przypadek fikcyjny • Schemat edukacyjny — Źródła [1, 4]

Przypadek 11

Sytuacja

Barbara, 58 lat, pielęgniarka z Zamościa. Przebyła wiele infekcji uszu w dzieciństwie. Obecnie zgłasza stopniowe pogorszenie słuchu po prawej stronie.

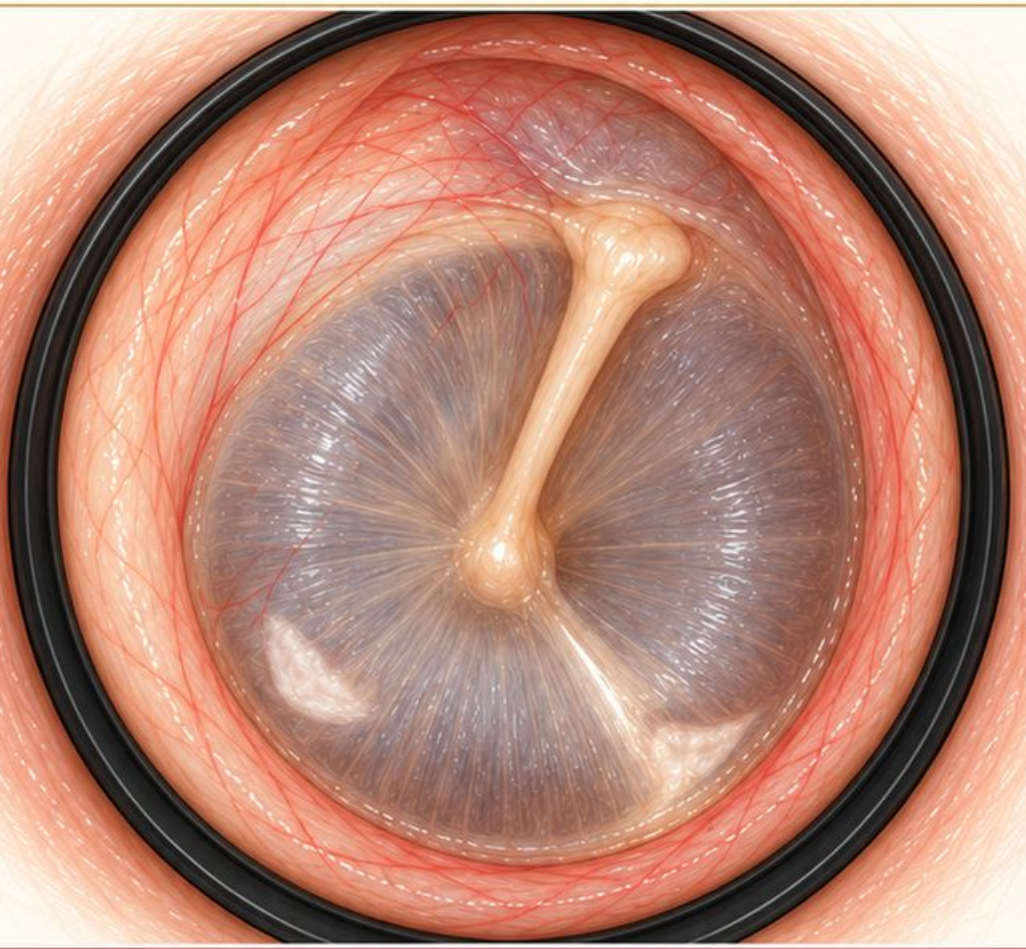

1. Obserwacja

Jak opiszesz jasne obszary na błonie?

2. Szczegół obrazu

Czy przedstawiono otwór w błonie?

3. Granice wniosku

Co trzeba ocenić osobno w odniesieniu do słuchu?

Zapisz odpowiedzi przed sprawdzeniem

Przypadek fikcyjny • Schemat edukacyjny — Źródła [4, 1]

Przypadek 12

Sytuacja

Jacek, 39 lat, elektryk z Wrocławia. Zgłasza okresowy wyciek lewego ucha. W przedstawionym ujęciu przewód jest suchy i pozwala obejrzeć całą zmianę.

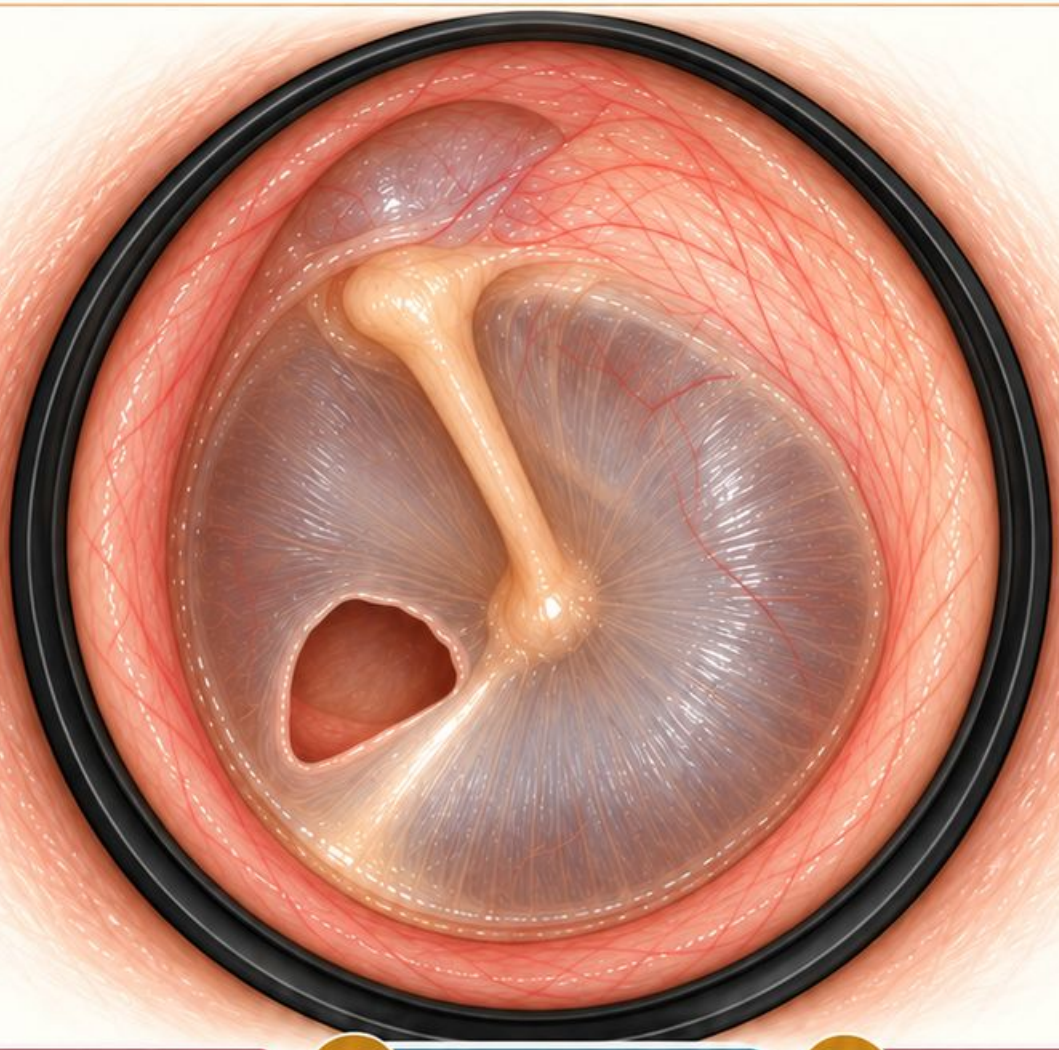

1. Obserwacja

Gdzie znajduje się ubytek?

2. Szczegół obrazu

Czy wokół całego obwodu pozostaje błona?

3. Granice wniosku

Jakie ograniczenie dotyczy przyczyny i czasu powstania?

Zapisz odpowiedzi przed sprawdzeniem

Przypadek fikcyjny • Schemat edukacyjny

Źródła [6, 1]

Przypadek 13

Sytuacja

Irena, 66 lat, emerytowana krawcowa z Płocka.
Zgłasza nawracający wyciek prawego ucha. Kadr pokazuje tylny brzeg błony oraz sąsiednią ścianę przewodu.

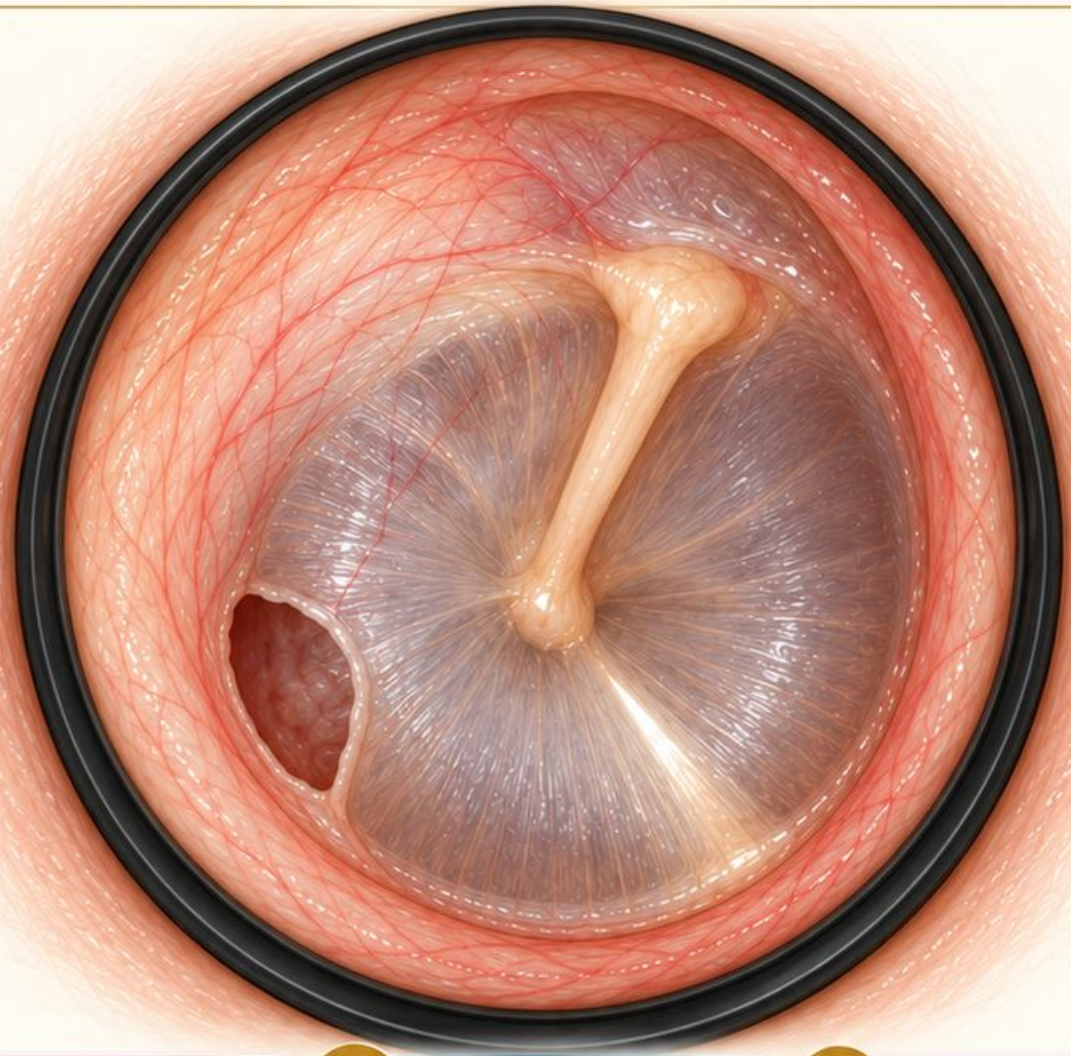

1. Obserwacja

Jak zmiana łączy się z obwodem błony?

2. Szczegół obrazu

Czy wokół ubytku zachowano pełny pas błony?

3. Granice wniosku

Co pozostaje nieustalone mimo widocznego brzegu?

Zapisz odpowiedzi przed sprawdzeniem

Przypadek fikcyjny • Schemat edukacyjny — Źródła [6, 5]

Przypadek 14

Sytuacja

Łukasz, 12 lat, uczeń ze Szczecina.
Po infekcji gorzej słyszy lewym uchem.
Nie ma silnego bólu ani wycieku.
Przewód jest suchy.

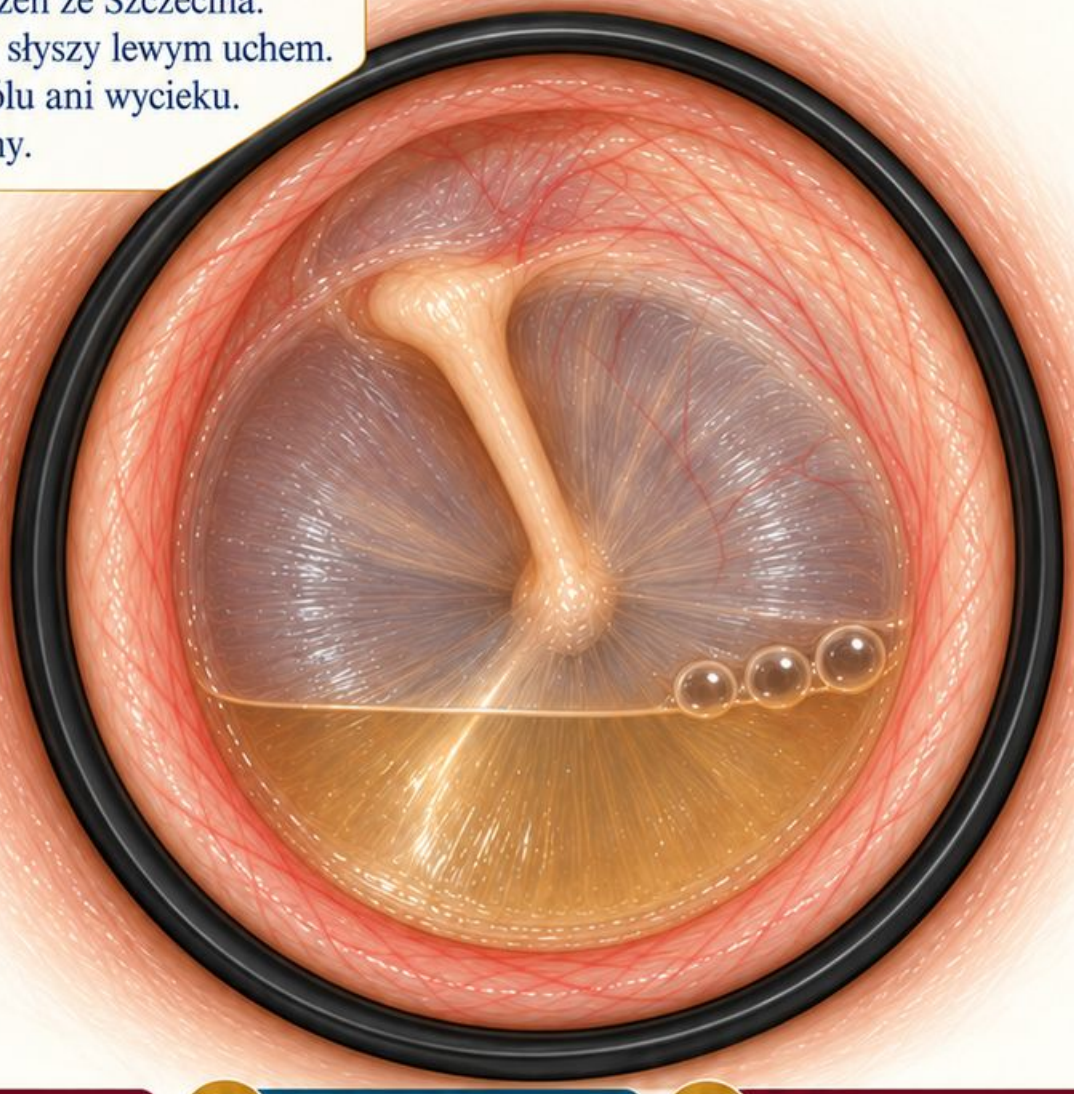

1. Obserwacja

Gdzie leży widoczna granica pozioma?

2. Szczegół obrazu

Jakie drobne elementy widać przy granicy płynu i powietrza?

3. Granice wniosku

Czy wygląd pozwala określić zakażenie i ruchomość?

Zapisz odpowiedzi przed sprawdzeniem

Przypadek fikcyjny • Schemat edukacyjny

Źródła [4]

Przypadek 15

Sytuacja

Ewa, 44 lata, urzędniczka z Olsztyna. Od miesięcy zgłasza nawracający wyciek i pogorszenie słuchu po prawej. Przedstawiono górny odcinek błony.

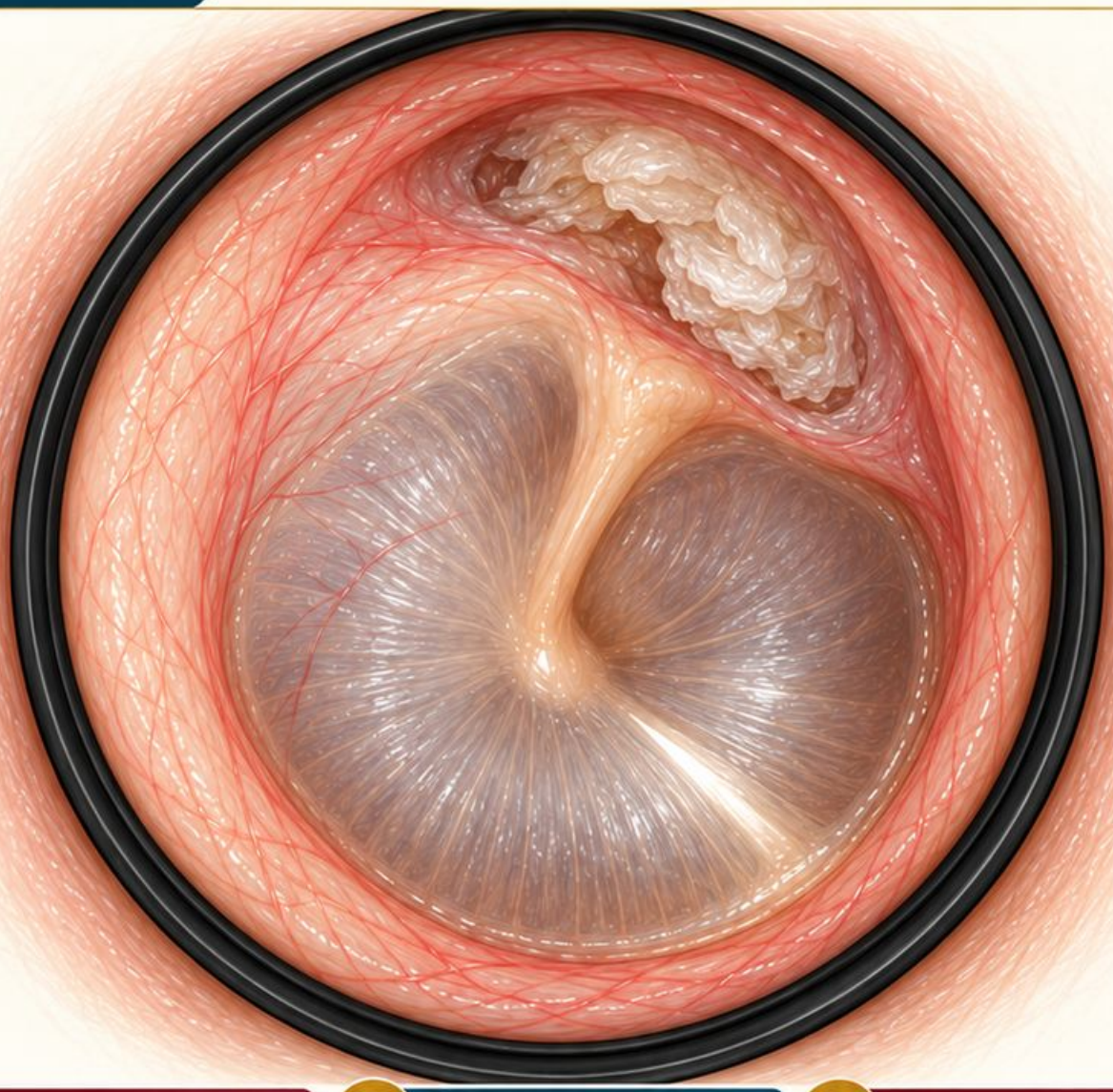

1. Obserwacja

Gdzie znajduje się białawy materiał?

2. Szczegół obrazu

Czy widać całe dno zagłębienia?

3. Granice wniosku

Jak odróżnisz opis od hipotezy dotyczącej perlaka?

Zapisz odpowiedzi przed sprawdzeniem

Przypadek fikcyjny • Schemat edukacyjny

Źródła [5]

Przypadek 16

Sytuacja

Natalia, 32 lata, architektka z Krakowa. Od dawna zgłasza trudniejsze oddychanie lewą stroną nosa. Porównanie dotyczy przedniego odcinka obu jam.

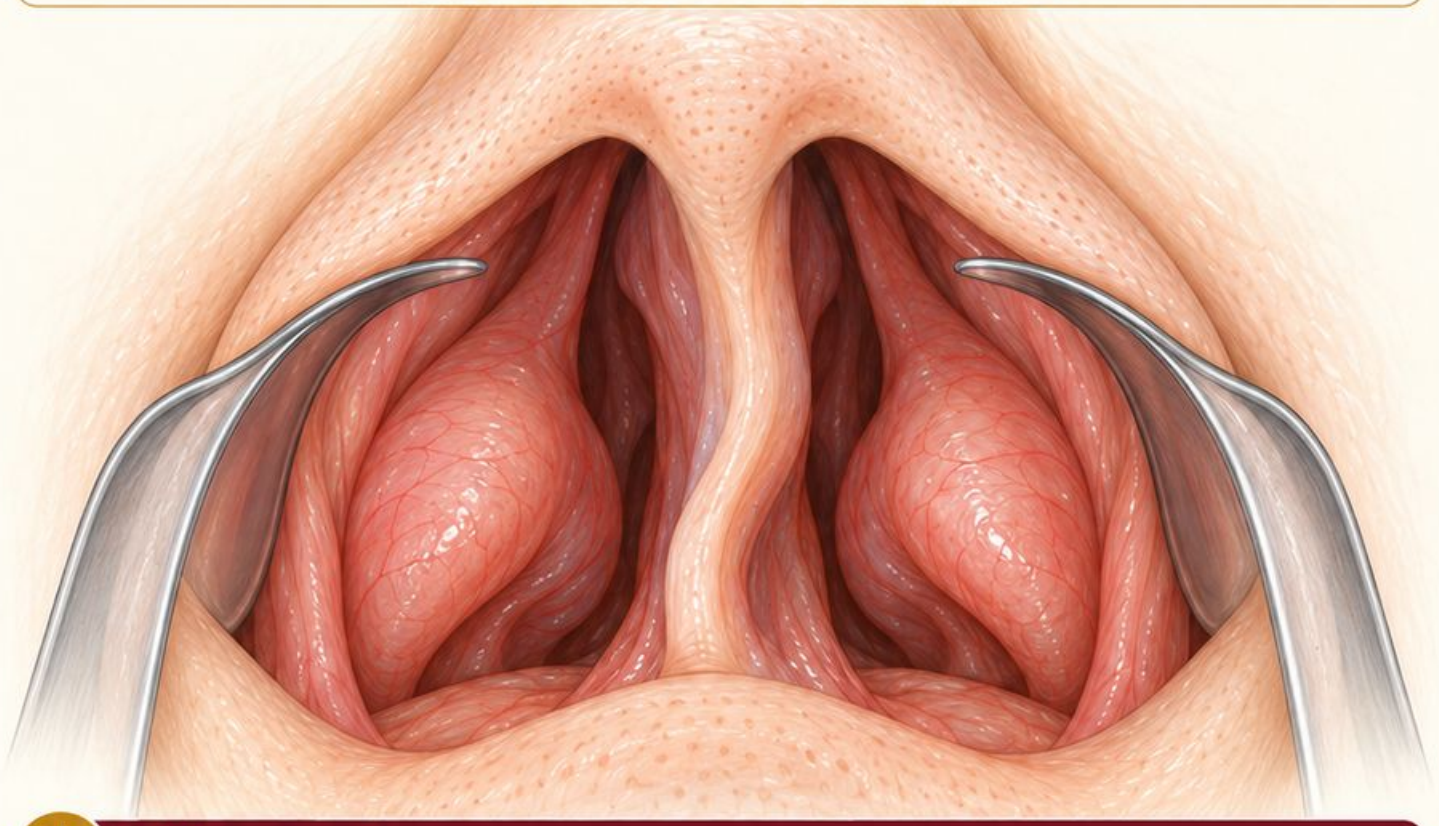

1. Obserwacja

Jak przebiega przednia część przegrody?

2. Szczegół obrazu

Która widoczna przestrzeń jest węższa?

3. Granice wniosku

Czego nie ustalisz o całkowitym przepływie powietrza?

Zapisz odpowiedzi przed sprawdzeniem

Przypadek fikcyjny • Schemat edukacyjny — Źródła [7, 8]

Przypadek 17

Sytuacja

Piotr, 46 lat, inżynier z Katowic. Podczas oceny nosa zwrócono uwagę na miejscową wypukłość po prawej. Pacjent pyta, czy tłumaczy jego bóle głowy.

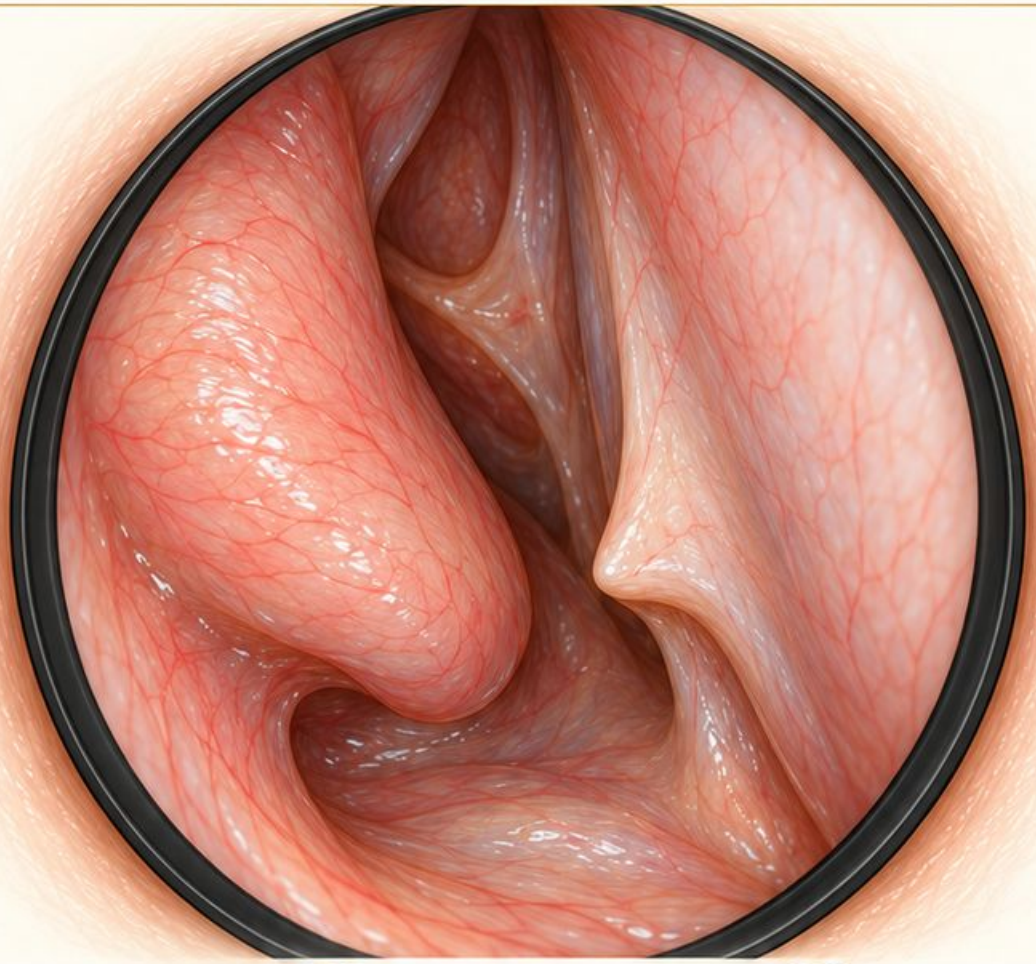

1. Obserwacja

Czy zarys jest łukowaty czy miejscowo ostry?

2. Szczegół obrazu

Jak wypukłość leży względem małżowiny?

3. Granice wniosku

Czy jej obecność dowodzi przyczyny bólu?

Zapisz odpowiedzi przed sprawdzeniem

Przypadek fikcyjny • Schemat edukacyjny — Źródła [7, 8]

Przypadek 18

Sytuacja

Agnieszka, 29 lat, florystka z Rzeszowa. Zgłasza zmienne w ciągu dnia zatkanie nosa. Oceniono przednią część prawej jamy w jednym momencie.

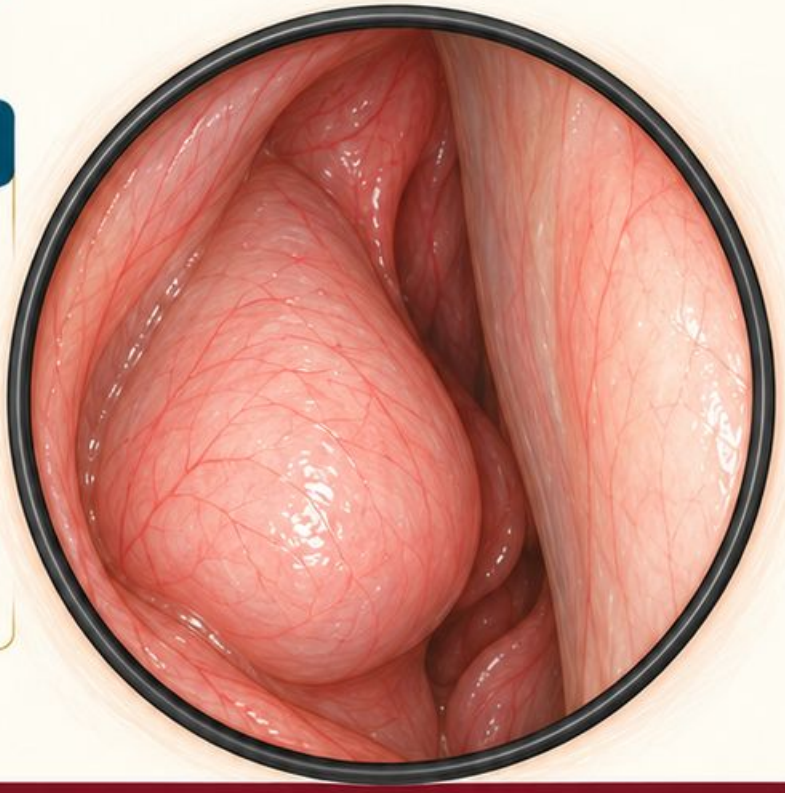

1. Obserwacja

Która struktura zajmuje dużą część światła?

2. Szczegół obrazu

Jak opiszesz szczelinę przy przegrodzie?

3. Granice wniosku

Czy pojedynczy obraz odróżnia utrwalony przerost od obrzmienia?

Zapisz odpowiedzi przed sprawdzeniem

Przypadek fikcyjny • Schemat edukacyjny — Źródła [8, 2]

Przypadek 19

Sytuacja

Grzegorz, 50 lat, technik z Gdańska. Zgłasza jednostronne zatkanie lewej jamy nosa. Na schemacie widoczne są dwie różnie wyglądające wypukłości.

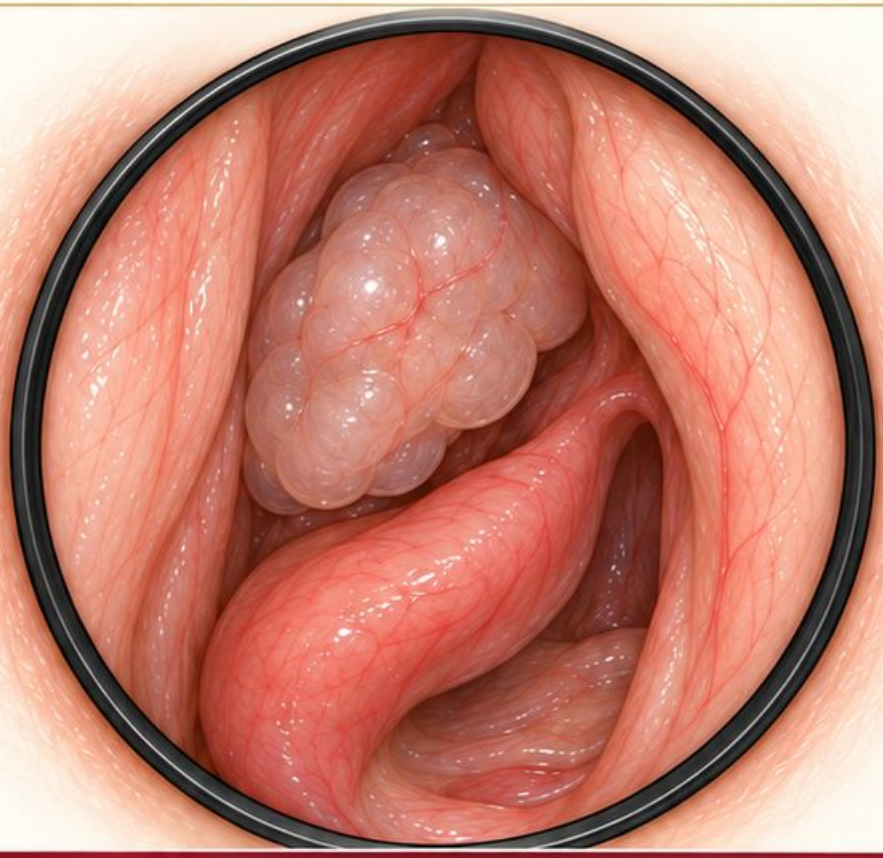

1. Obserwacja

Która wypukłość odpowiada małżowinie dolnej?

2. Szczegół obrazu

Jak opiszesz położoną wyżej dodatkową masę?

3. Granice wniosku

Czy sam wygląd potwierdza jej charakter histologiczny?

Zapisz odpowiedzi przed sprawdzeniem

Przypadek fikcyjny • Schemat edukacyjny

Źródła [9, 8]

Przypadek 20

Sytuacja

Barbara, 37 lat, pracownica muzeum z Warszawy. Od kilku dni odczuwa suchość nosa. Przedni odcinek prawej przegrody pokazano z bliska.



1. Obserwacja

Gdzie leży brunatny materiał?

2. Szczegół obrazu

Czy widać powierzchnię bezpośrednio pod nim?

3. Granice wniosku

Czy można nazwać zasłonięte podłoże prawidłowym albo owrzodziałym?

Zapisz odpowiedzi przed sprawdzeniem

Przypadek fikcyjny • Schemat edukacyjny — Źródła [7, 2]

Przypadek 21

Sytuacja

Wojciech, 59 lat, listonosz z Białegostoku. Przyszedł z trwającym krwawieniem z lewej strony nosa. Stan ogólny i nasilenie krwawienia ocenia się osobno.

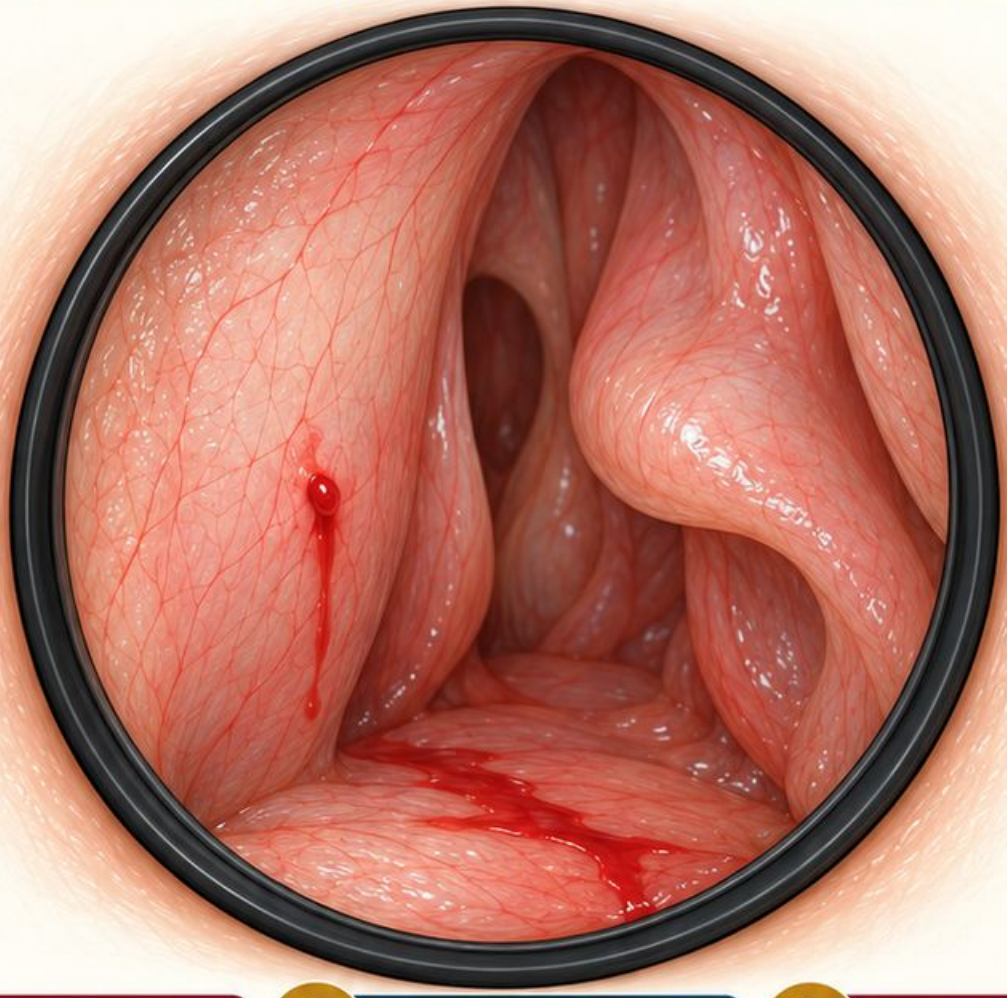

1. Obserwacja

Gdzie widać punkt wypływu świeżej krwi?

2. Szczegół obrazu

Jak odróżnisz źródło od smugi na dnie?

3. Granice wniosku

Czy ten kadr wyklucza inne miejsce krwawienia?

Zapisz odpowiedzi przed sprawdzeniem

Przypadek fikcyjny • Schemat edukacyjny

Źródła [10]

Przypadek 22

Sytuacja

Anna, 61 lat, tłumaczka z Zielonej Góry. Zgłasza narastające jednostronne zatkanie prawej jamy nosa i sporadyczne podbarwienie wydzieliny krwią.

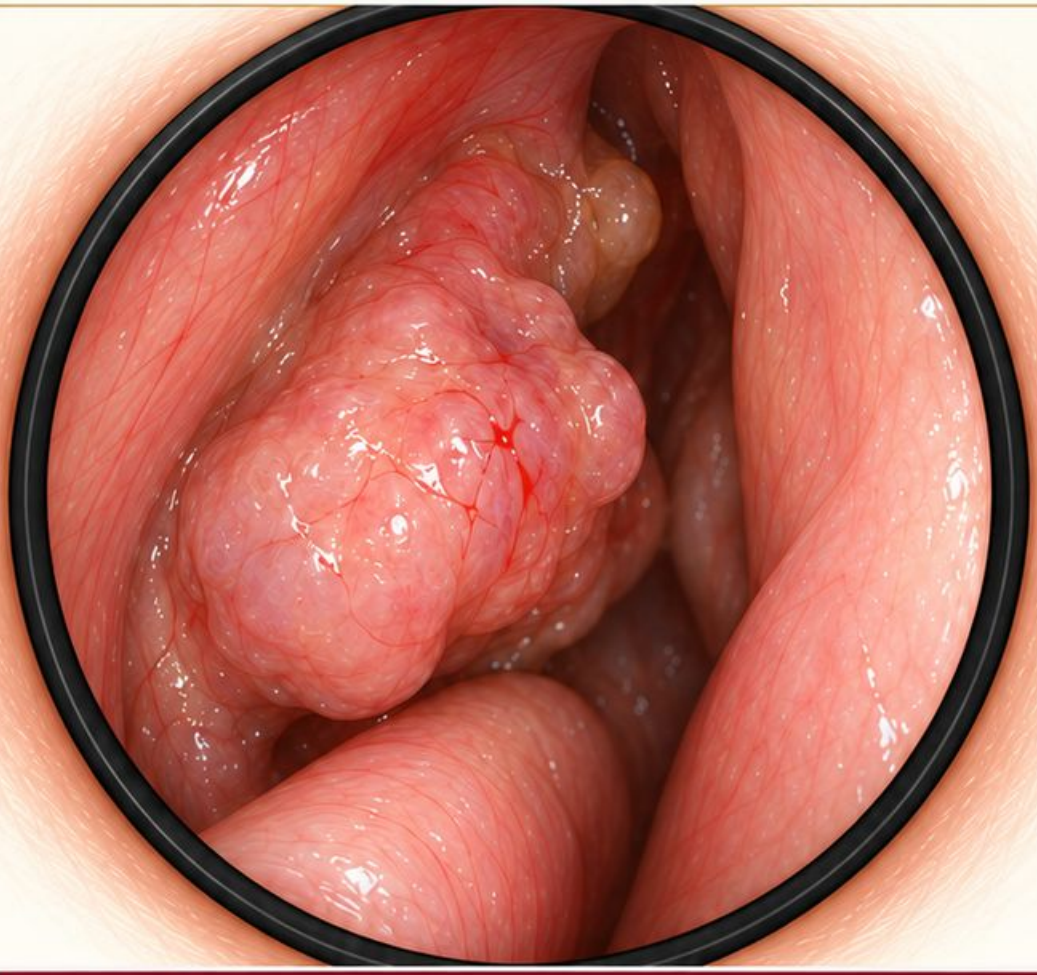

1. Obserwacja

Jakie cechy masy można opisać bez rozpoznania?

2. Szczegół obrazu

Czy widoczny jest jej przyczep i pełny zasięg?

3. Granice wniosku

Jakiego wniosku o łagodności nie uzasadnia sam obraz?

Zapisz odpowiedzi przed sprawdzeniem

Przypadek fikcyjny • Schemat edukacyjny — Źródła [9]

Przypadek 23

Sytuacja

Julia, 18 lat, maturzystka z Częstochowy. Zgłasza krótkotrwałe drapanie w gardle. Przedstawiono część ustną gardła w równym oświetleniu.

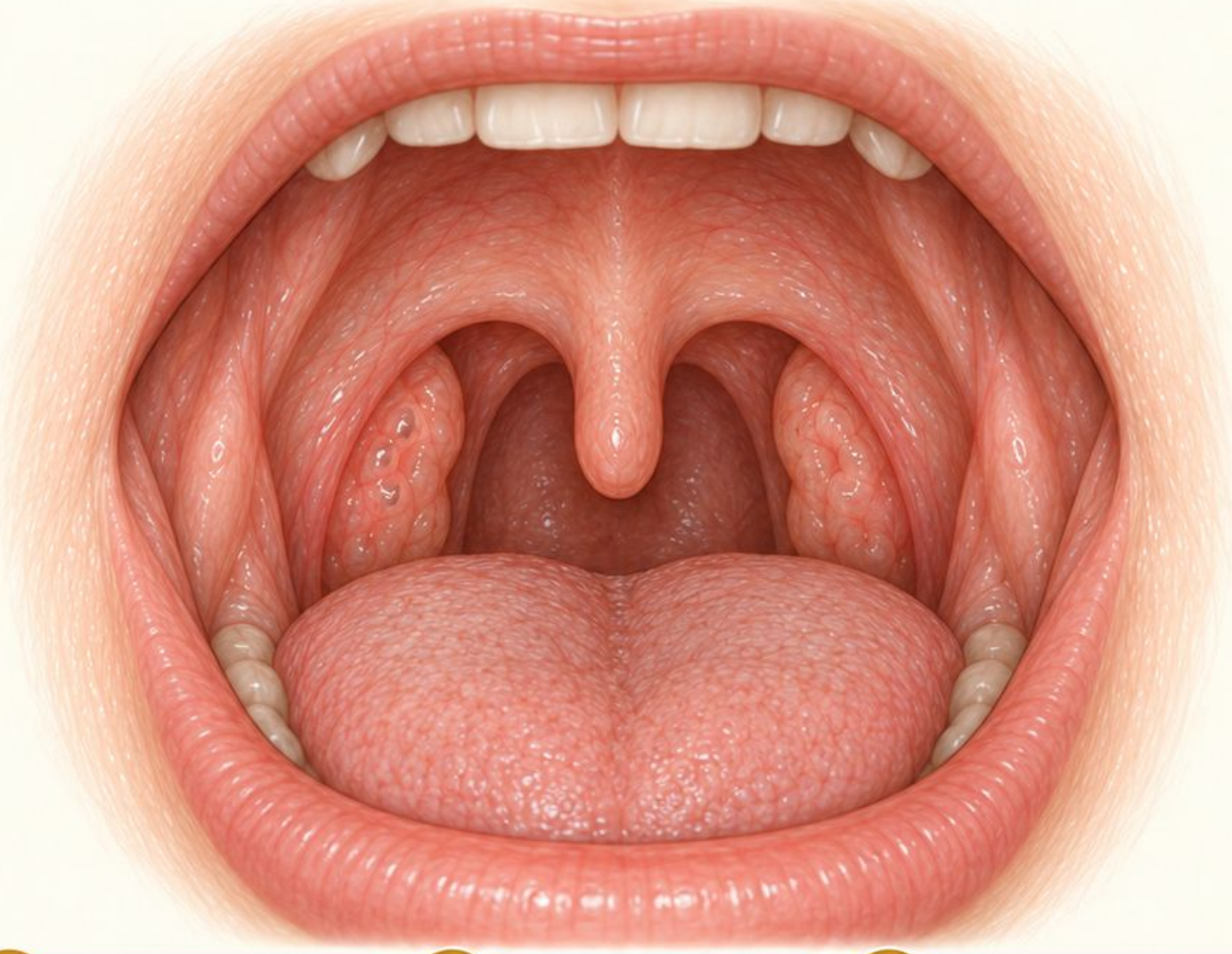

1. Obserwacja

Jak opiszesz wielkość i symetrię migdałków?

2. Szczegół obrazu

Czy drobne zagłębienia wymagają nazwania ropą?

3. Granice wniosku

Czego taki obraz nie wyklucza w odniesieniu do objawów?

Zapisz odpowiedzi przed sprawdzeniem

Przypadek fikcyjny • Schemat edukacyjny

Źródła [11, 2]

Przypadek 24

Sytuacja

Kacper, 9 lat, uczeń z Koszalina. Opiekun zgłasza chrapanie i oddychanie przez usta podczas snu. Przedstawiono dzienny widok części ustnej gardła.



1. Obserwacja

Jaki stopień wielkości odpowiada zajęciu ponad połowy do trzech czwartych szerokości?

2. Szczegół obrazu

Czy po obu stronach widać podobną wielkość?

3. Granice wniosku

Czy stopień wielkości rozpoznaje bezdech senny?

Zapisz odpowiedzi przed sprawdzeniem

Przypadek fikcyjny • Schemat edukacyjny
Źródła [12, 11]

Przypadek 25

Sytuacja

Monika, 26 lat, farmaceutka z Leszna. Od dwóch dni boli ją gardło i ma gorączkę. Nie przedstawiono wyników testów ani pełnego badania klinicznego.



1. Obserwacja

Gdzie leży jasny materiał i jak jest rozmieszczony?

2. Szczegół obrazu

Jak opiszesz otaczającą śluzówkę?

3. Granice wniosku

Czy nalot sam rozstrzyga przyczynę zakażenia?

Zapisz odpowiedzi przed sprawdzeniem

Przypadek fikcyjny • Schemat edukacyjny Źródła [13]

Przypadek 26

Sytuacja

Rafał, 43 lata, kucharz z Kalisza. Zauważył różnicę wielkości migdałków utrzymującą się od kilku tygodni. Nie zgłasza ostrego bólu ani gorączki.

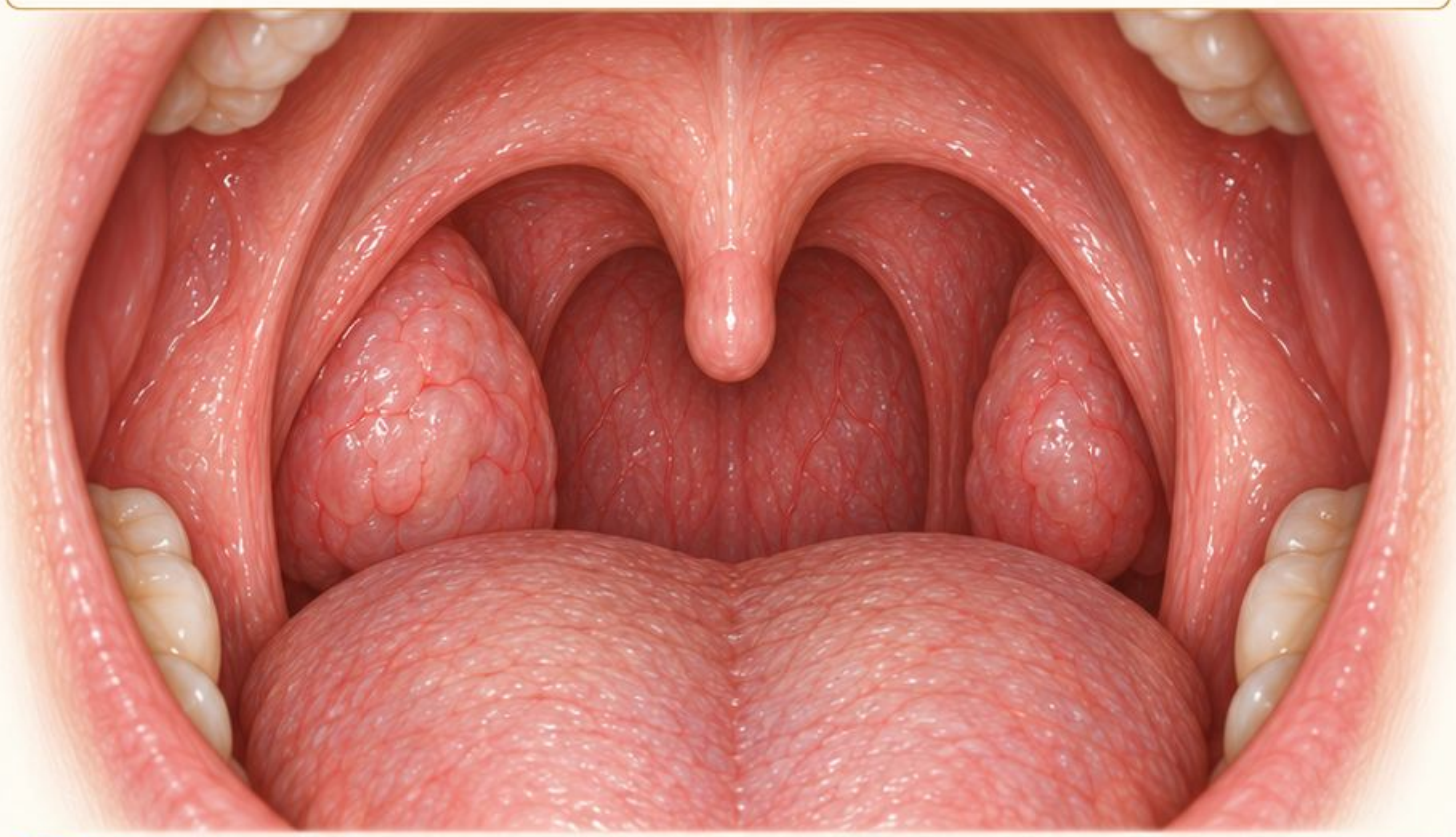

1. Obserwacja

Która strona jest większa przy porównywalnej ekspozycji?

2. Szczegół obrazu

Jak opiszesz powierzchnię i położenie języczka?

3. Granice wniosku

Czy obraz wystarcza do ustalenia przyczyny asymetrii?

Zapisz odpowiedzi przed sprawdzeniem

Przypadek fikcyjny • Schemat edukacyjny — Źródła [11, 2]

Przypadek 27

Sytuacja

Dawid, 21 lat, student z Bielska-Białej. Ma silny lewostronny ból gardła, trudność otwierania ust i problemy z przyjmowaniem płynów.

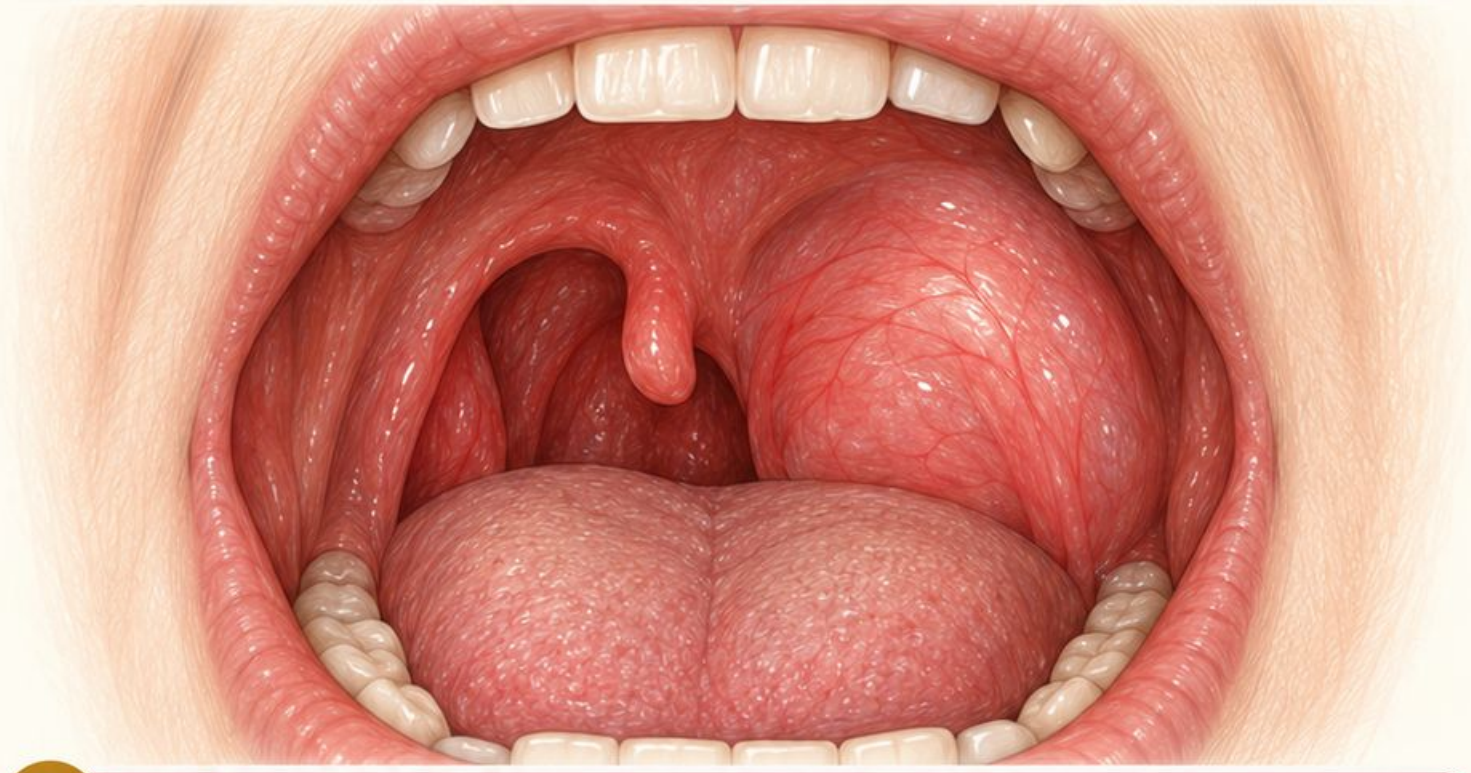

1. Obserwacja

Gdzie występuje uwypuklenie i zatarcie łuku?

2. Szczegół obrazu

W którą stronę przesunięty jest języczek?

3. Granice wniosku

Czy można odróżnić ropień od nacieku i odroczyć ocenę?

Zapisz odpowiedzi przed sprawdzeniem

Przypadek fikcyjny • Schemat edukacyjny — Źródła [14]

Przypadek 28

Sytuacja

Teresa, 64 lata, emerytowana sprzedawczyni z Tarnowa. Podaje, że zmiana na brzegu języka nie goi się od czterech tygodni. Nie ustalono jej przyczyny.



1. Obserwacja

Jak opiszesz miejsce, brzeg i dno ubytku?

2. Szczegół obrazu

Która informacja pochodzi z wywiadu, a nie obrazu?

3. Granice wniosku

Jakiego dalszego postępowania wymaga utrwalona zmiana?

Zapisz odpowiedzi przed sprawdzeniem

Przypadek fikcyjny • Schemat edukacyjny — Źródła [15, 16]

Przypadek 29

Sytuacja

Marcin, 36 lat, fotograf z Legnicy.
Zgłasza pogorszenie słuchu prawego ucha.
Obraz jest częściowo zasłonięty i nieostry;
nie wykonano pomiarów.



1. Obserwacja

Co faktycznie widać, a co pozostaje zasłonięte?

2. Szczegół obrazu

Czy można ocenić ciągłość całej błony?

3. Granice wniosku

Jak zapiszesz ograniczenie jakości bez pozornego rozpoznania?

Zapisz odpowiedzi przed sprawdzeniem

Przypadek fikcyjny • Schemat edukacyjny — Źródła [1]

Przypadek 30

Sytuacja

Joanna, 48 lat, prawniczka z Elbląga. Zgłasza pogorszenie słuchu, zatkanie lewej jamy nosa i okresowe drapanie w gardle. Pokazano trzy oddzielne ujęcia.



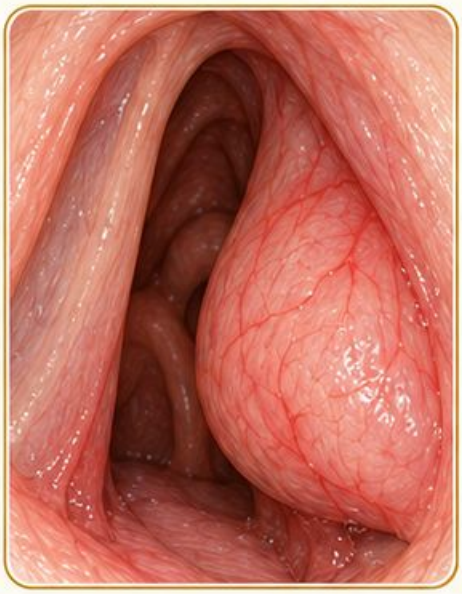

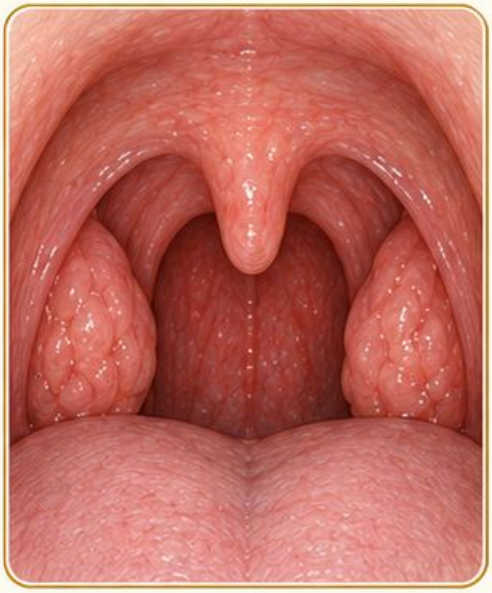

1. Obserwacja

Napisz po jednym zdaniu obserwacji dla ucha, nosa i gardła.

.....

.....

.....

2. Szczegół obrazu

Których głębszych obszarów nie pokazano w tych ujęciach?

.....

.....

.....

3. Granice wniosku

Czy trzy obrazy dowodzą jednej wspólnej choroby?

.....

.....

.....

Zapisz odpowiedzi przed sprawdzeniem

Przypadek fikcyjny • Schemat edukacyjny — Źródła [1, 2, 11]

Odpowiedź 01

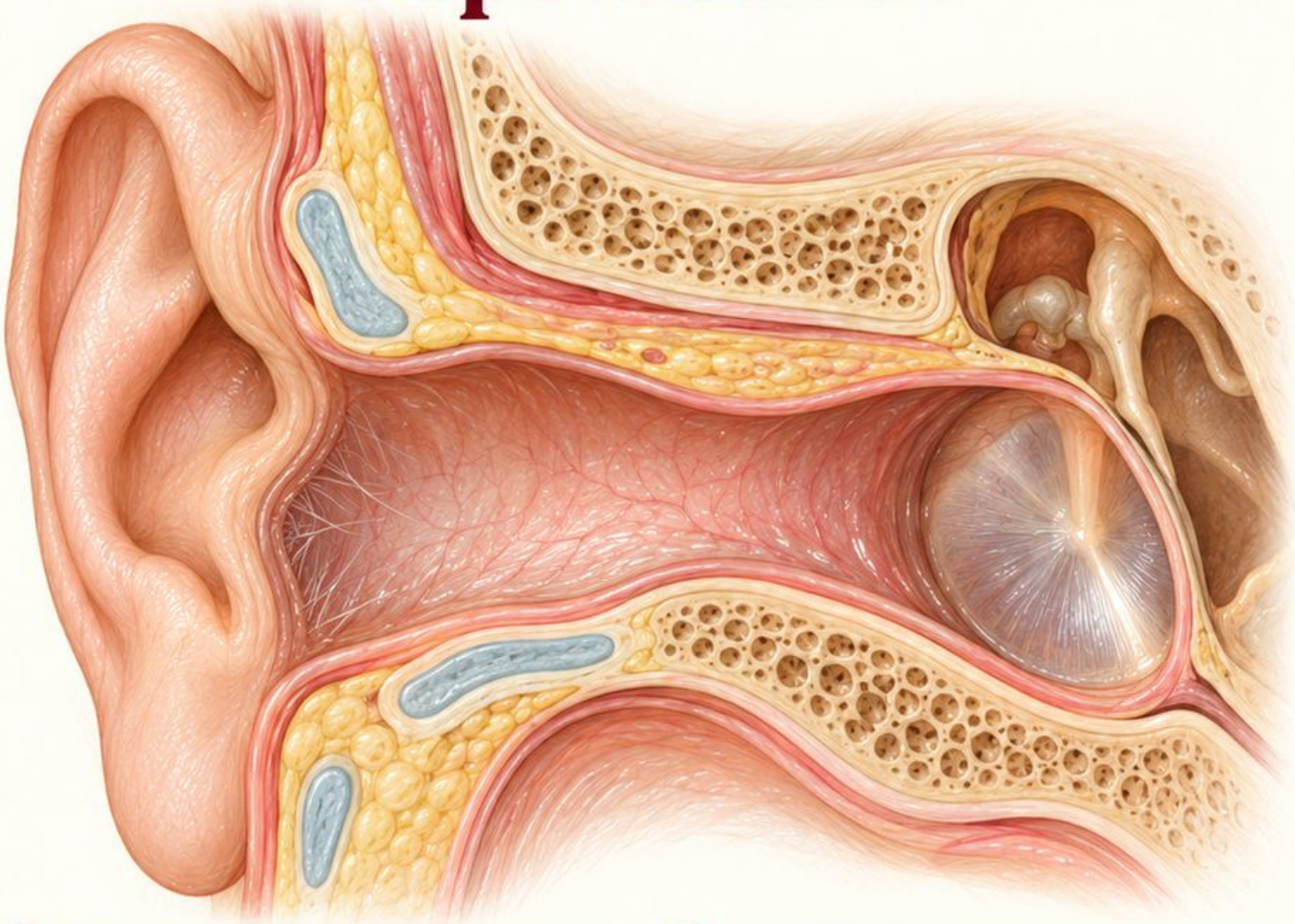

1. Opis modelowy

Lewy przewód drożny w widocznym odcinku, skóra bez wyraźnego obrzęku i zalegającej wydzieliny; w głębi widoczna część błony bębenkowej.

2. Interpretacja i ograniczenie

Obraz przewodu nie wyjaśnia samodzielnie uczucia zatkania. Słuch i pełna błona wymagają osobnej oceny.

3. Częsty błąd

Błąd: uznanie całego ucha za zdrowe na podstawie samego przewodu.

4. Punktacja: 0–3

Po jednym punkcie za każdy element: Drożność i brak obrzęku; rozpoznanie błony na końcu przewodu; ograniczenie dotyczące objawów lub słuchu.

Jeśli pominąłeś element, dopisz poprawione zdanie przed kolejną próbą.

Schemat objaśniający • Źródła [1]

Odpowiedź 02

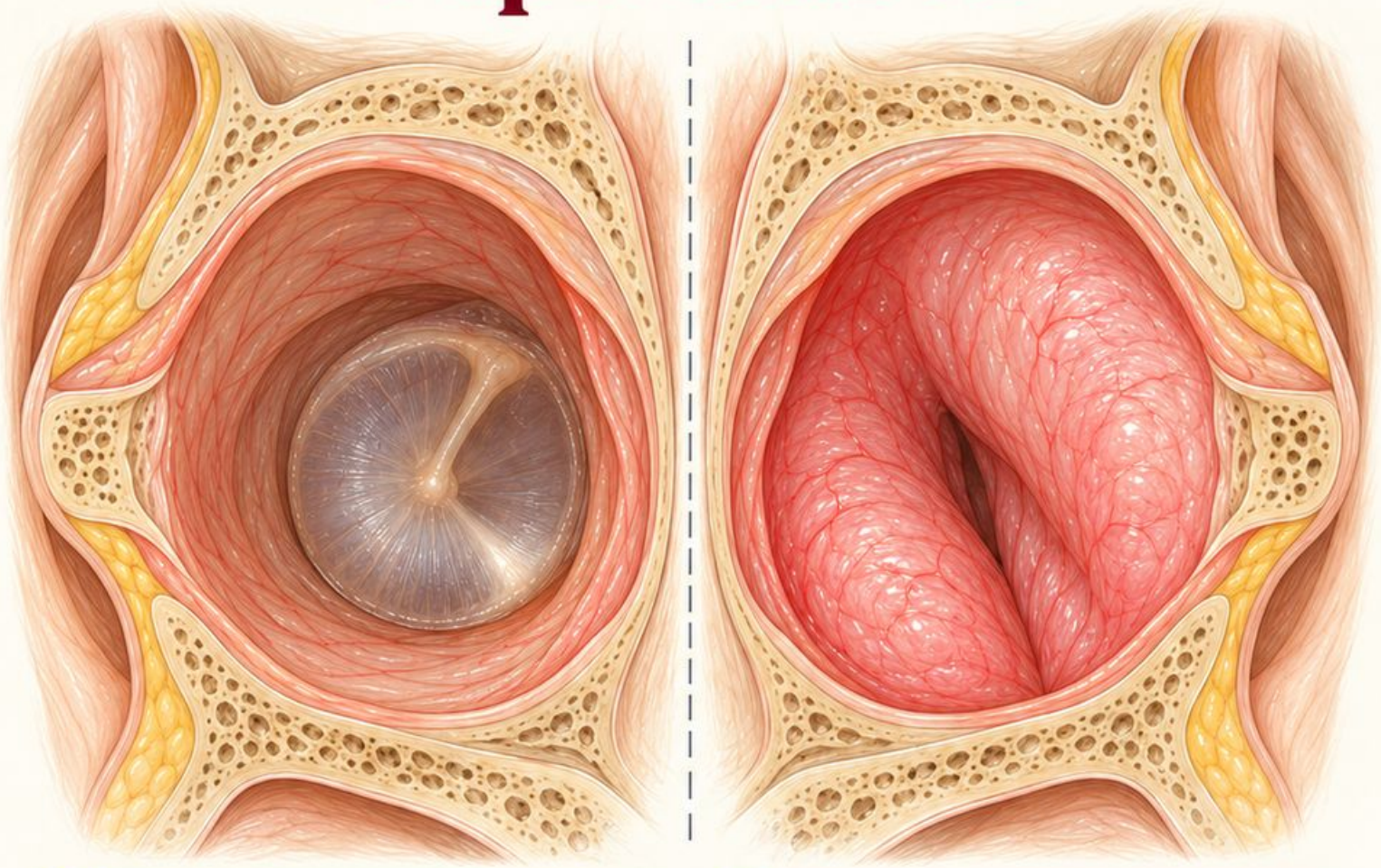

1. Opis modelowy

Prawy przewód rozlanie obrzęknięty i zaczerwieniony, ze szczelinowatym światłem. Błona bębenkowa niewidoczna; nie oceniono jej ciągłości.

2. Interpretacja i ograniczenie

Ból i tkliwość wraz z takim obrazem mogą wspierać podejrzenie zapalenia przewodu. Wymagana jest ocena kliniczna.

3. Częsty błąd

Błąd: dopisanie perforacji lub prawidłowej błony, mimo że pozostaje niewidoczna.

4. Punktacja: 0–3

Po jednym punkcie za każdy element: Rozlany obrzęk; zwężenie ograniczające widoczność; brak możliwości oceny ciągłości błony.

Jeśli pominąłeś element, dopisz poprawione zdanie przed kolejną próbą.

Schemat objaśniający • Źródła [3, 1]

Odpowiedź 03

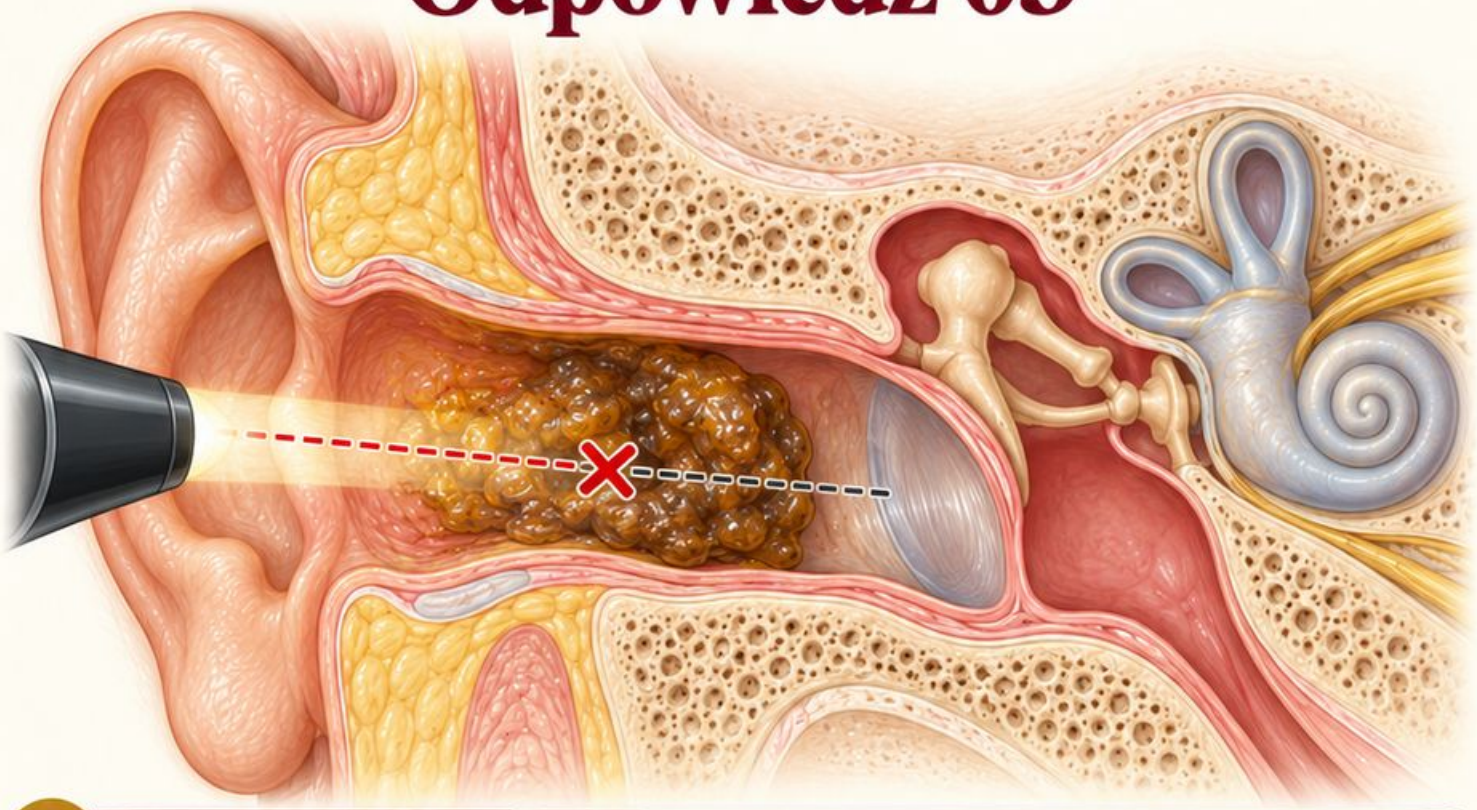

1. Opis modelowy

Lewy przewód wypełniony brunatnym materiałem odpowiadającym wyglądem woskowinie. Błona bębenkowa niewidoczna; nie można ocenić jej powierzchni ani ciągłości.

2. Interpretacja i ograniczenie

Przeszkoda może mieć znaczenie dla słyszenia, ale pełnej przyczyny objawu nie ustala się z samego schematu.

3. Częsty błąd

Błąd: opis prawidłowej błony ukrytej za materiałem albo stwierdzenie wyłącznej przyczyny niedosłuchu.

4. Punktacja: 0–3

Po jednym punkcie za każdy element: Materiał w przewodzie; niewidoczna błona; ograniczenie oceny błony i objawu.

Jeśli pominąłeś element, dopisz poprawione zdanie przed kolejną próbą.

Schemat objaśniający • Źródła [1]

Odpowiedź 04

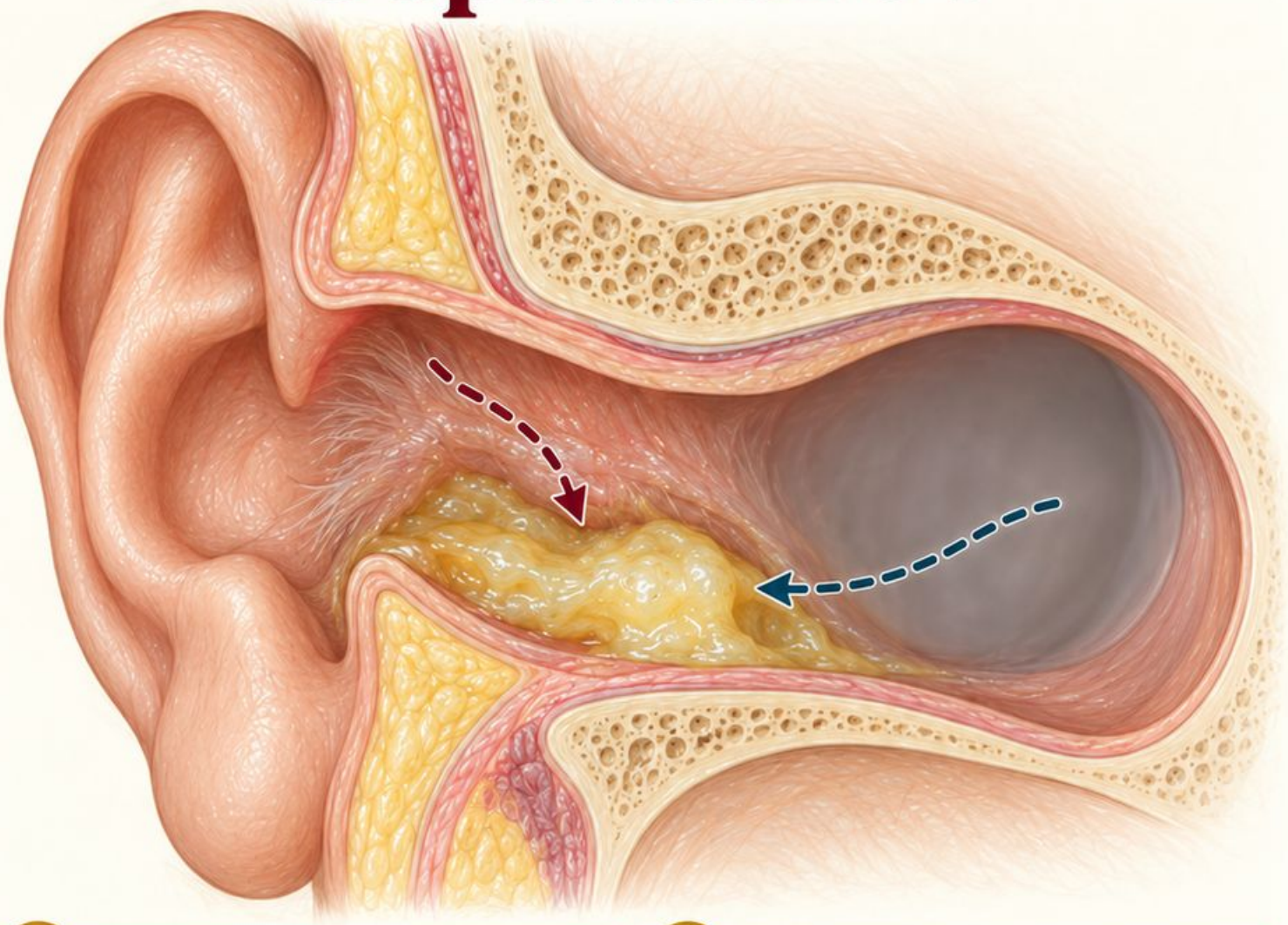

1. Opis modelowy

W dolnej części prawego przewodu zalega gęsta żółtawa wydzielina, przesłaniająca głębszy odcinek. Błona i miejsce pochodzenia materiału nie są widoczne.

2. Interpretacja i ograniczenie

Źródło może leżeć w przewodzie lub głębiej; sam schemat nie rozstrzyga etiologii ani obecności perforacji.

3. Częsty błąd

Błąd: utożsamienie wydzieliny w przewodzie z udowodnionym wyciekiem przez perforację.

4. Punktacja: 0–3

Po jednym punkcie za każdy element: Gęsta wydzielina w przewodzie; niewidoczne źródło; nieoceniona błona.

Jeśli pominąłeś element, dopisz poprawione zdanie przed kolejną próbą.

Schemat objaśniający • Źródła [1, 3]

Odpowiedź 05

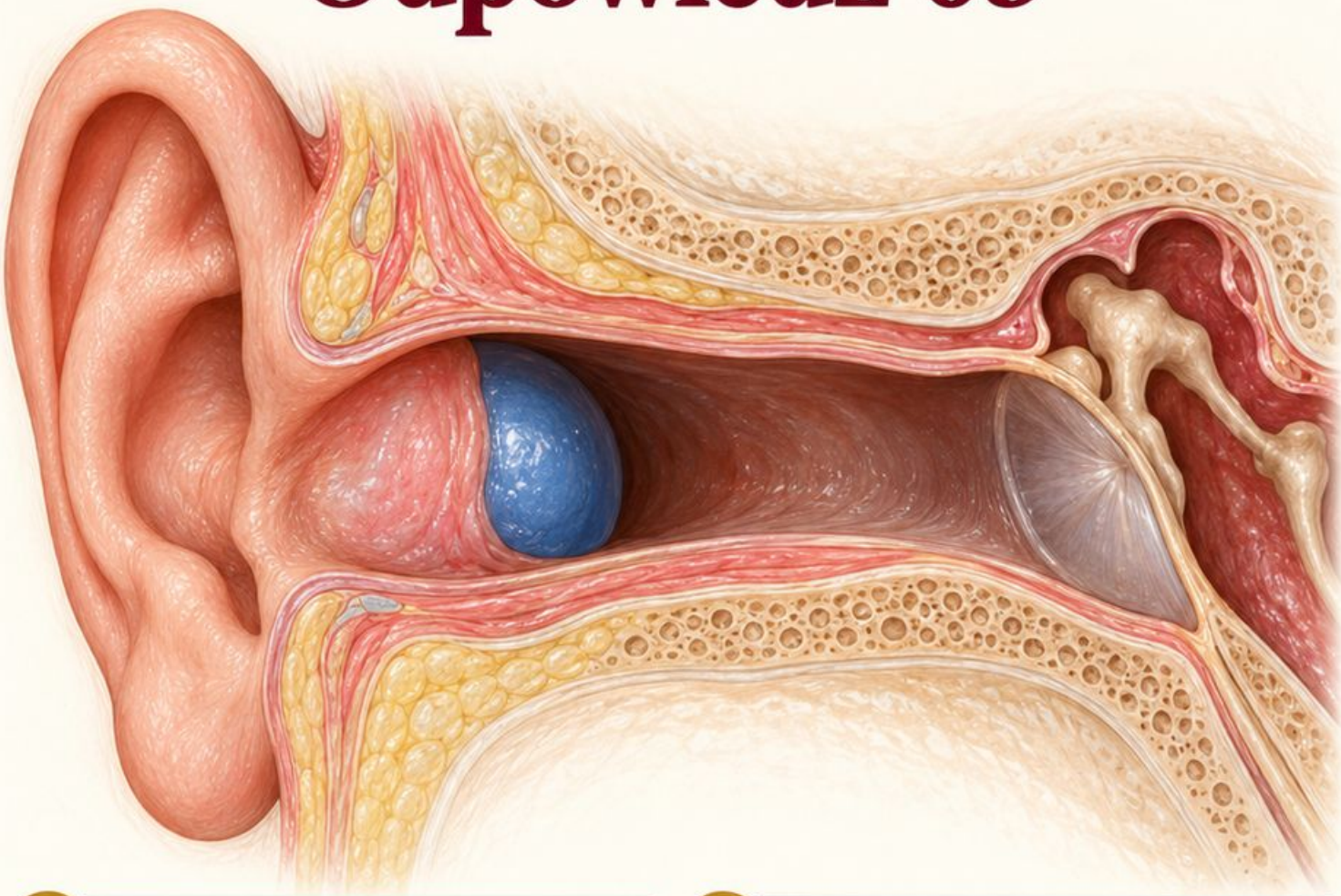

1. Opis modelowy

W lewym przewodzie widoczny niebieski, gładki, zaokrąglony przedmiot, częściowo zasłaniający głębszy odcinek. Błona bębenkowa pozostaje niewidoczna.

2. Interpretacja i ograniczenie

Obraz przemawia za ciałem obcym, lecz nie określa jego pełnego kształtu ani kontaktu z błoną; potrzebna ocena lekarska.

3. Częsty błąd

Błąd: zalecenie wyciągania narzędziem bez oceny położenia i rodzaju przedmiotu.

4. Punktacja: 0–3

Po jednym punkcie za każdy element: Odrębny przedmiot; lokalizacja i zasłonięcie błony; nieznana głębokość lub kontakt z błoną.

Jeśli pominąłeś element, dopisz poprawione zdanie przed kolejną próbą.

Schemat objaśniający • Źródła [1]

Odpowiedź 06

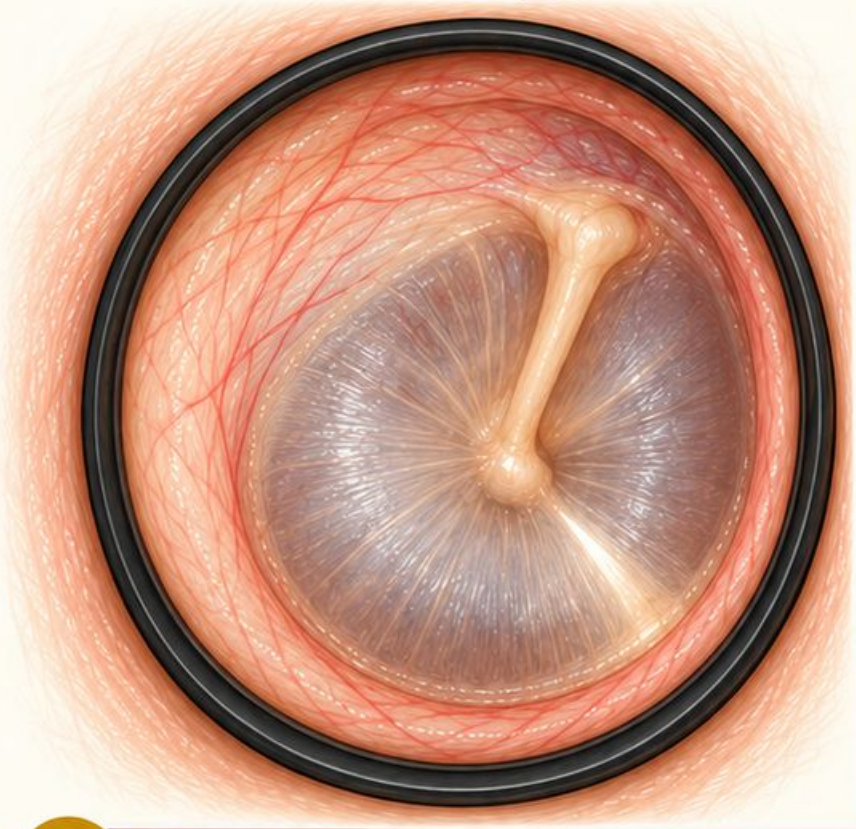



1. Opis modelowy

Prawa błona szaroperłowa, częściowo przezierna, z widoczną rękojeścią młoteczka i pępkiem, bez widocznej perforacji w pełnym pokazanym obwodzie.

2. Interpretacja i ograniczenie

Prawidłowy wygląd błony nie wyklucza zaburzeń słuchu ani przyczyny szumu. Objaw wymaga odpowiedniej oceny poza ilustracją.

3. Częsty błąd

Błąd: uznanie prawidłowej błony za dowód prawidłowego słuchu.

4. Punktacja: 0–3

Po jednym punkcie za każdy element: Rękojeść i pępek; barwa oraz ciągłość; brak wykluczenia zaburzeń słuchu.

Jeśli pominąłeś element, dopisz poprawione zdanie przed kolejną próbą.

Schemat objaśniający • Źródła [1]

Odpowiedź 07

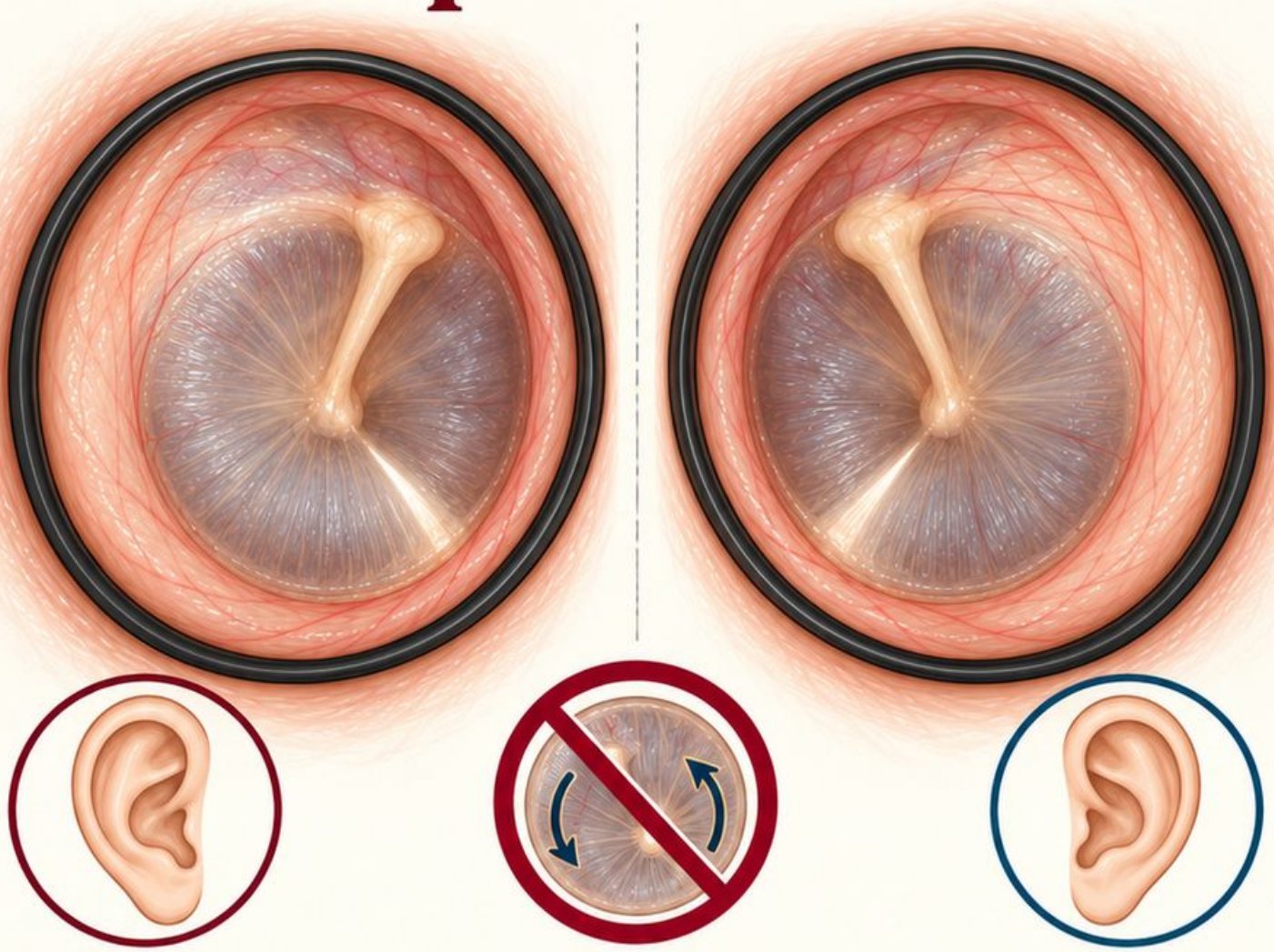

1. Opis modelowy

Lewa błona szaroperłowa, częściowo przezierna, bez widocznego ubytku; rękojeść młoteczka i pępek zachowane. Oceniono cały pokazany obwód.

2. Interpretacja i ograniczenie

Nie można określić ruchomości na statycznym obrazie. Pełność ucha wymaga zestawienia z wywiadem i rzeczywistym badaniem.

3. Częsty błąd

Błąd: odwrócenie orientacji lewego ucha albo dopisanie prawidłowej ruchomości.

4. Punktacja: 0–3

Po jednym punkcie za każdy element: Rozpoznane punkty orientacyjne; opis barwy i ciągłości; brak oceny ruchomości.

Jeśli pominąłeś element, dopisz poprawione zdanie przed kolejną próbą.

Schemat objaśniający • Źródła [1]

Odpowiedź 08

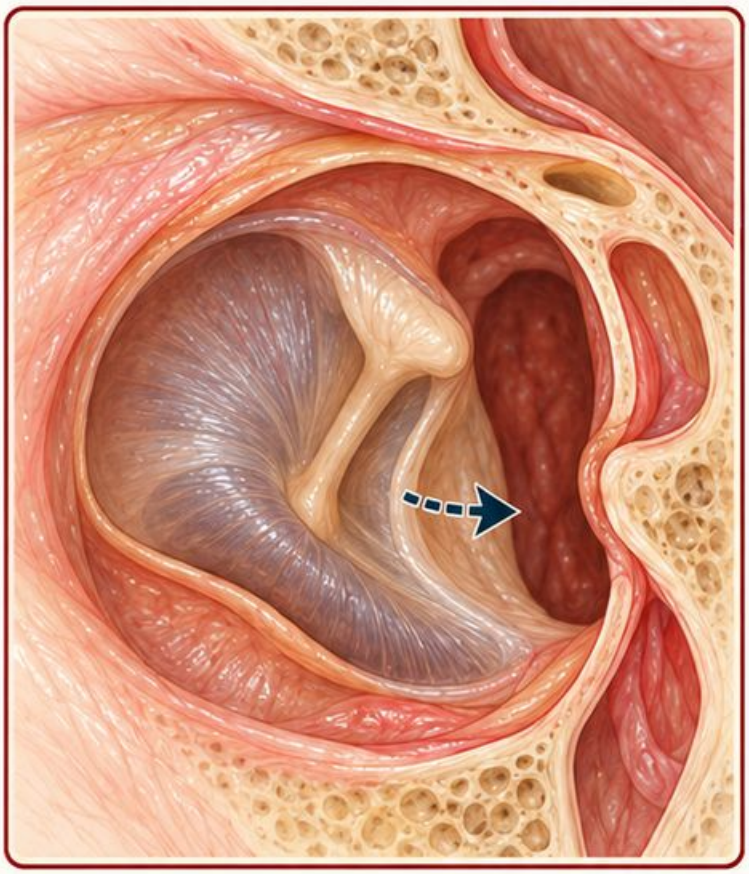

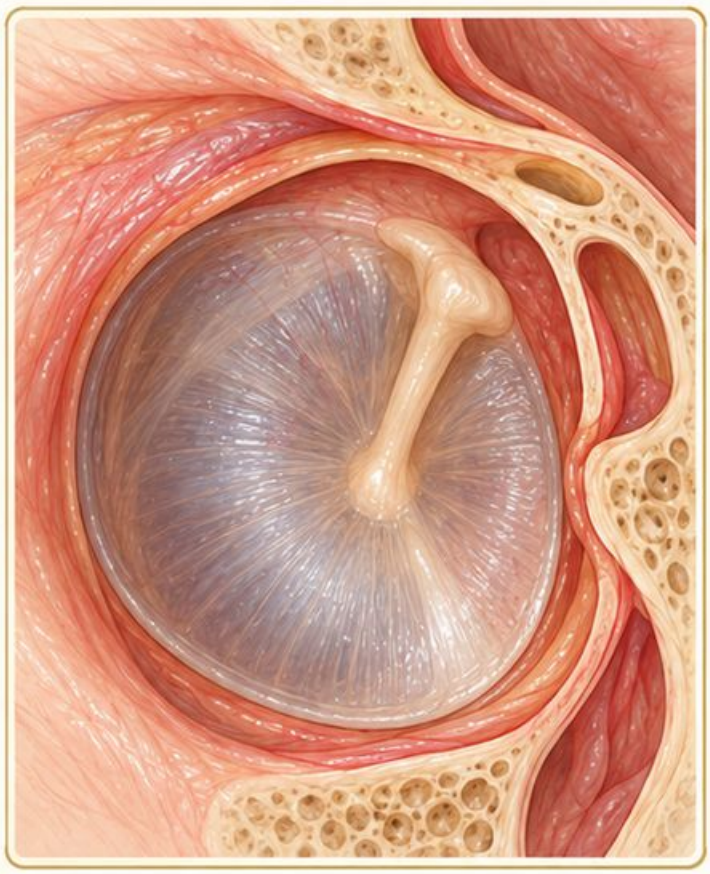

1. Opis modelowy

Prawa błona wciągnięta przyśrodkowo, z uwydatnioną rękojeścią młoteczka; bez widocznej perforacji. Widoczny zarys różni się od typowego ustawienia.

2. Interpretacja i ograniczenie

Obraz może odpowiadać retrakcji. Nie określa liczbowo ciśnienia w uchu środkowym ani ruchomości bez dalszego badania.

3. Częsty błąd

Błąd: nazwanie wciągnięcia uwypukleniem albo utożsamienie retrakcji z perforacją.

4. Punktacja: 0–3

Po jednym punkcie za każdy element: Kierunek ku jamie bębenkowej; uwydatnione punkty; ograniczenie ciśnienia lub ruchomości.

Jeśli pominąłeś element, dopisz poprawione zdanie przed kolejną próbą.

Schemat objaśniający • Źródła [1, 4]

Odpowiedź 09

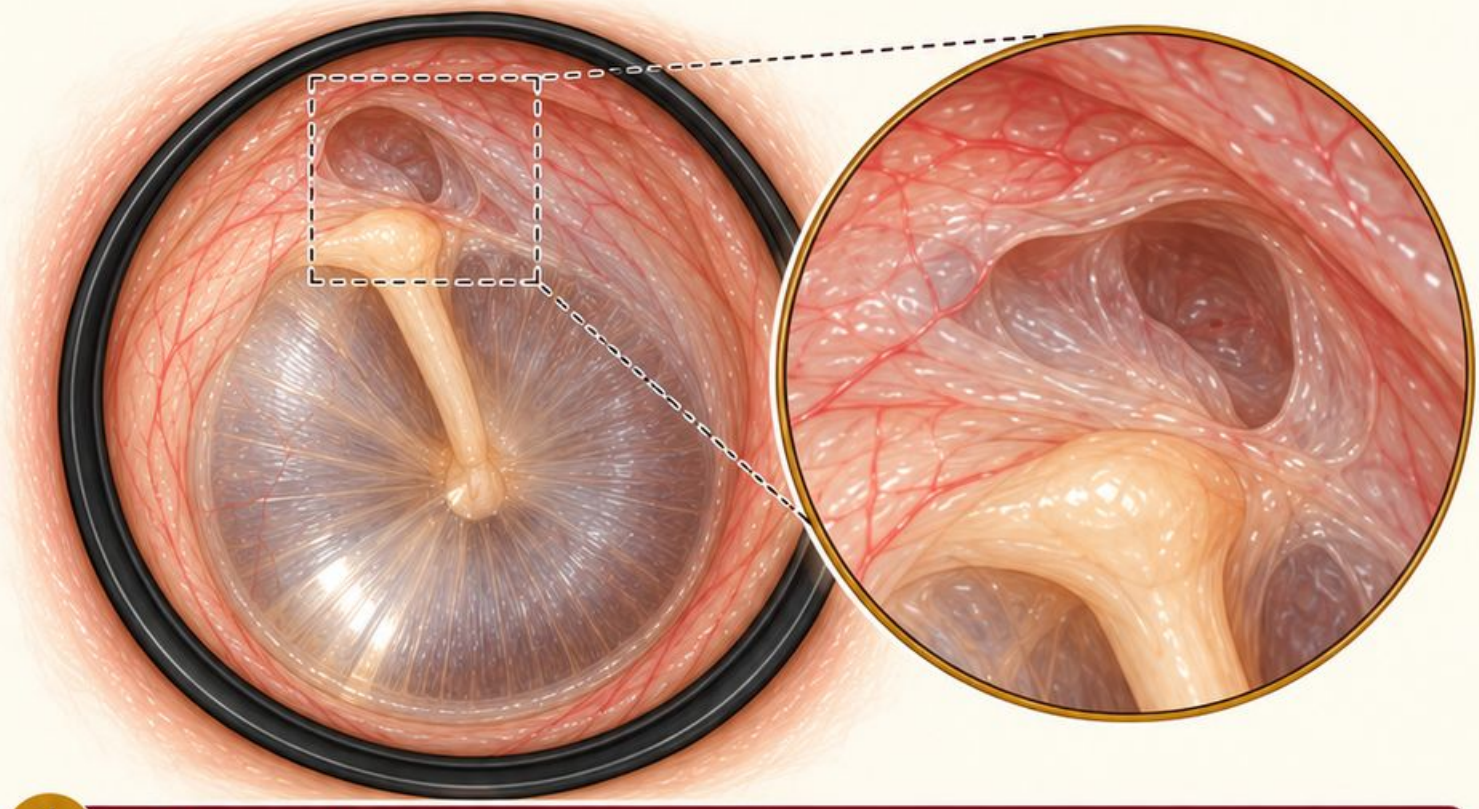

1. Opis modelowy

W części wiotkiej lewej błony widoczna kieszonka retrakcyjna. Dno pozostaje niewidoczne, dlatego nie określono pełnej głębokości ani zawartości.

2. Interpretacja i ograniczenie

Kieszonka wymaga oceny otorynolaryngologicznej; sama jej obecność nie potwierdza perlaka, zwłaszcza gdy nie widać całej powierzchni.

3. Częsty błąd

Błąd: stwierdzenie czystego dna lub braku materiału w obszarze, którego nie pokazano.

4. Punktacja: 0–3

Po jednym punkcie za każdy element: Część wiotka; niewidoczne dno; brak pełnej oceny głębokości lub zawartości.

Jeśli pominąłeś element, dopisz poprawione zdanie przed kolejną próbą.

Schemat objaśniający • Źródła [5, 1]

Odpowiedź 10

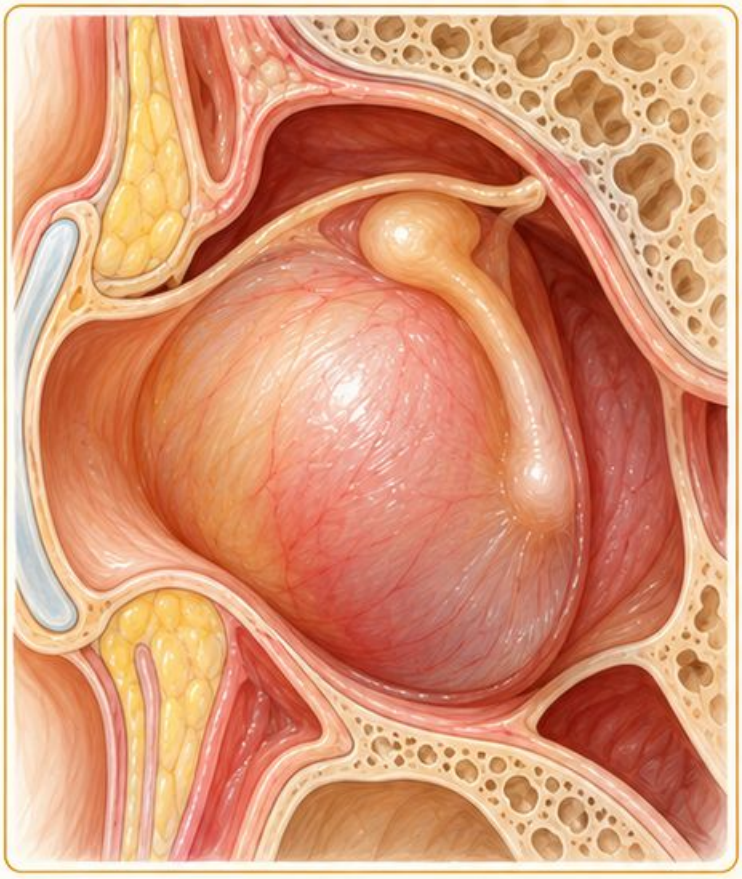

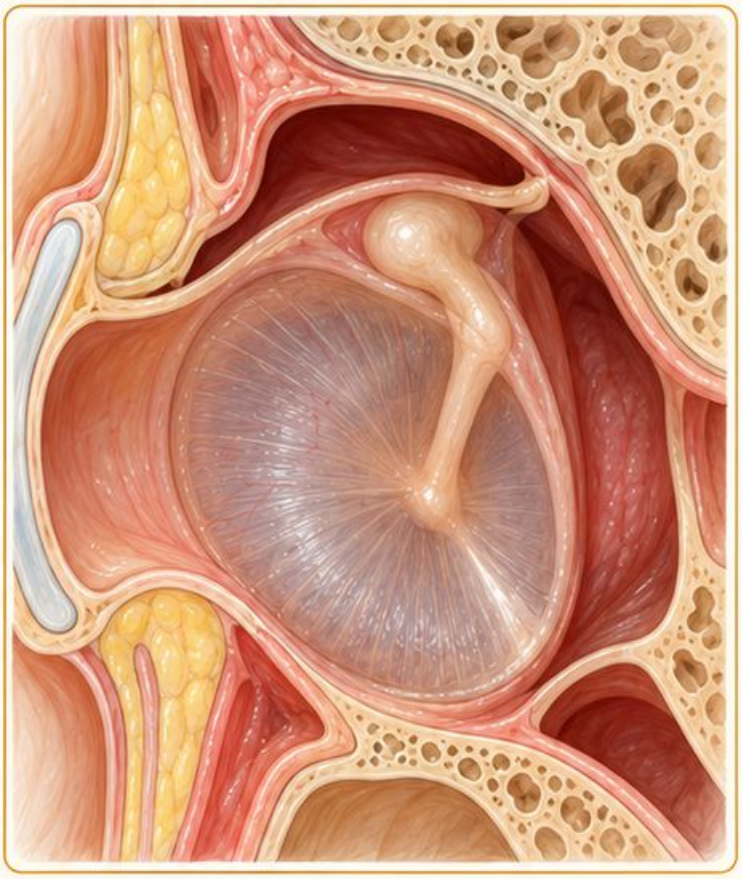

Opis modelowy

Lewa błona uwypuklona, nieprzezierna, żółtawoczerwona; punkty orientacyjne zatarte.
Nie widać perforacji w pokazanym obszarze błony.

Interpretacja i ograniczenie

Uwypuklenie z bólem i gorączką może wspierać podejrzenie ostrego zapalenia ucha środkowego.
Decyzja wymaga badania i oceny dziecka.

Częsty błąd

Błąd: oparcie rozpoznania wyłącznie na czerwonym kolorze zamiast na zarysie i kontekście.

Punktacja: 0–3

Po jednym punkcie za każdy element: Uwypuklenie i nieprzezierność; zatarte punkty; konieczność połączenia z badaniem dziecka.

Jeśli pominąłeś element, dopisz poprawione zdanie przed kolejną próbą.

Schemat objaśniający • Źródła [1, 4]

Odpowiedź 11

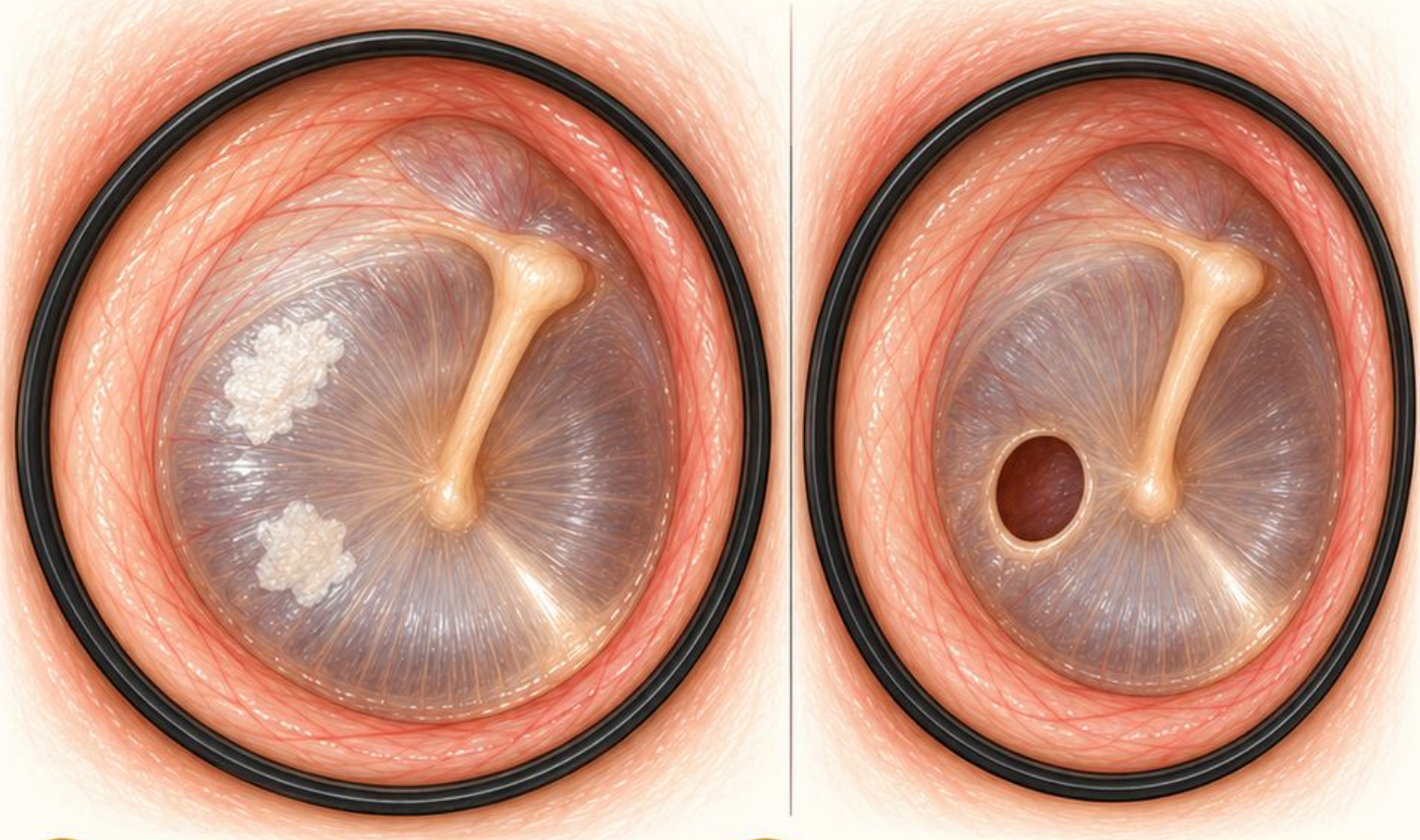

1. Opis modelowy

Na prawej błonie dwie kredowobiałe, nieprzezierne płytki w części napiętej; pozostała powierzchnia częściowo przezierna. Nie widać perforacji.

2. Interpretacja i ograniczenie

Płytki mogą odpowiadać zmianom sklerotycznym, ale obraz nie określa wpływu na słuch ani ruchomości. Potrzebna jest odrębna ocena.

3. Częsty błąd

Błąd: nazwanie każdej białej płytki perlakiem albo uznanie jej za otwór.

4. Punktacja: 0–3

Po jednym punkcie za każdy element: Płytki i lokalizacją; brak widocznego otworu; słuch lub ruchomość wymagają osobnego badania.

Jeśli pominąłeś element, dopisz poprawione zdanie przed kolejną próbą.

Schemat objaśniający • Źródła [4, 1]

Odpowiedź 12

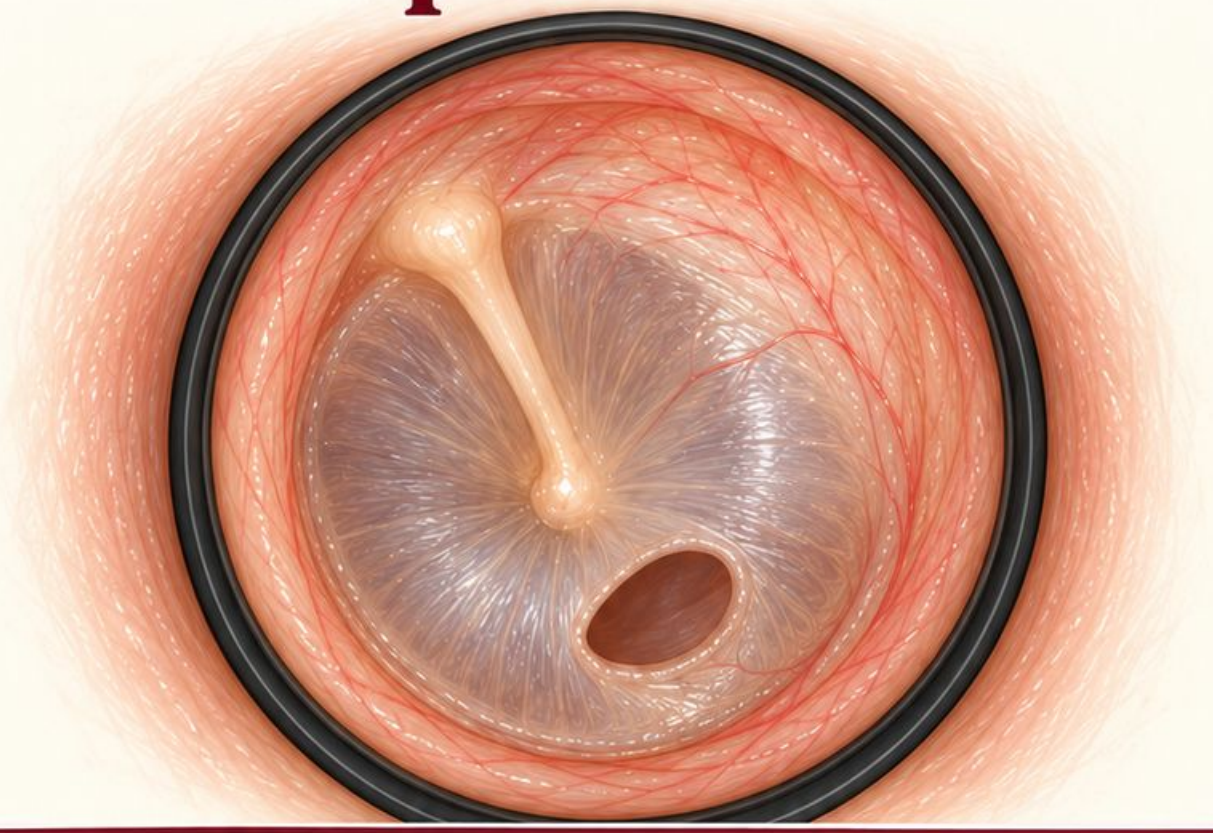

1. Opis modelowy

W dolnej części napiętej lewej błony widoczna owalna perforacja, otoczona zachowanym pasmem błony na całym obwodzie; brzegi są widoczne.

2. Interpretacja i ograniczenie

Opis odpowiada perforacji centralnej. Określenie centralna odnosi się do zachowanego otoczenia, a nie wyłącznie położenia w środku błony.

3. Częsty błąd

Błąd: określenie przyczyny lub czasu powstania otworu wyłącznie na podstawie jego kształtu.

4. Punktacja: 0–3

Po jednym punkcie za każdy element: Dolna część napięta; ciągły pas błony wokół; nieznana przyczyna lub czas powstania.

Jeśli pominąłeś element, dopisz poprawione zdanie przed kolejną próbą.

Schemat objaśniający • Źródła [6, 1]

Odpowiedź 13

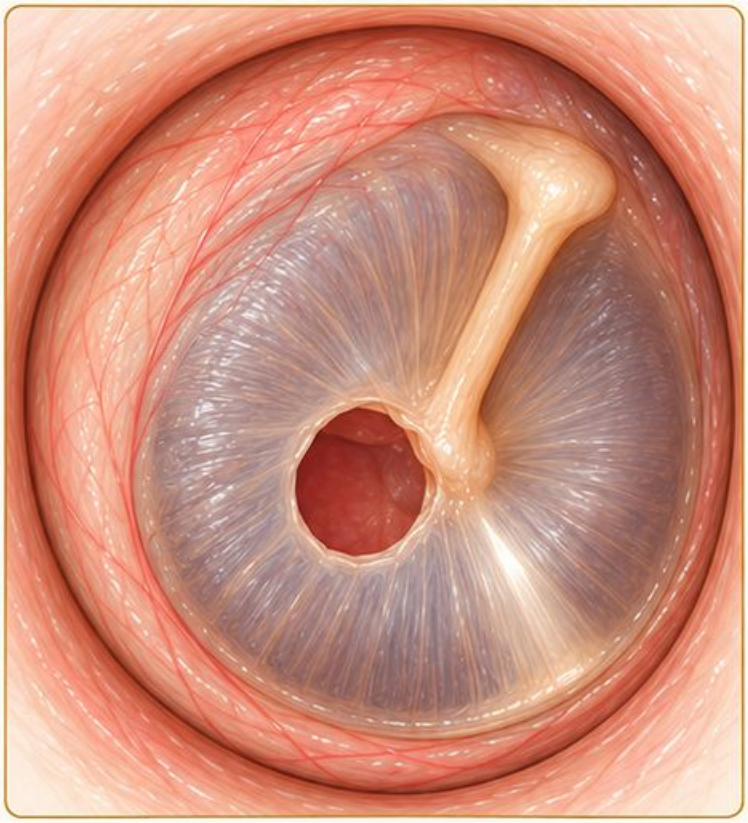

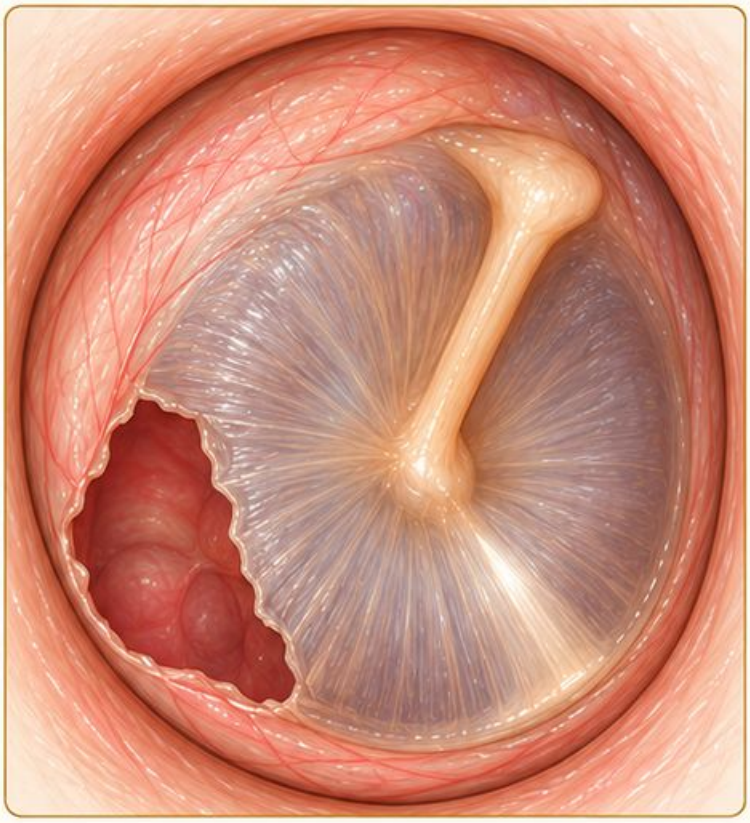

1. Opis modelowy

W tylnej części prawej błony widoczna perforacja dochodząca do jej brzegu; w tym miejscu brak zachowanego pasma błony oddzielającego ubytek od obwodu.

2. Interpretacja i ograniczenie

Obraz odpowiada ubytkowi brzeżnemu. Wymaga dokładnej oceny laryngologicznej; sama kategoria nie określa pełnego stanu ucha środkowego.

3. Częsty błąd

Błąd: nazwanie ubytku centralnym mimo dojścia do obwodu albo automatyczne rozpoznanie perlaka.

4. Punktacja: 0–3

Po jednym punkcie za każdy element: Dojście do tylnego brzegu; brak pełnego pasma; niepełna ocena głębszych struktur.

Jeśli pominąłeś element, dopisz poprawione zdanie przed kolejną próbą.

Schemat objaśniający • Źródła [6, 5]

Odpowiedź 14

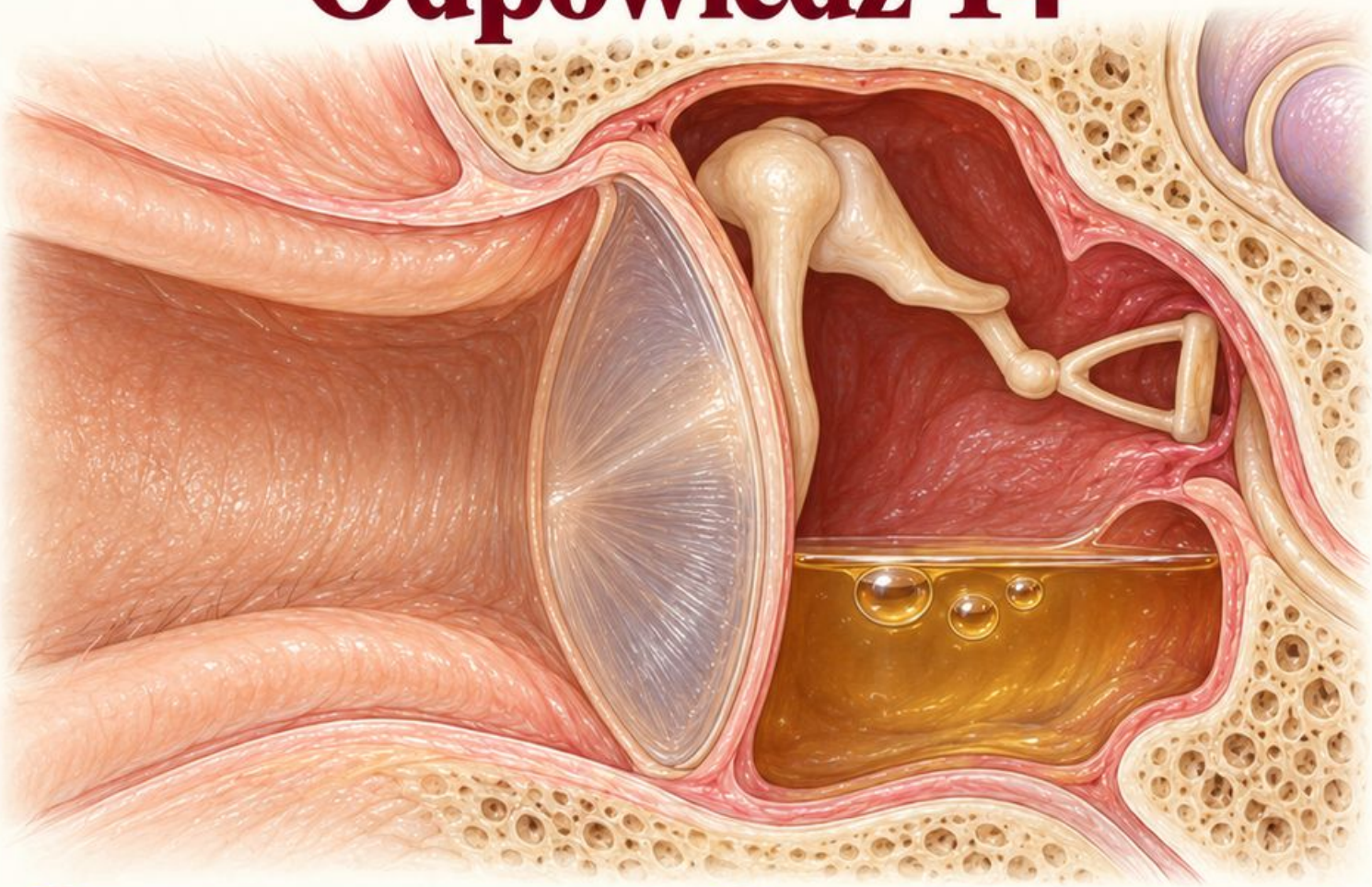

1. Opis modelowy

Za lewą błoną widoczny poziom płynu w dolnej części oraz trzy drobne pęcherzyki przy granicy płynu i powietrza. Błona bez widocznego uwypuklenia i perforacji.

2. Interpretacja i ograniczenie

Obraz może wspierać podejrzenie płynu w uchu środkowym. Potrzebna jest ocena kliniczna, ruchomości i ewentualnie tympanometrii oraz słuchu.

3. Częsty błąd

Błąd: nazwanie płynu ropą lub przypisanie mu etiologii bakteryjnej wyłącznie po kolorze.

4. Punktacja: 0–3

Po jednym punkcie za każdy element: Poziom za błoną; trzy pęcherzyki; brak oceny zakażenia lub ruchomości z ilustracji.

Jeśli pominąłeś element, dopisz poprawione zdanie przed kolejną próbą.

Schemat objaśniający • Źródła [4]

Odpowiedź 15

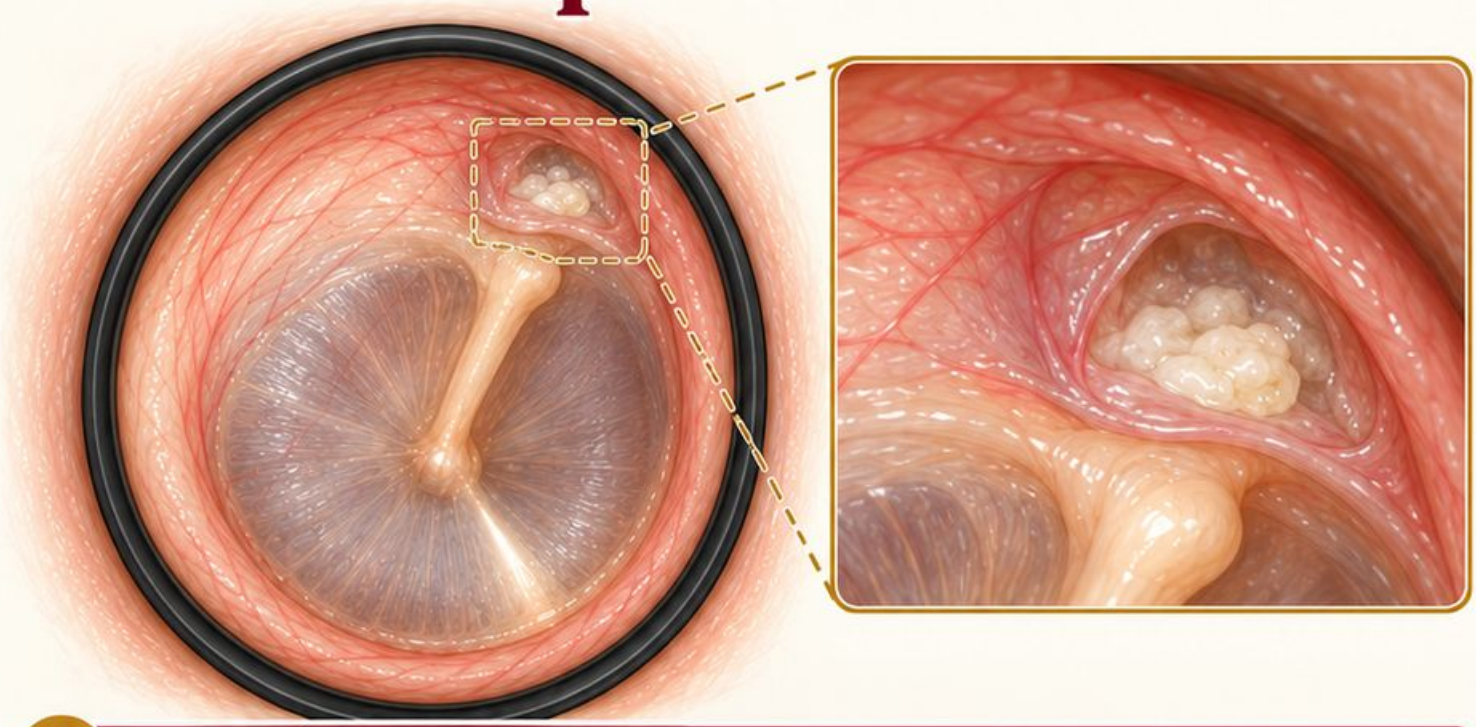

1. Opis modelowy

W części wiotkiej prawej błony kieszonka z białawym materiałem. Jej dno pozostaje niewidoczne; nie można określić pełnego zasięgu zmiany.

2. Interpretacja i ograniczenie

Taki obraz może nasuwać podejrzenie perlaka i wymaga oceny otorynolaryngologicznej. Sama ilustracja nie potwierdza rozpoznania ani uszkodzenia kosteczek.

3. Częsty błąd

Błąd: wpisanie pewnego perlaka lub zniszczenia kosteczek, których nie pokazano w badaniu.

4. Punktacja: 0–3

Po jednym punkcie za każdy element: Materiał w części wiotkiej; niewidoczne dno; hipoteza oddzielona od pewnego rozpoznania.

Jeśli pominąłeś element, dopisz poprawione zdanie przed kolejną próbą.

Schemat objaśniający — Źródła [5]

Odpowiedź 16

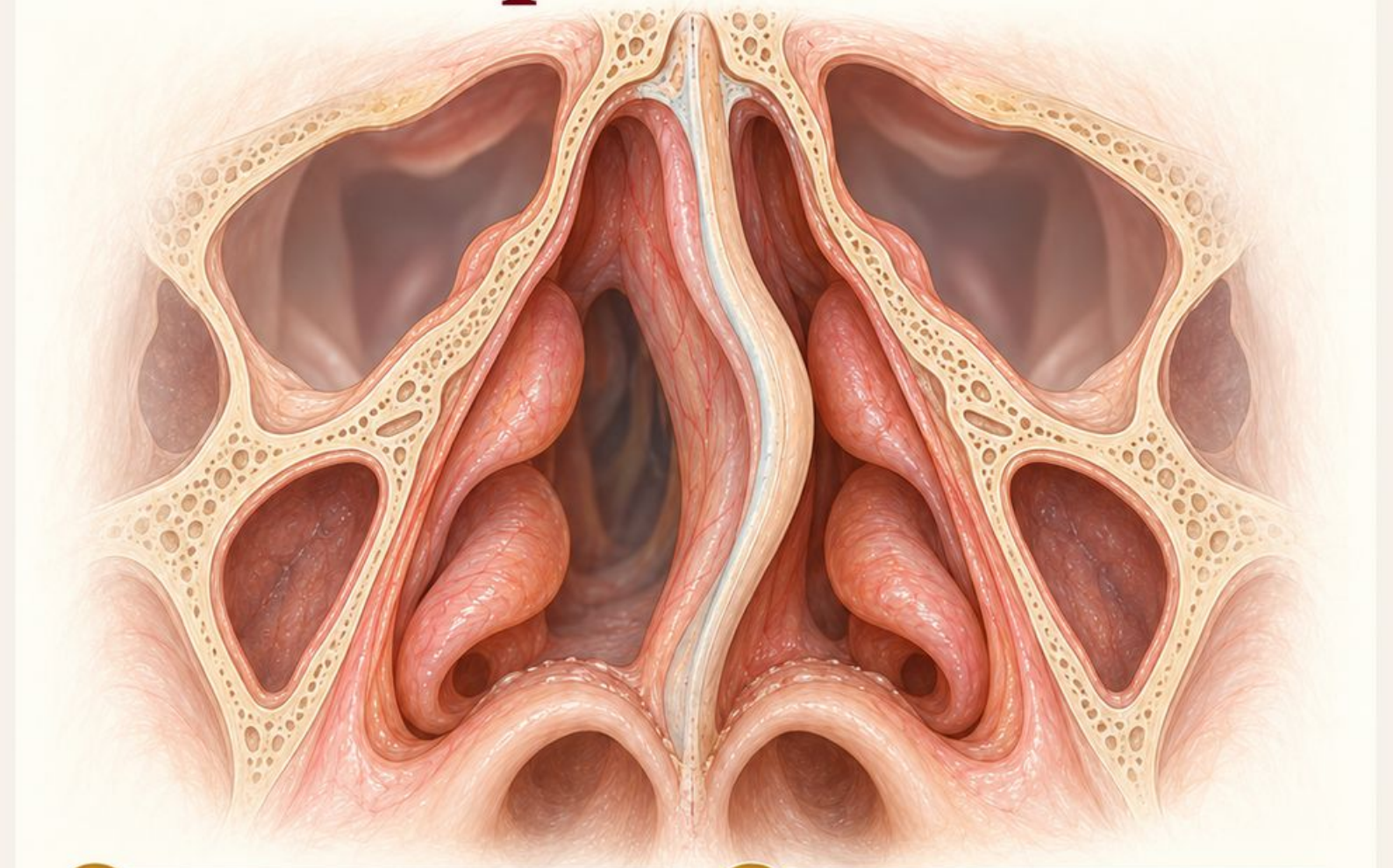

1. Opis modelowy

Przedni odcinek przegrody łukowato odchylony w lewo; szczelina między nim a lewą małżowiną dolną węższa niż po prawej.

2. Interpretacja i ograniczenie

Skrzywienie może mieć znaczenie dla objawów, ale przedni obraz nie mierzy oporu nosowego ani nie ocenia całego zasięgu przegrody.

3. Częsty błąd

Błąd: automatyczne przypisanie całego zatkania wyłącznie temu odchyleniu bez uwzględnienia innych struktur.

4. Punktacja: 0–3

Po jednym punkcie za każdy element: Odchylenie w lewo; lewa szczelina węższa; brak pomiaru przepływu lub pełnego zasięgu.

Jeśli pominąłeś element, dopisz poprawione zdanie przed kolejną próbą.

Schemat objaśniający • Źródła [7, 8]

Odpowiedź 17

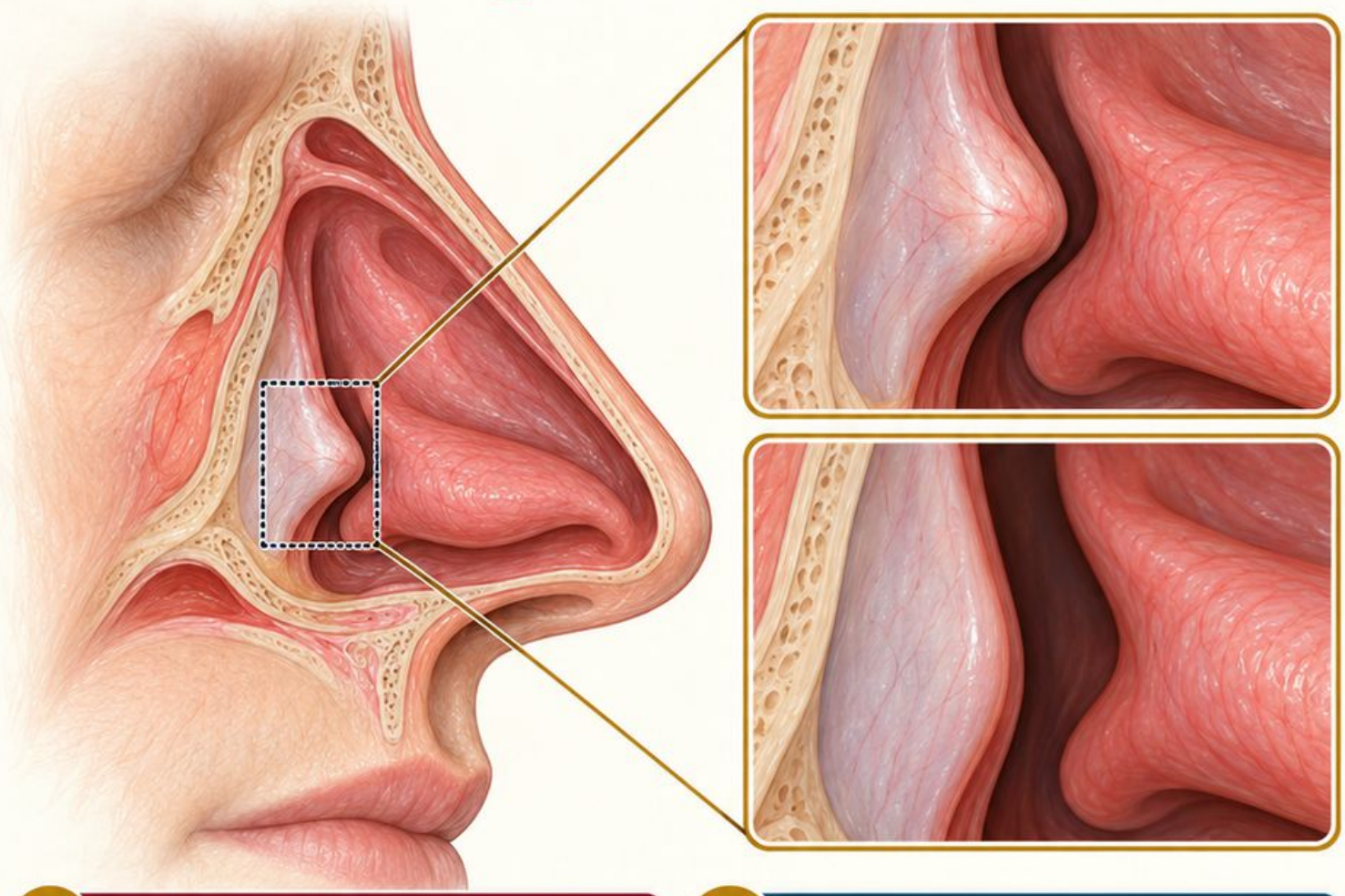

1. Opis modelowy

W dolnej części przegrody po prawej miejscowa, ostro zarysowana wypukłość; pomiędzy jej szczytem a małżowiną widoczna wąska szczelina.

2. Interpretacja i ograniczenie

Wygląd może odpowiadać kolcowi przegrody. Nie ustala składu tkankowego ani związku przyczynowego z bólem głowy bez dalszej oceny.

3. Częsty błąd

Błąd: uznanie miejscowej wypukłości za dowód przyczyny bólu lub określenie jej budowy z samej powierzchni.

4. Punktacja: 0–3

Po jednym punkcie za każdy element: Miejscowo ostry zarys; brak kontaktu i wąska szczelina; nieudowodniony związek z bólem.

Jeśli pominąłeś element, dopisz poprawione zdanie przed kolejną próbą.

Schemat objaśniający • Źródła [7, 8]

Odpowiedź 18

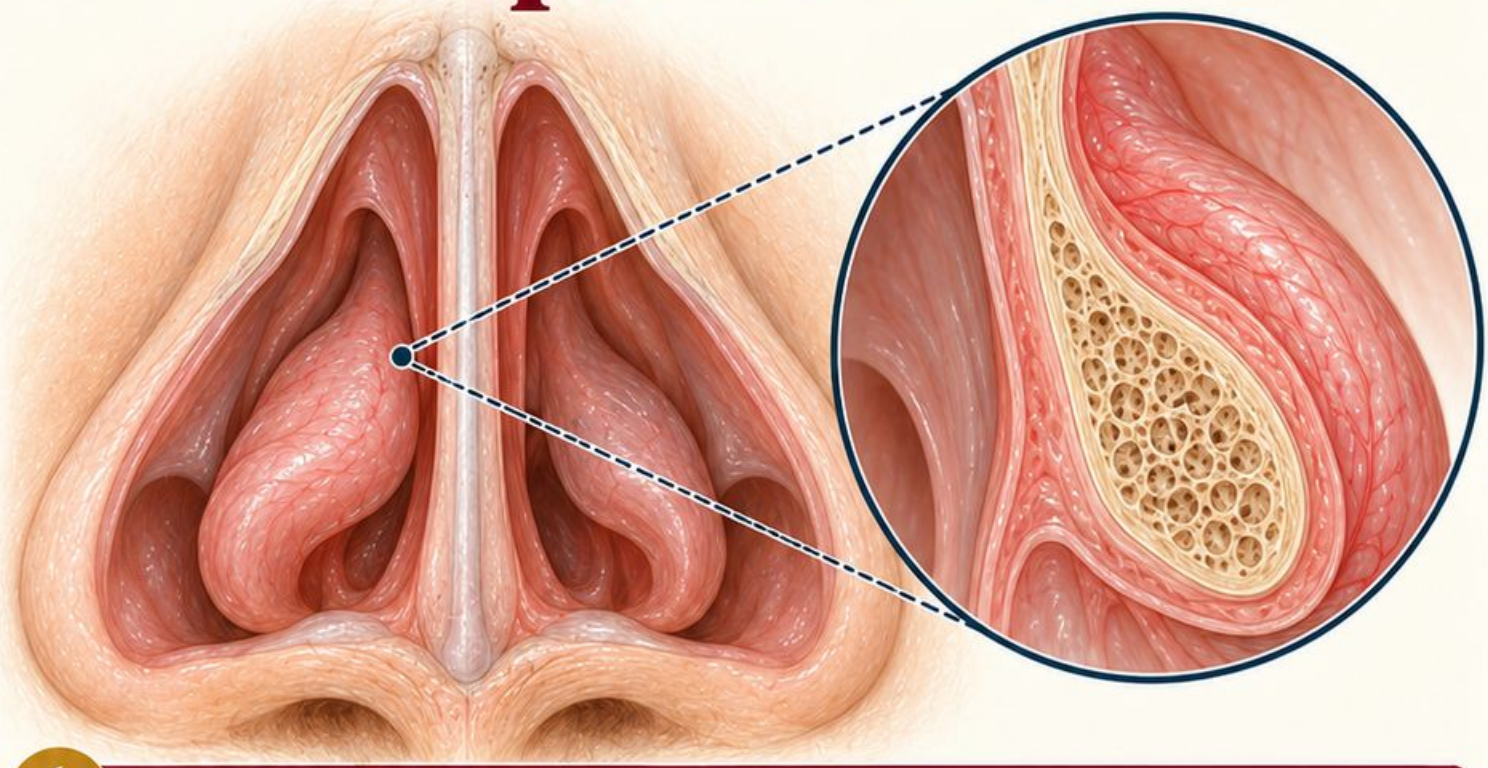

1. Opis modelowy

Prawa małżowina dolna powiększona, gładka, z małym odstępem od przegrody. Głębszy odcinek nosa częściowo zasłonięty przez jej przednią część.

2. Interpretacja i ograniczenie

Widoczne powiększenie nie określa samo przyczyny ani trwałości. Zmienność objawów i badanie są istotne dla oceny obrzmienia lub przerostu.

3. Częsty błąd

Błąd: pewne rozpoznanie utrwalonego przerostu na podstawie jednego statycznego ujęcia.

4. Punktacja: 0–3

Po jednym punkcie za każdy element: Małżowina dolna; wąska szczelina; ograniczenie rozróżnienia przerostu i obrzmienia.

Jeśli pominąłeś element, dopisz poprawione zdanie przed kolejną próbą.

Schemat objaśniający • Źródła [8, 2]

Odpowiedź 19

Opis modelowy

Lewa małżowina dolna różowa i gładka; ponad nią odrębna, blada, częściowo przezierna masa. Jej głębszy przyczep pozostaje niewidoczny.

Schemat objaśniający

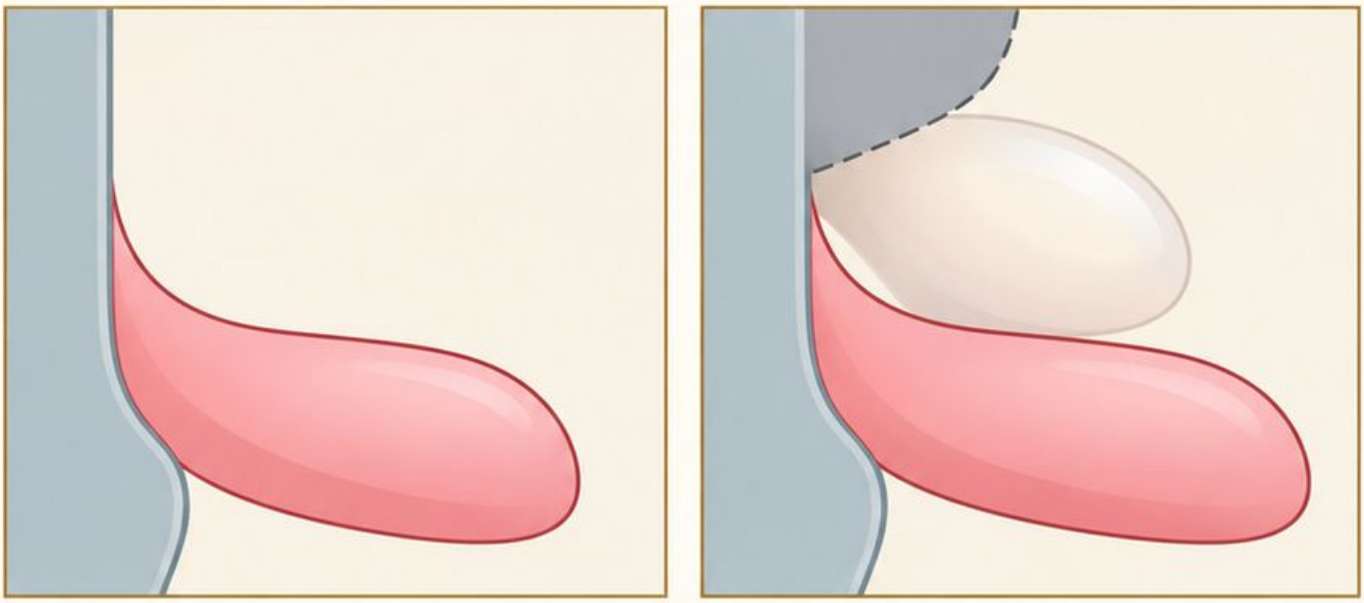

Interpretacja i ograniczenie

Wygląd może być polipowaty, lecz jednostronna masa wymaga ustalenia pochodzenia. Schemat nie potwierdza typu tkanki ani pełnego zasięgu.

Częsty błąd

Błąd: utożsamienie całej wypukłości z małżowiną albo uznanie bladości za dowód łagodności.

Punktacja: 0–3

Po jednym punkcie za każdy element: Prawidłowa identyfikacja dolnej małżowiny; odrębna blada masa; brak potwierdzenia charakteru.

Jeśli pominąłeś element, dopisz poprawione zdanie przed kolejną próbą.

Źródła [9, 8]

Odpowiedź 20

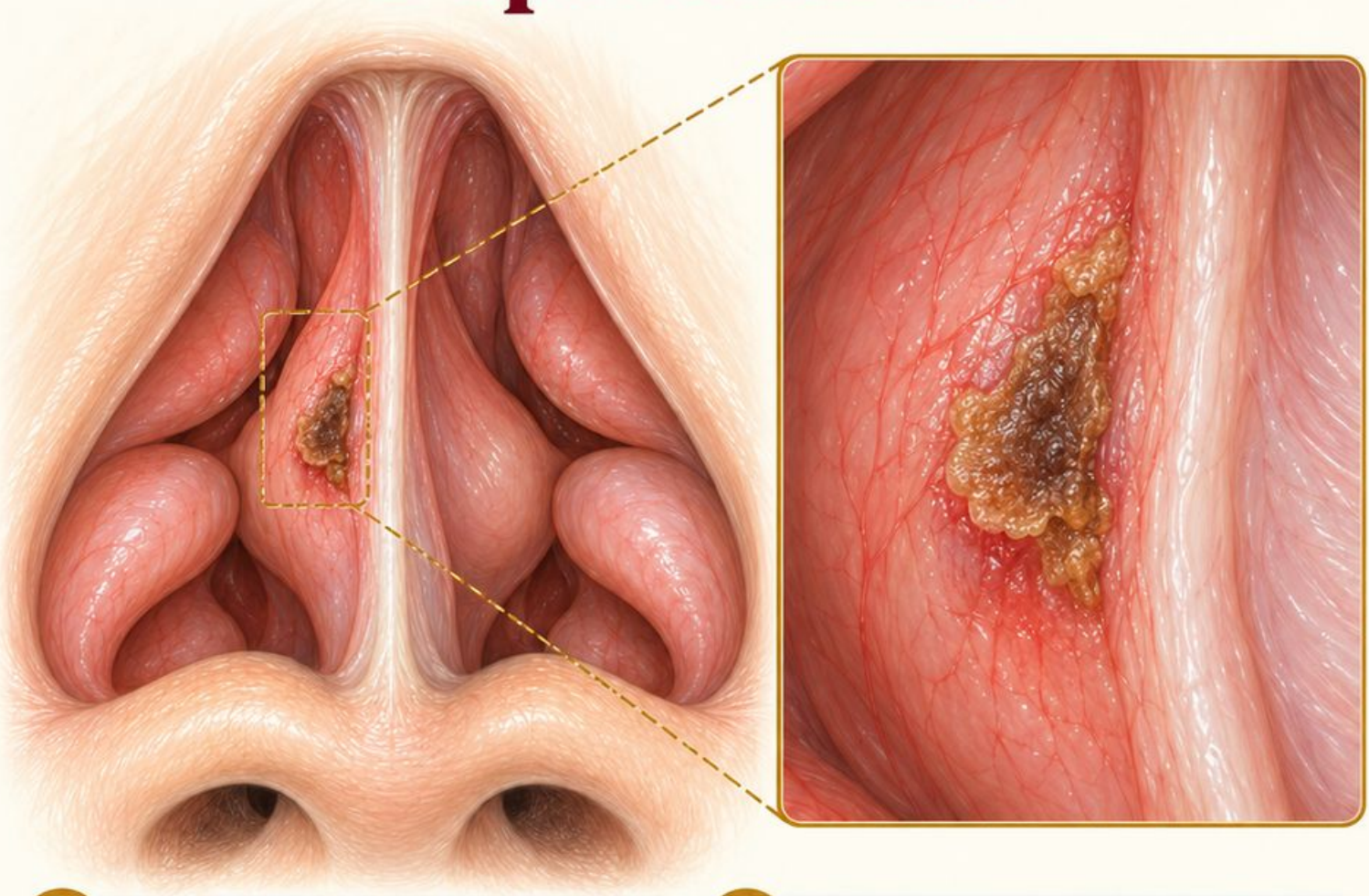

1. Opis modelowy

Na przedniej części prawej przegrody pojedynczy brunatny strup. Podłoże bezpośrednio pod nim niewidoczne; sąsiednia śluzówka lekko zaczerwieniona.

2. Interpretacja i ograniczenie

Opis dotyczy materiału na powierzchni. Sam strup nie rozstrzyga, czy pod nim znajduje się nadżerka, owrzodzenie czy zachowana śluzówka.

3. Częsty błąd

Błąd: rozpoznanie ubytku albo jego braku w obszarze całkowicie zasłoniętym przez strup.

4. Punktacja: 0–3

Po jednym punkcie za każdy element: Przednia prawa przegroda; niewidoczne podłoże; brak oceny ubytku pod strupem.

Jeśli pominąłeś element, dopisz poprawione zdanie przed kolejną próbą.

Schemat objaśniający • Źródła [7, 2]

Odpowiedź 21

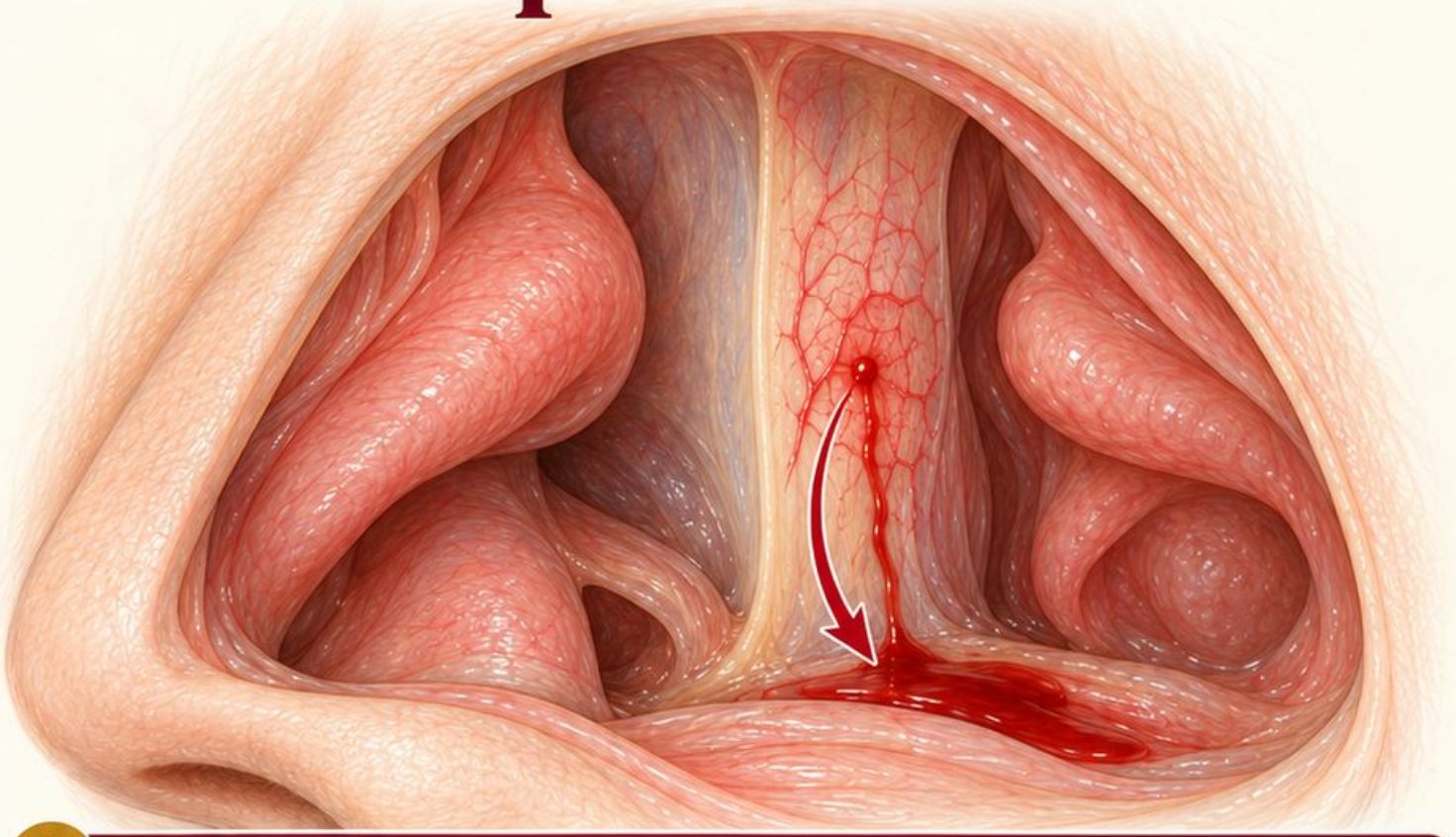

1. Opis modelowy

Na przednio-dolnej części lewej przegrody widoczny punkt czynnego sączenia; wąska smuga świeżej krwi biegnie ku dnu jamy nosa.

2. Interpretacja i ograniczenie

Widoczny punkt może być źródłem przedniego krwawienia. Ocena nasilenia, stanu pacjenta i ewentualnych innych miejsc wymaga rzeczywistego badania.

3. Częsty błąd

Błąd: uznanie kałuży krwi za punkt wyjścia lub wykluczenie innego źródła poza kadrem.

4. Punktacja: 0–3

Po jednym punkcie za każdy element: Przednio-dolna lewa przegroda; punkt kontra spływ; brak wykluczenia innych źródeł.

Jeśli pominąłeś element, dopisz poprawione zdanie przed kolejną próbą.

Schemat objaśniający • Źródła [10]

Odpowiedź 22

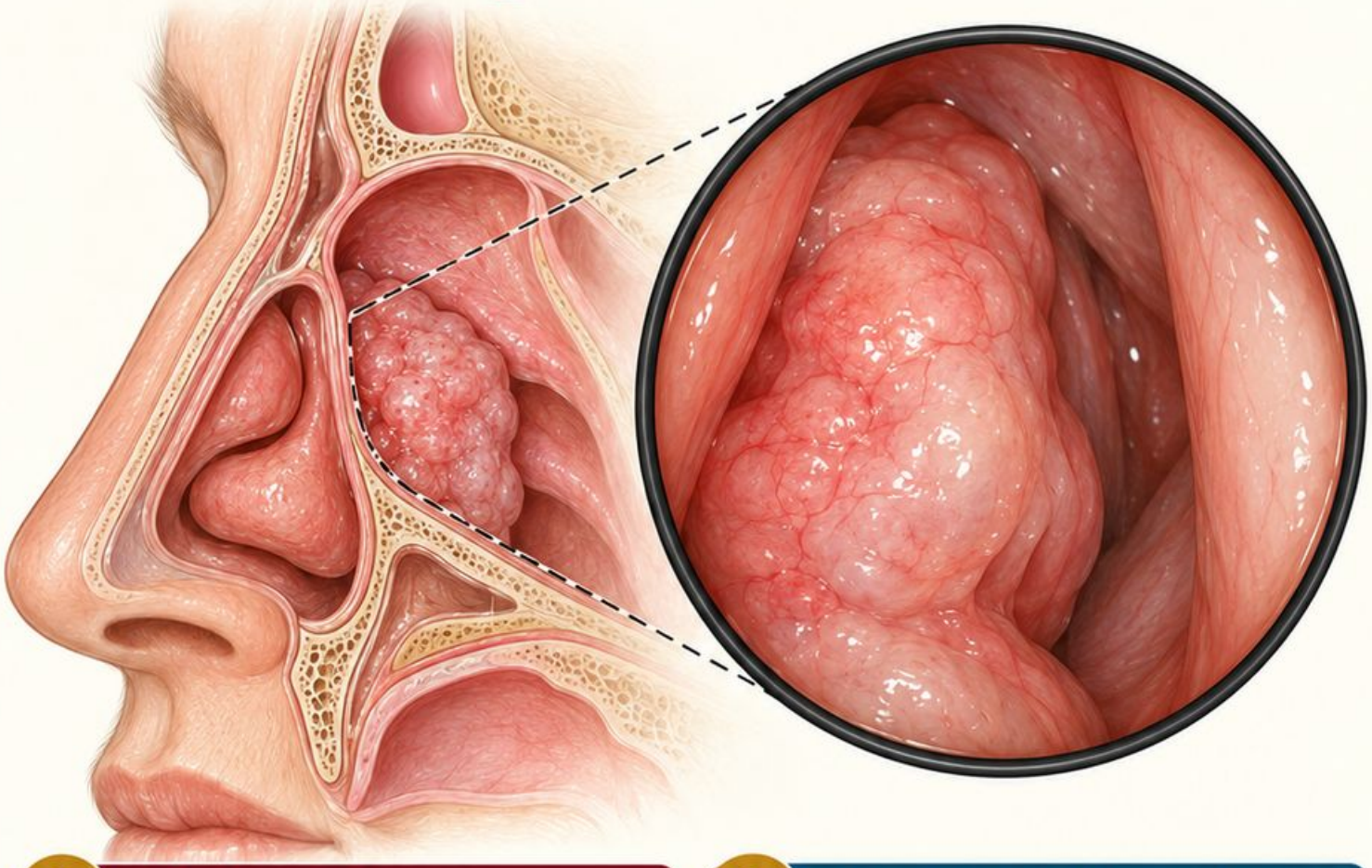

1. Opis modelowy

W prawej jamie nosa pojedyncza różowawa masa o nierównej powierzchni, przesłaniająca znaczną część światła; jej przyczep oraz głębszy zasięg niewidoczne.

2. Interpretacja i ograniczenie

Jednostronność i narastanie objawów wymagają oceny otorynolaryngologicznej. Sam wygląd nie potwierdza polipa, nowotworu ani łagodnego charakteru zmiany.

3. Częsty błąd

Błąd: uspokojenie wyłącznie na podstawie różowej barwy albo pewne rozpoznanie nowotworu z ilustracji.

4. Punktacja: 0–3

Po jednym punkcie za każdy element: Opis powierzchni i strony; nieznany przyczep lub zasięg; brak wniosku o łagodności.

Jeśli pominąłeś element, dopisz poprawione zdanie przed kolejną próbą.

Schemat objaśniający • Źródła [9]

Odpowiedź 23

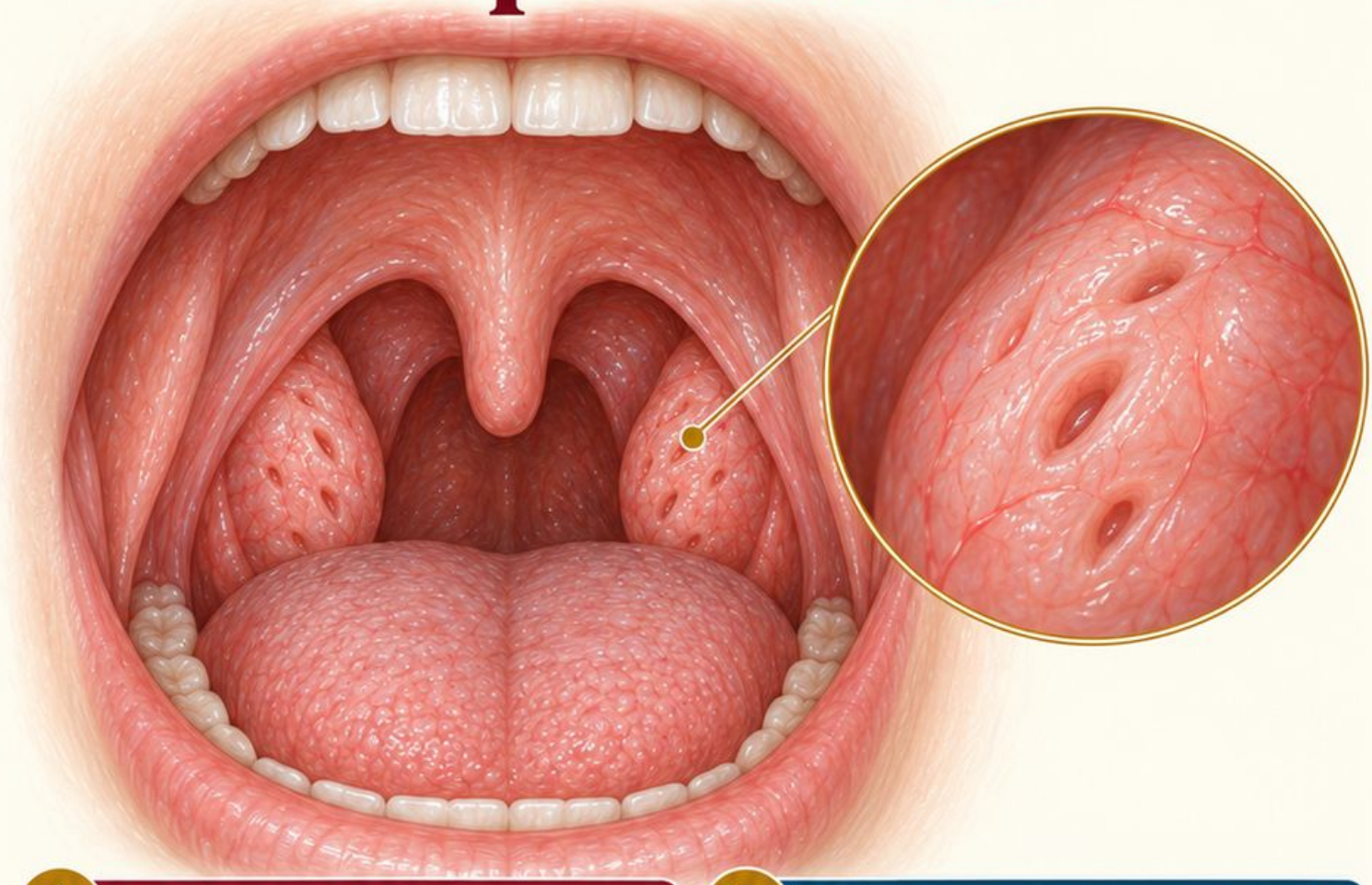

1. Opis modelowy

Migdałki podobnej niewielkiej wielkości, z drobnymi kryptami, bez widocznego nalotu i owrzodzeń. Języczek pośrodkowo, łuki bez jednostronnego uwypuklenia.

2. Interpretacja i ograniczenie

Krypty mogą być prawidłową cechą budowy. Taki widok nie ustala przyczyny drapania ani nie zastępuje wywiadu i badania.

3. Częsty błąd

Błąd: nazywanie naturalnych krypt ropnymi zmianami albo wykluczenie wszystkich przyczyn dolegliwości.

4. Punktacja: 0–3

Po jednym punkcie za każdy element: Niewielkie symetryczne migdałki; krypty bez ropy; ograniczenie wyjaśnienia objawu.

Jeśli pominąłeś element, dopisz poprawione zdanie przed kolejną próbą.

Schemat objaśniający • Źródła [11, 2]

Odpowiedź 24

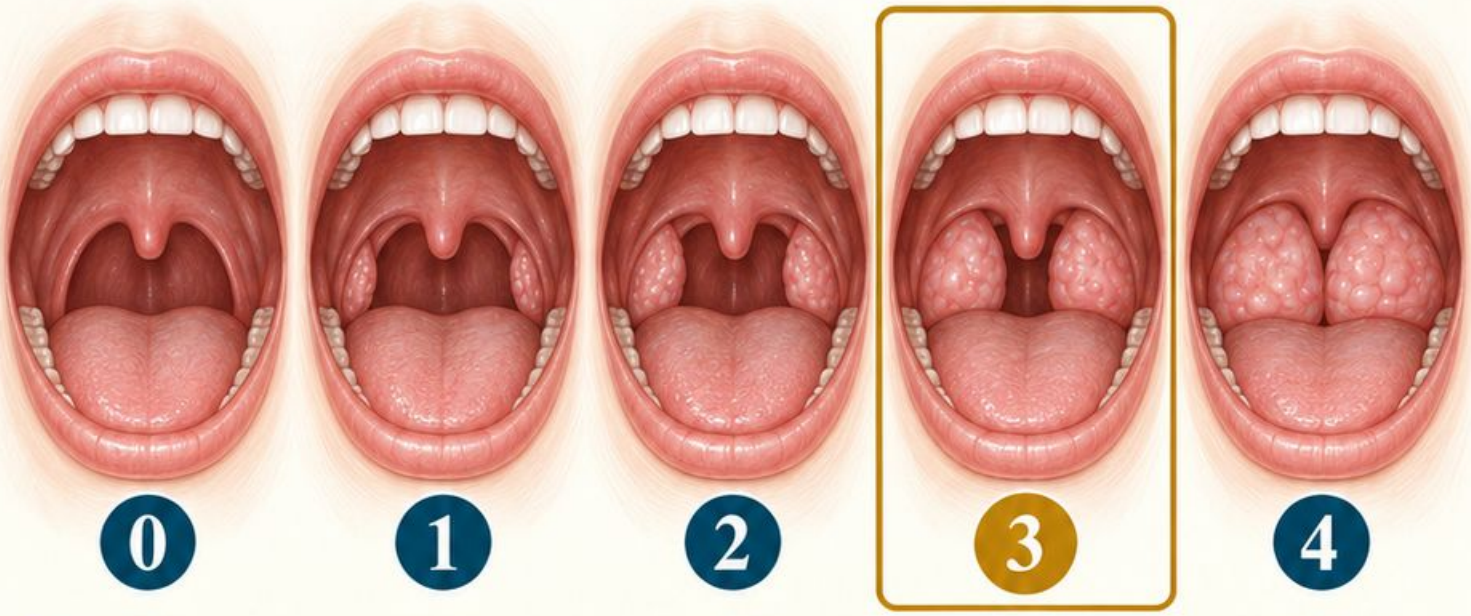

1. Opis modelowy

Migdałki obustronnie powiększone, podobnej wielkości, zajmują ponad 50% do 75% szerokości części ustnej gardła: stopień 3 Brodsky'ego.

2. Interpretacja i ograniczenie

Wielkość może być istotna w ocenie oddychania, ale nie stanowi rozpoznania bezdechu sennego. Potrzebne są wywiad i odpowiednia diagnostyka.

3. Częsty błąd

Błąd: przeliczenie stopnia 3 na procent przepływu powietrza albo samodzielne wskazanie zabiegu.

4. Punktacja: 0–3

Po jednym punkcie za każdy element: Stopień 3; obustronna podobna wielkość; brak rozpoznania bezdechu z samej skali.

Jeśli pominąłeś element, dopisz poprawione zdanie przed kolejną próbą.

Schemat objaśniający — Źródła [12, 11]

Odpowiedź 25



1. Opis modelowy

Oba migdałki pokryte plamistym białawym nalotem, bardziej rozległym po lewej. Łuki zaczerwienione; języczek pozostaje pośrodkowo w pokazanym ujęciu.

2. Interpretacja i ograniczenie

Obraz wymaga zestawienia z objawami oraz badaniem. Sam nalot nie odróżnia pewnie etiologii wirusowej od bakteryjnej; czasem potrzebne są testy.

3. Częsty błąd

Błąd: pewne rozpoznanie anginy paciorkowcowej i wybór leczenia wyłącznie z ilustracji.

4. Punktacja: 0–3

Po jednym punkcie za każdy element: Nalot na obu migdałkach i przewaga po lewej; zaczerwienienie; brak ustalenia etiologii.

Jeśli pominąłeś element, dopisz poprawione zdanie przed kolejną próbą.

Schemat objaśniający • Źródła [13]

Odpowiedź 26

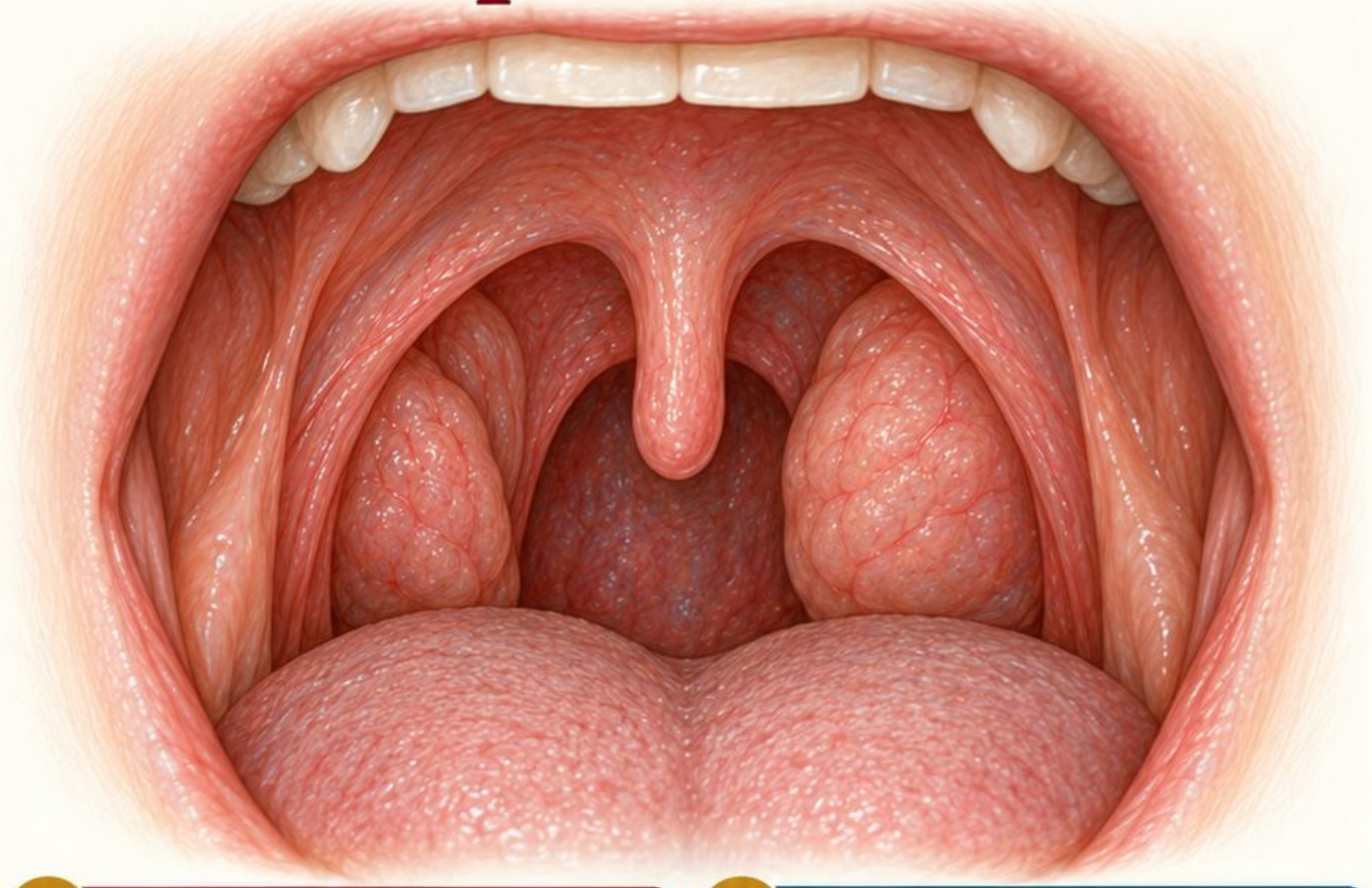

1. Opis modelowy

Lewy migdałek wyraźnie większy od prawego; powierzchnia gładka, bez widocznego nalotu i ubytku. Języczek pośrodkowo, ekspozycja obu stron podobna.

2. Interpretacja i ograniczenie

Utrwalona asymetria wymaga oceny klinicznej wraz z wywiadem i badaniem szyi. Sama różnica nie określa przyczyny ani nie potwierdza nowotworu.

3. Częsty błąd

Błąd: pominięcie czasu trwania albo pewne rozpoznanie nowotworu na podstawie wielkości.

4. Punktacja: 0–3

Po jednym punkcie za każdy element: Większy lewy migdałek; powierzchnia i języczek; brak rozstrzygnięcia przyczyny.

Jeśli pominąłeś element, dopisz poprawione zdanie przed kolejną próbą.

Schemat objaśniający • Źródła [11, 2]

Odpowiedź 27

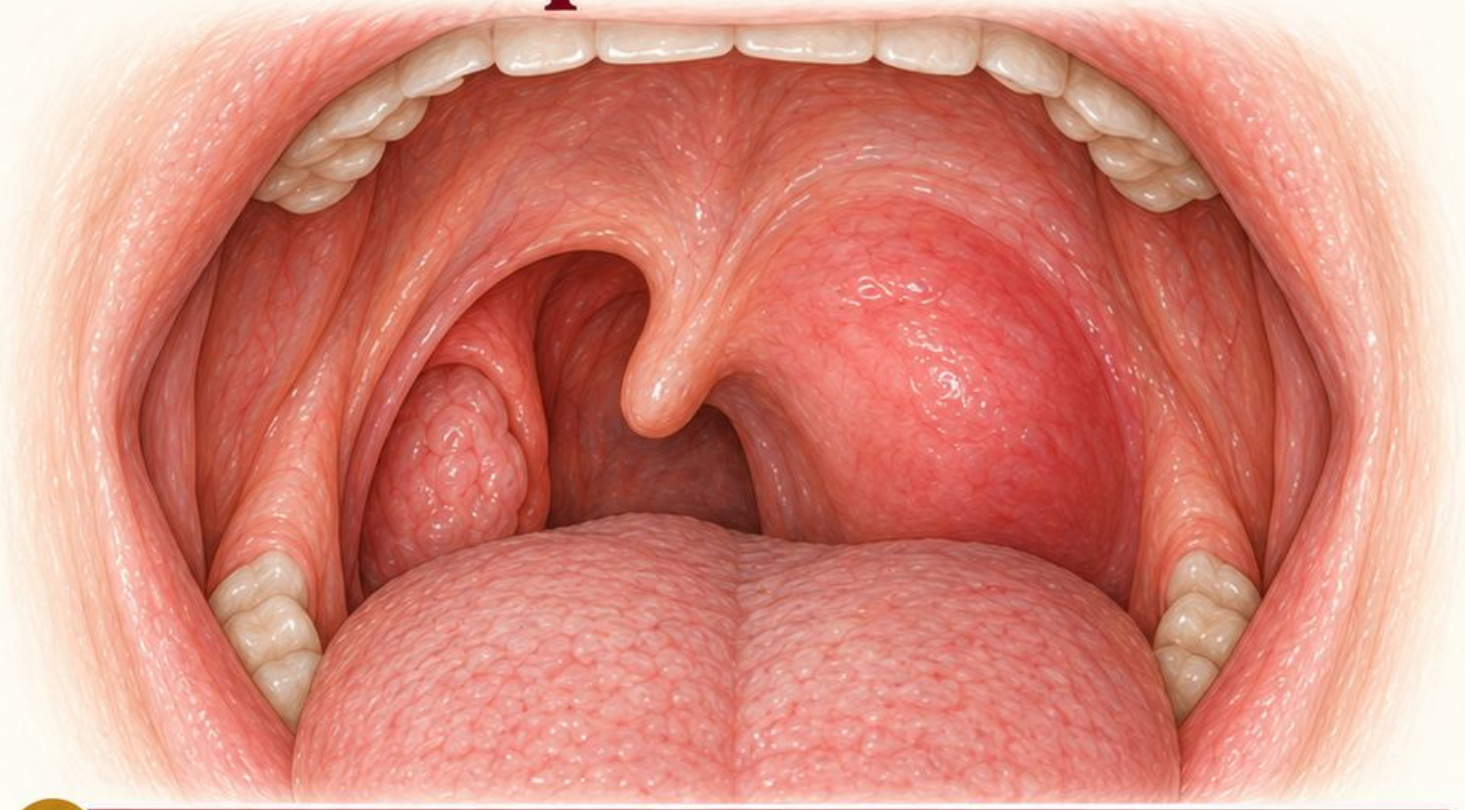

1. Opis modelowy

Lewostronne uwypuklenie podniebienia miękkiego i okolicy migdałka, zatarcie lewego łuku oraz przesunięcie języczka w prawo. Obraz wymaga pilnej oceny.

2. Interpretacja i ograniczenie

Objawy mogą nasuwać podejrzenie powikłania okołomigdałkowego. Sam wygląd nie rozróżnia pewnie nacieku i ropnia; przy duszności potrzebna natychmiastowa pomoc.

3. Częsty błąd

Błąd: pewne rozpoznanie ropnia albo odroczenie badania mimo trudności połykania i szczękościsku.

4. Punktacja: 0–3

Po jednym punkcie za każdy element: Lewostronne uwypuklenie; języczek w prawo; pilna ocena bez pewnego rozróżnienia ropnia.

Jeśli pominąłeś element, dopisz poprawione zdanie przed kolejną próbą.

Schemat objaśniający • Źródła [14]

Odpowiedź 28

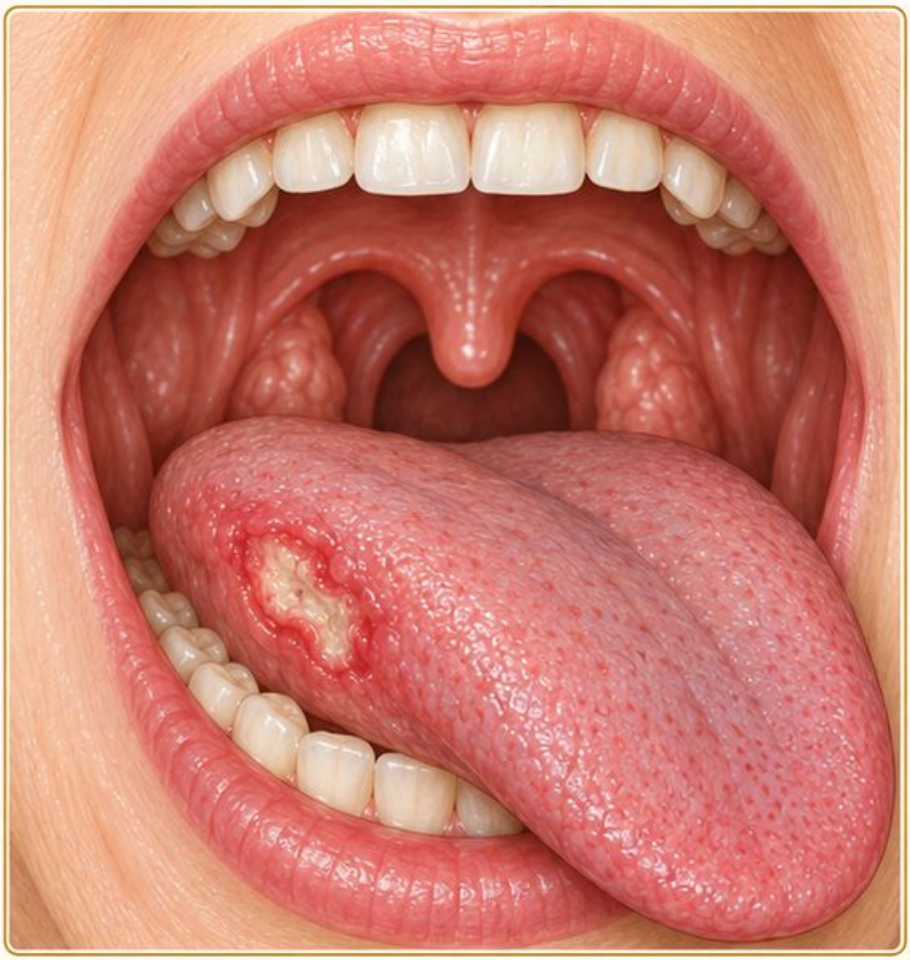





1. Opis modelowy

Na prawym brzegu języka pojedynczy nieregularny ubytek z jasnym dnem i zaczerwienionym otoczeniem. Według wywiadu utrzymuje się cztery tygodnie.

2. Interpretacja i ograniczenie

Niewyjaśnione owrzodzenie utrzymujące się ponad trzy tygodnie wymaga pilnej oceny specjalistycznej. Obraz sam nie ustala rozpoznania; może być potrzebna dalsza diagnostyka.

3. Częsty błąd

Błąd: nazwanie zmiany aftą i pominięcie czasu trwania albo rozpoznanie nowotworu z rysunku.

4. Punktacja: 0–3

Po jednym punkcie za każdy element: Opis prawego brzegu; czas z wywiadu; pilna ocena przy utrwalonym niewyjaśnionym ubytku.

Jeśli pominąłeś element, dopisz poprawione zdanie przed kolejną próbą.

Schemat objaśniający • Źródła [15, 16]

Odpowiedź 29

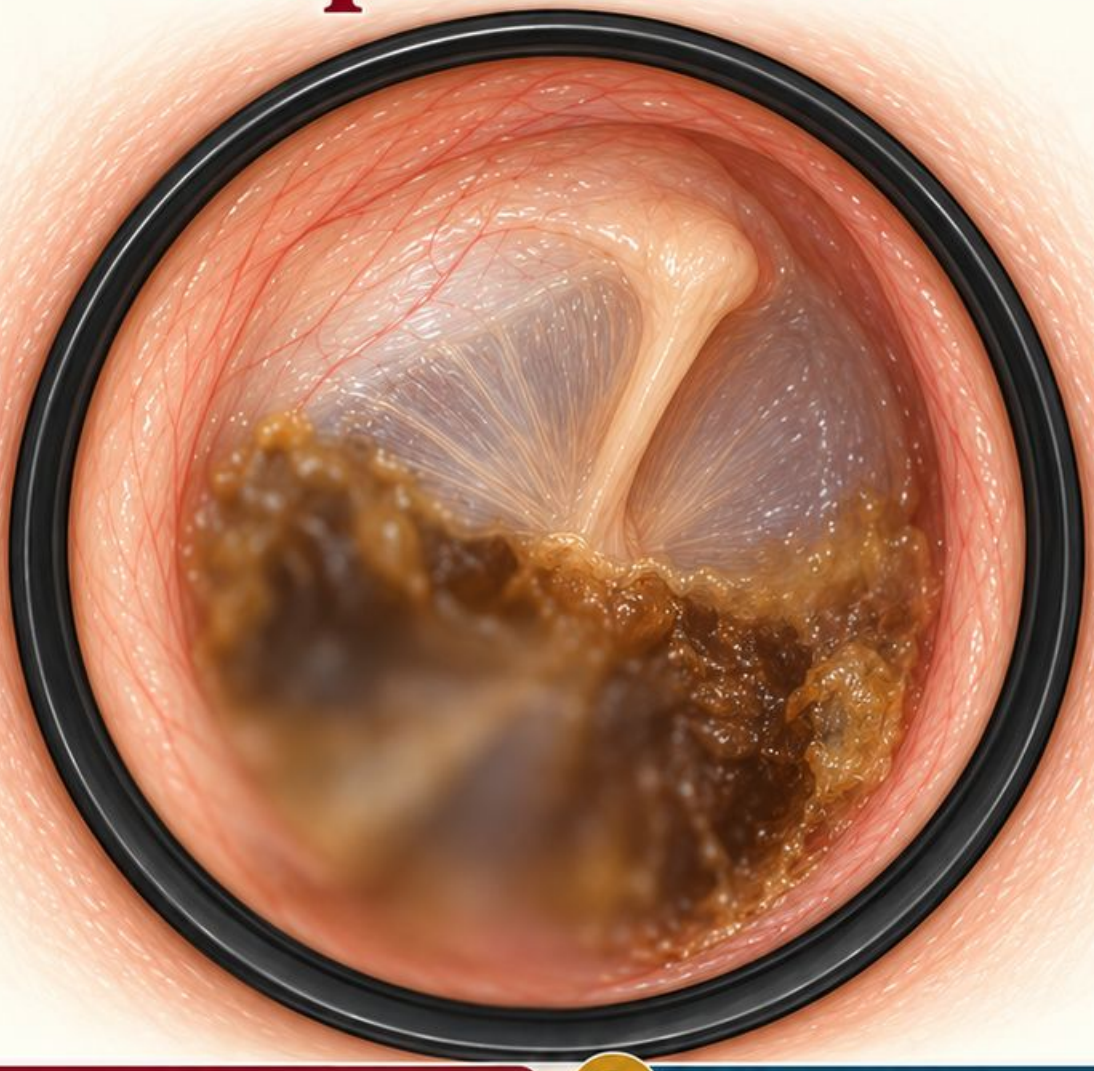

1. Opis modelowy

Prawa błona widoczna jedynie w górnym fragmencie; dolny obszar zasłonięty przez brunatny materiał. Nieostrość dodatkowo ogranicza ocenę powierzchni i ciągłości.

2. Interpretacja i ograniczenie

Dane są niewystarczające do oceny całej błony lub przyczyny pogorszenia słuchu. Potrzebne jest badanie o odpowiedniej jakości i widoczności.

3. Częsty błąd

Błąd: wpisanie prawidłowej błony albo rozpoznanie perforacji w obszarze nieostrym i zasłoniętym.

4. Punktacja: 0–3

Po jednym punkcie za każdy element: Widoczny górny fragment i przeszkoda; brak oceny całej ciągłości; zapis nieostrości.

Jeśli pominąłeś element, dopisz poprawione zdanie przed kolejną próbą.

Schemat objaśniający • Źródła [1]

Odpowiedź 30

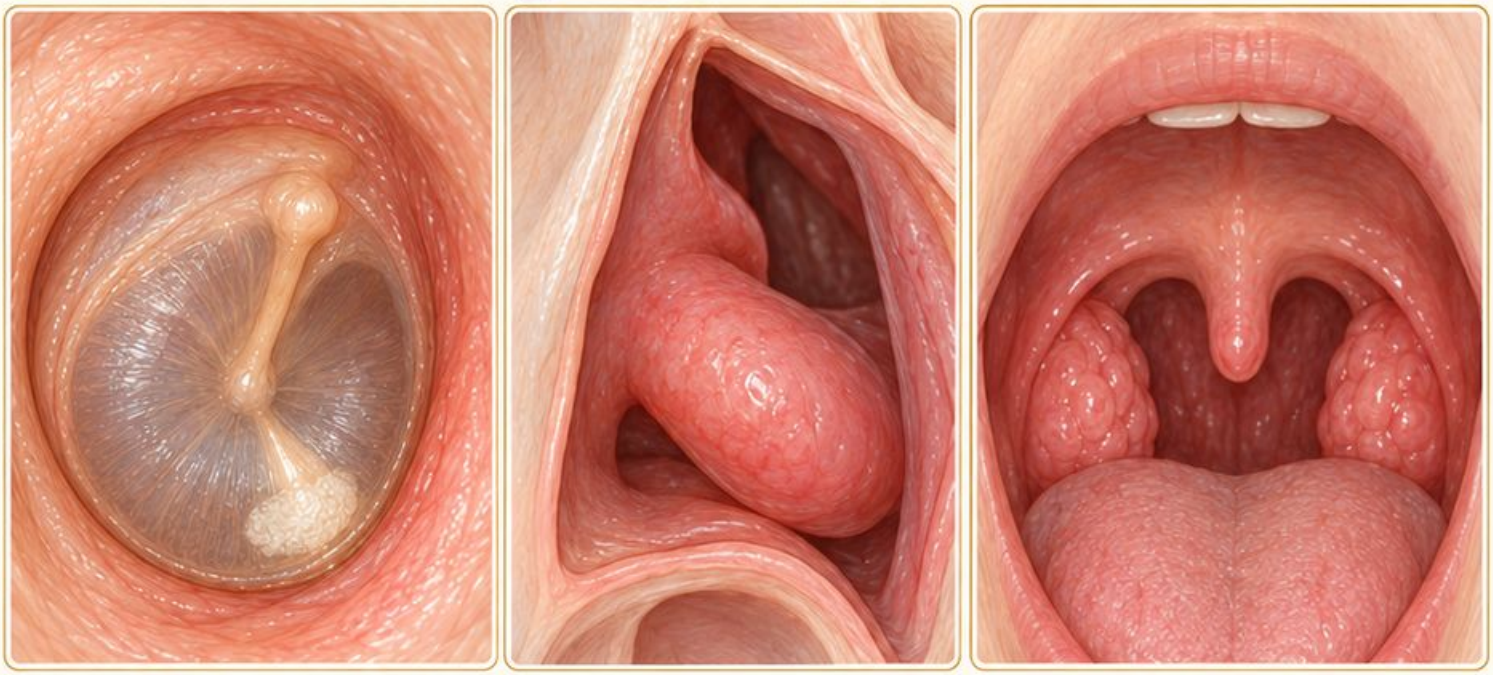

1. Opis modelowy

Ucho prawe: dolna biała płytka na błonie.
Nos lewy: powiększona małżowina dolna, głębszy odcinek zasłonięty.
Gardło: symetryczne migdałki bez nalotu.

2. Interpretacja i ograniczenie

Każda okolica wymaga własnego opisu i odniesienia do objawu.
Zestaw schematów nie dowodzi jednej wspólnej przyczyny ani prawidłowego słuchu.

3. Częsty błąd

Błąd: połączenie wszystkich znalezisk w pewne rozpoznanie bez wystarczających danych klinicznych.

4. Punktacja: 0–3

Po jednym punkcie za każdy element: Trzy odrębne obserwacje; ograniczenie głębszej widoczności; brak pewnej wspólnej przyczyny.

Jeśli pominąłeś element, dopisz poprawione zdanie przed kolejną próbą.

Schemat objaśniający • Źródła [1, 2, 11]

Rejestr błędów i powtórka



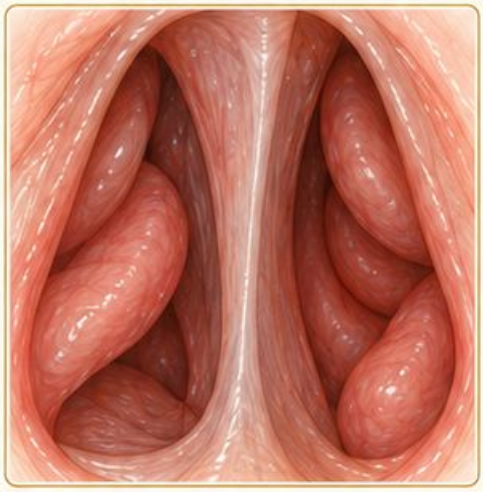



1. Zapis po sprawdzeniu

Przypadek: ____ Wynik 0–3: ____ Pominięta cecha: ____

Poprawione zdanie opisu: ____ Ograniczenie obrazu: ____ Termin ponownej próby: ____

2. Przykład wypełnienia

Przypadek 03. Wynik: 2. Błąd: oceniona niewidoczna błona. **Poprawa: brunatny materiał** zasłania błonę, jej ciągłość pozostaje nieoceniona.

3. Wybór kolejności

Najpierw wróć do przypadków z wynikiem 0–1, następnie 2. Przy 3 punktach uzasadnij, dlaczego część wniosków pozostaje niedostępna.

0–1 → 2 → 3

4. Druga próba

Po przerwie zasłoń odpowiedź i zapisz opis od nowa. Porównaj wynik z pierwszą próbą; nie zaliczaj samego zapamiętania nazwy choroby.

Suma: ____ / 90

Źródła [1, 2]

Źródła i klucz przypadków

1. [1] JABSOM. Otitis Media and Otitis Externa. 2022.
2. [2] Merck Manual Professional. evaluation of the patient with nasal and pharyngeal symptoms.
3. [3] AAFP. Acute Otitis Externa. 2023.
4. [4] Merck Manual Professional. otitis media secretory.
5. [5] Merck Manual Professional. cholesteatoma.
6. [6] NCBI Bookshelf. Tympanic Membrane Perforation. NBK557887.
7. [7] Merck Manual Professional. septal deviation and perforation.
8. [8] NCBI Bookshelf. Nasal Cavity. NBK544232.
9. [9] Merck Manual Professional. nasal polyps.
10. [10] Merck Manual Professional. epistaxis.
11. [11] NCBI Bookshelf. Palatine Tonsil. NBK538296.
12. [12] Badanie wielkości migdałków. PMC4240237.
13. [13] Merck Manual Professional. tonsillopharyngitis.
14. [14] Merck Manual Professional. peritonsillar abscess and cellulitis.
15. [15] NICE NG12. Utrwalone niewyjaśnione owrzodzenie jamy ustnej.
16. [16] Merck Manual Professional. evaluation of the dental patient.

Pełne adresy znajdują się w Bibliografia-linki.txt.
Ilustracje i ćwiczenia są oryginalnym opracowaniem edukacyjnym.

Dostęp: 19.10.2026