Wizualny Atlas Podstaw Anatomii ORL

Ucho • nos • jama ustna i gardło

Położenie • sąsiedztwo • granice widoczności

Zbuduj anatomiczną mapę przed nauką zmian.



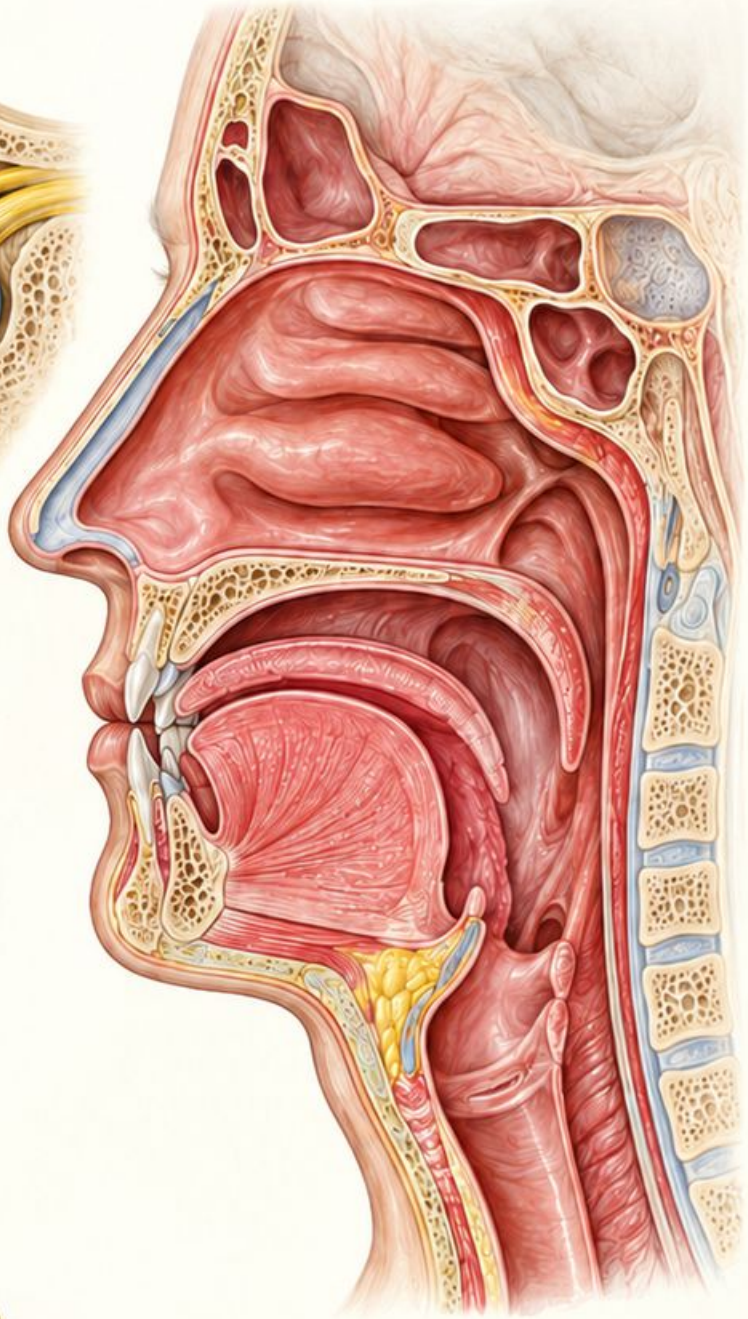

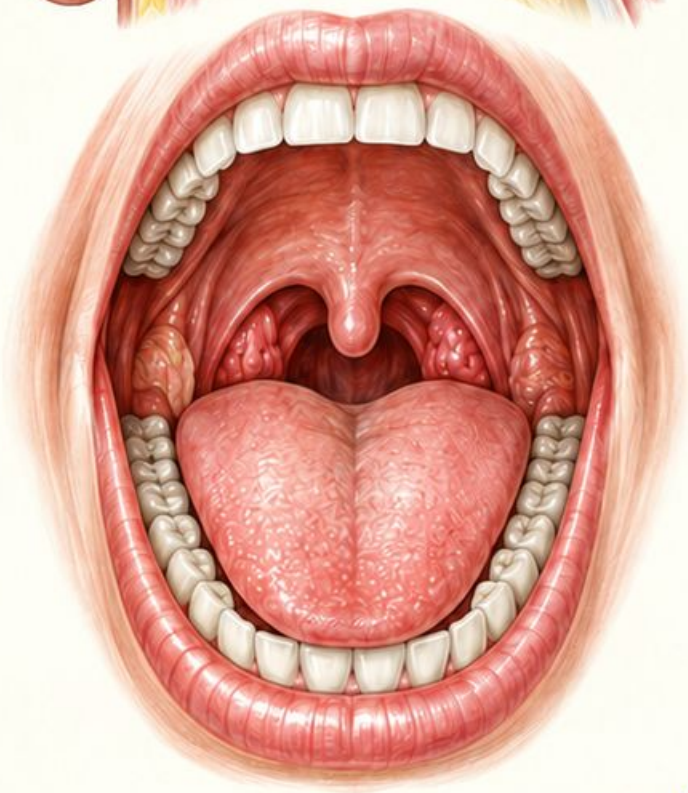

Ostoja

Źródła [1, 4, 6]

Jak korzystać z atlasu anatomii

Najpierw orientacja

Ustal, czy oglądasz widok z przodu, z boku czy przekrój. Sprawdź stronę pacjenta, zanim nazwiesz położenie struktury.

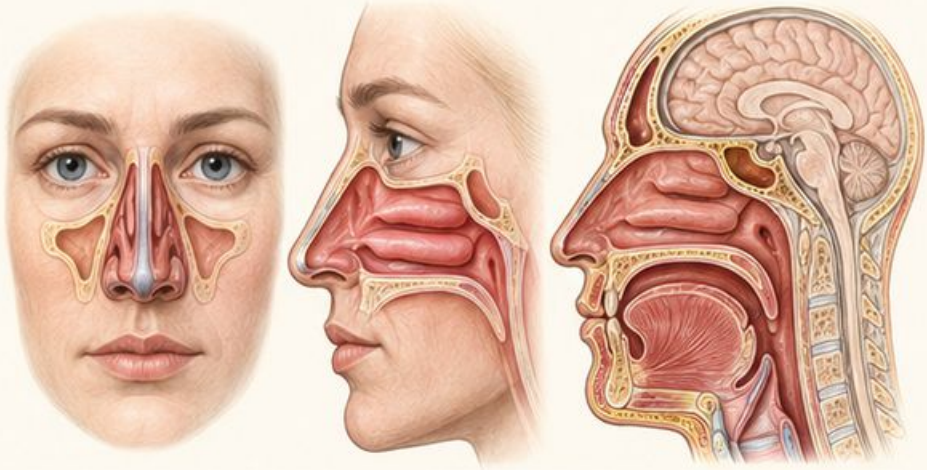

Potem relacja

Wskaż strukturę, jej najbliższego sąsiada i przestrzeń między nimi. Powiedz na przykład: „małżowina dolna leży nad przewodem nosowym dolnym”.

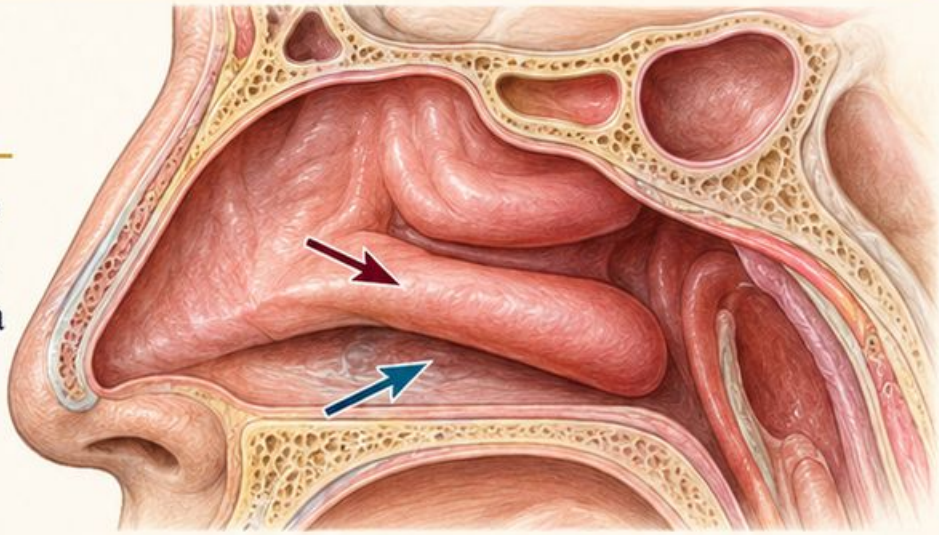

Na końcu pamięć

Zasłoń podpisy, odtwórz trzy relacje i sprawdź końce strzałek. Popraw nazwę oraz położenie, a nie tylko kolejność zapamiętanych słów.

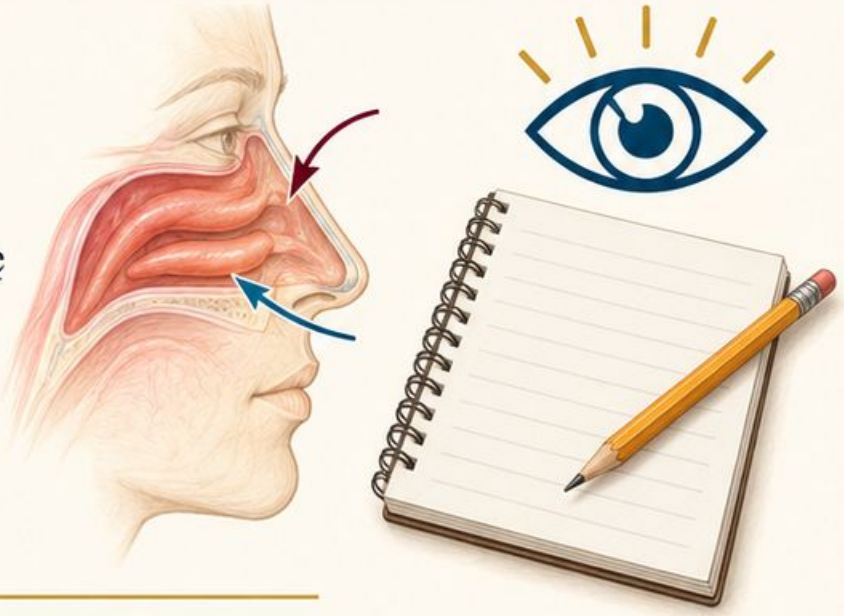

Zakres

Przekrój odsłania elementy niewidoczne w zwykłym badaniu. Ilustracje porządkują anatomię; ich kolory i powiększenie nie są pomiarem pacjenta.

Schemat edukacyjny
Ilustracje wygenerowane z użyciem AI; materiał edukacyjny.

Źródła [1, 2]

Mapa ucha: trzy obszary

Ucho zewnętrzne

Małżowina prowadzi do przewodu słuchowego zewnętrznego. Na jego przyśrodkowym końcu znajduje się błona bębenkowa, stanowiąca granicę z jamą bębenkową.

Ucho środkowe

Za błoną leży przestrzeń zawierająca kosteczki. Trąbka słuchowa łączy ją z nosogardłem; nie prowadzi do jamy ustnej.

Ucho wewnętrzne

Ślimak i narząd przedsionkowy leżą głębiej w kości skroniowej. Nie są widoczne w zwykłym obrazie otoskopowym.

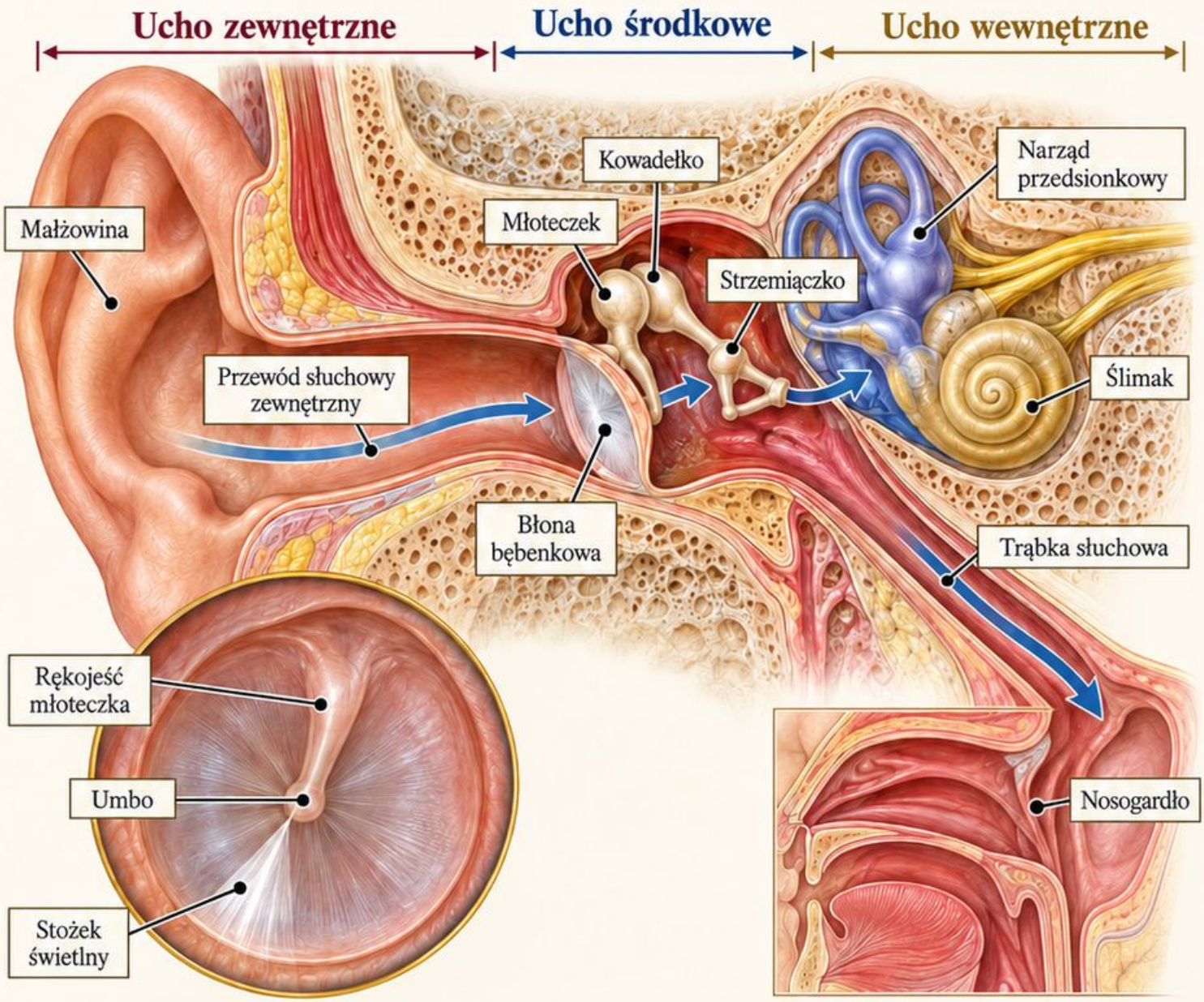

Sprawdź mapę

Prześledź drogę dźwięku do błony, a następnie do kosteczek.
Na przekroju wskaż, które struktury leżą bocznie, a które przyśrodkowo.

Schemat edukacyjny

Źródła [1, 3]

Małżowina: punkty orientacyjne



Obrys

Obrąbek tworzy zewnętrzny fałd małżowiny. W jego wnętrzu rozpoznaj grobelkę oraz zagłębienie muszli prowadzące ku wejściu do przewodu.

Przy wejściu

Skrawek leży przed otworem przewodu. Przeciwskrawek znajduje się po przeciwnej stronie wcięcia międzyskrawkowego; nie jest ścianą głębokiego przewodu.

Dolny obszar

Płatek stanowi miękką dolną część małżowiny. W przeciwieństwie do większości jej szkieletu nie zawiera chrząstki.

Schemat edukacyjny

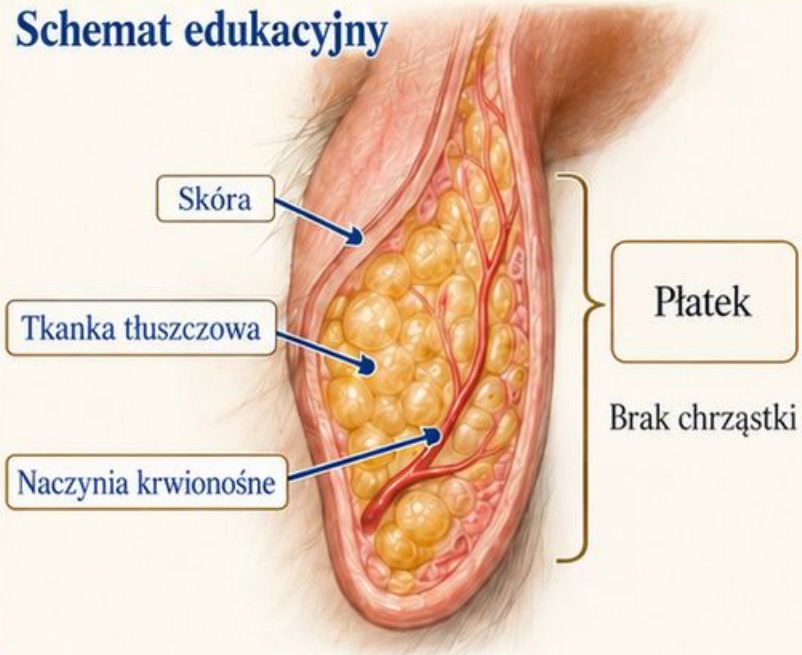

Ćwiczenie

Na widoku bocznym wskaż skrawek, muszlę i płatek. Następnie określ, gdzie rozpoczyna się przewód, bez nazywania całej muszli jego światłem.

Źródła [1, 2]

Przewód słuchowy: części i ściany

Kierunek

Przewód biegnie od muszli do błony bębenkowej i jest zakrzywiony. Przekrój pomaga zobaczyć relację, której nie pokazuje płaski otwór.

Część boczna

Około bocznej jednej trzeciej dorosłego przewodu ma podłoże chrzęstne. Skóra tego obszaru zawiera włosy i gruczoły.

Część przyśrodkowa

Głębsze około dwie trzecie ma podłoże kostne. Pokrywająca je skóra jest cienka, bez typowych przydatków bocznego odcinka.

Ćwiczenie

Zaznacz przejście chrząstki w kość oraz położenie błony. Nie rozciągaj włosów na całej długości schematu; podział dotyczy przewodu dorosłego.

Schemat edukacyjny

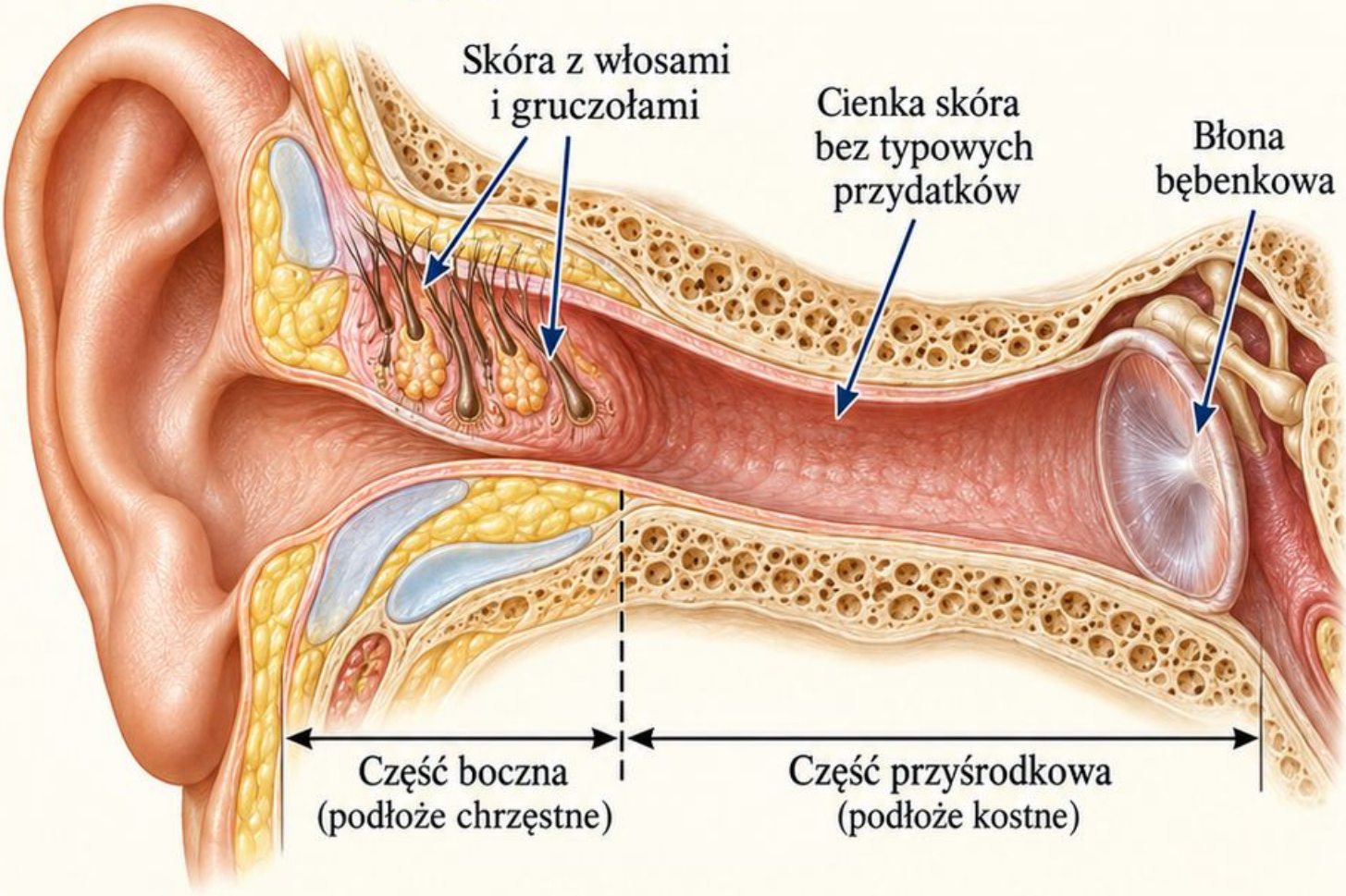

Źródła [1]

Błona bębenkowa: części i warstwy

Podział powierzchni

Część napięta zajmuje większość błony. Mniejsza część wiotka leży u góry, ponad wyrostkiem bocznym młoteczka.

Warstwy

W części napiętej rozróżnij zewnętrzny naskórek, środkową warstwę włóknistą i wewnętrzną błonę śluzową. Strona wewnętrzna sąsiaduje z jamą bębenkową.

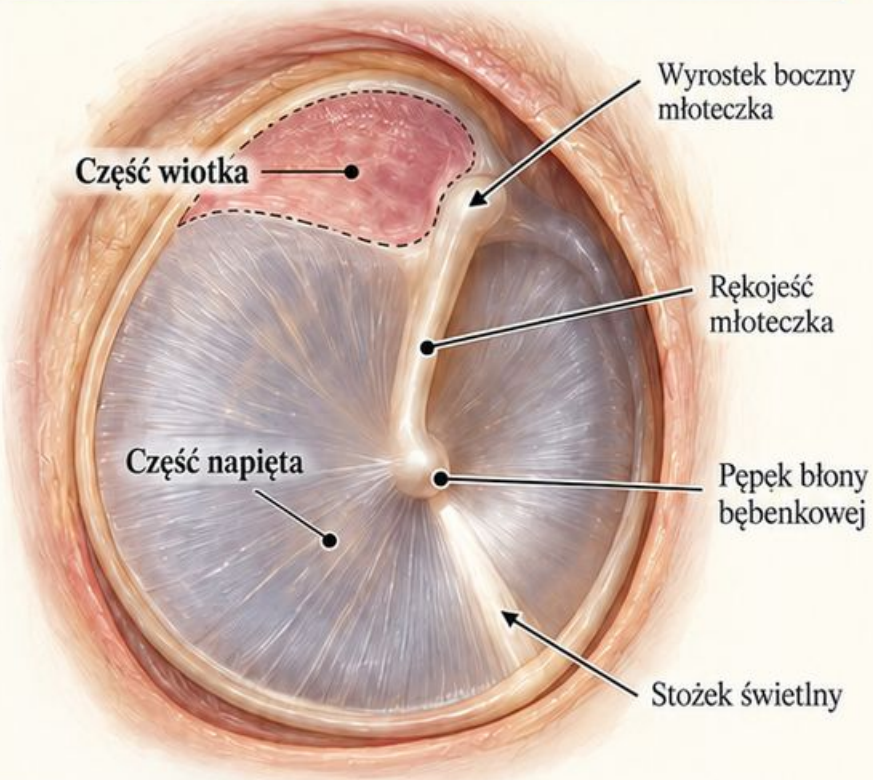

Część napięta – trzy warstwy

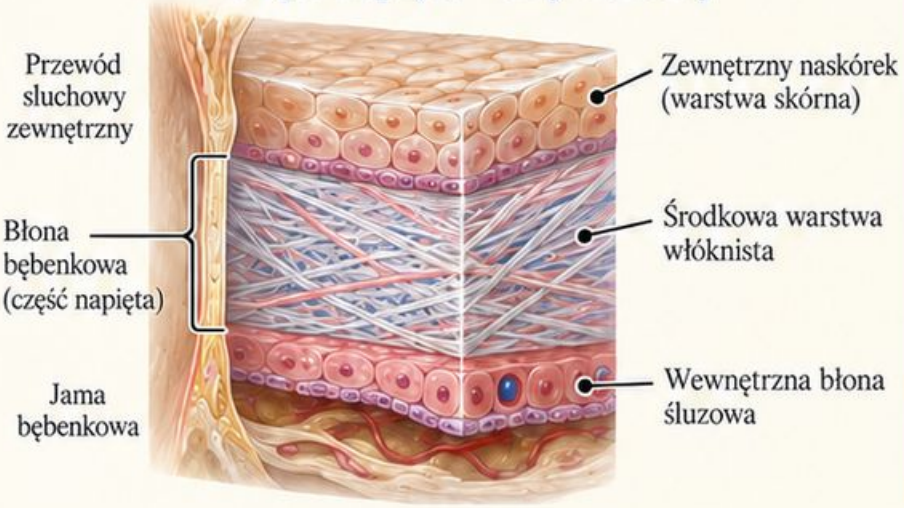

Część wiotka – odmienna budowa

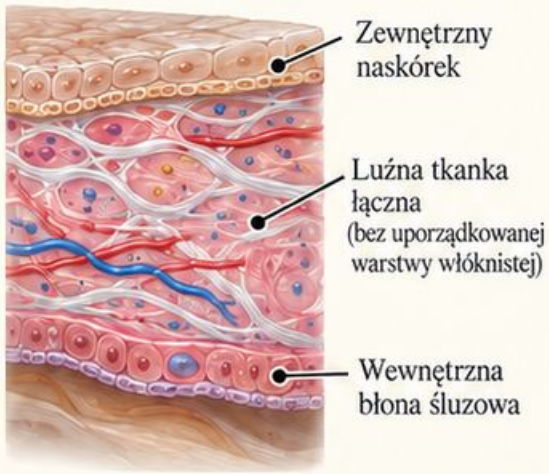

Różnica budowy

Część wiotka nie ma takiej samej uporządkowanej warstwy włóknistej jak część napięta. Nie przedstawiaj jej jako identycznego fragmentu dużej powierzchni.

Ćwiczenie

Najpierw nazwij część na widoku bocznym, potem wskaż warstwy na przekroju. Warstw nie można policzyć podczas zwykłego oglądania otoskopowego.

Schemat edukacyjny

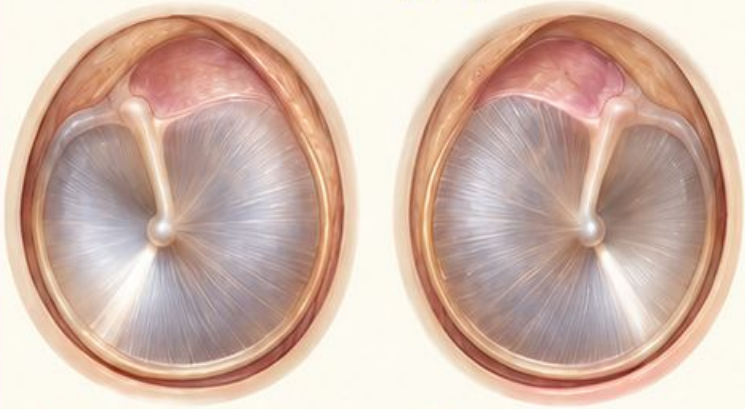

Błona bębenkowa lewa | Błona bębenkowa prawa

Źródła [1, 7]

Kosteczki: połączenie od błony do okienka

Kolejność

Młoteczek łączy się z kowadełkiem, a kowadełko ze strzemiączkiem. To łańcuch przenoszący drgania, a nie trzy osobne elementy pływające w przewodzie.

Położenie

Rękojeść młoteczka jest związana z błoną. Głowa młoteczka i trzon kowadełka leżą wyżej, w okolicy nadbębenkowej.

Koniec przyśrodkowy

Podstawa strzemiączka znajduje się w okienku owalnym. Nie umieszczaj jej w okienku okrągłym, które ma inną relację anatomiczną.

Ćwiczenie

Wskaż ciągłość połączeń na przekroju. Potem odróżnij widoczną rękojeść od części łańcucha, których zwykły widok przez błonę nie odsłania w całości.

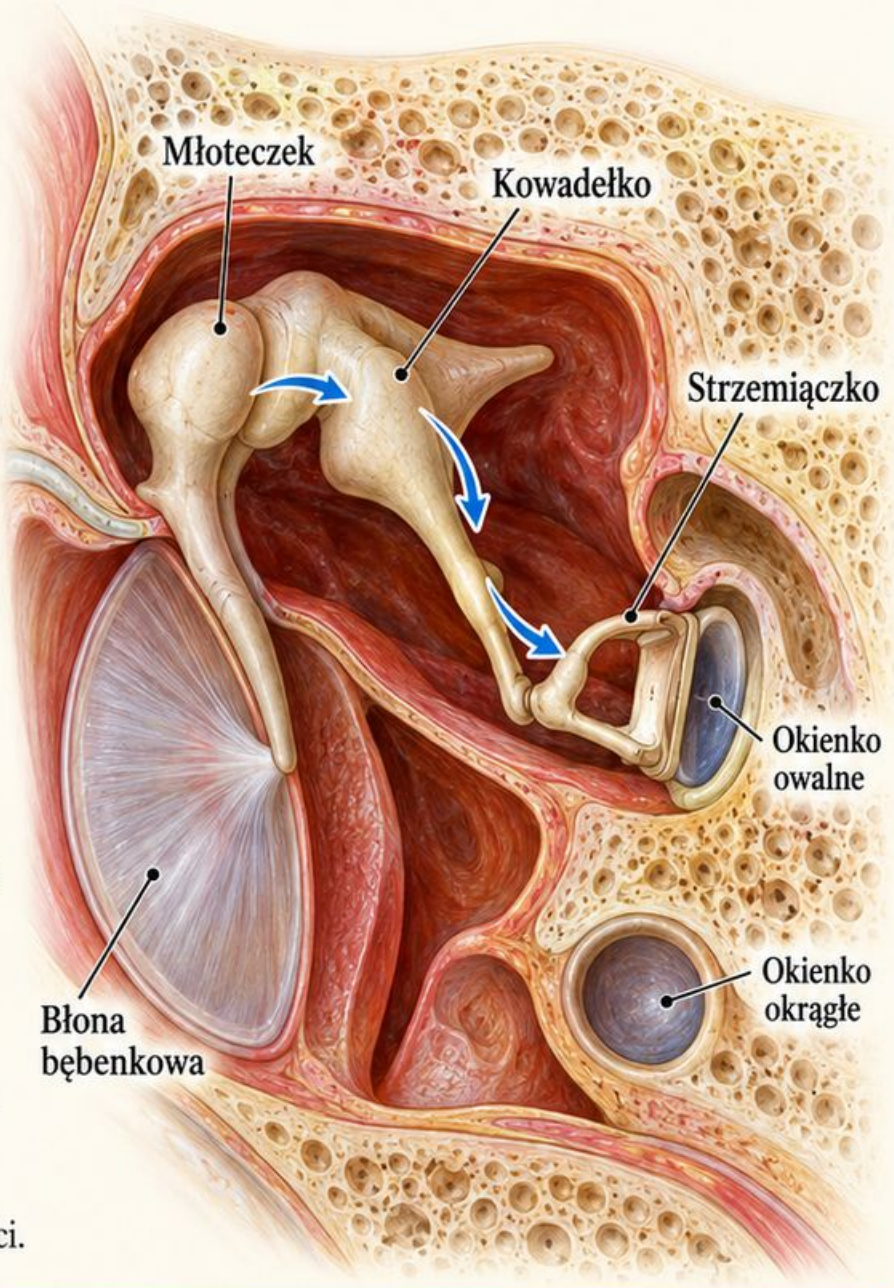

Schemat edukacyjny

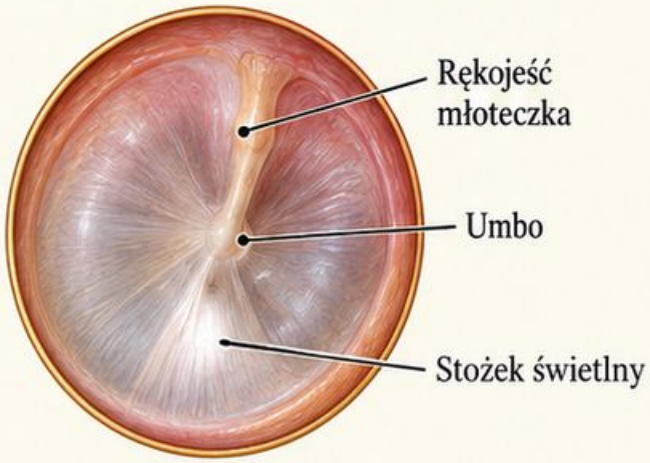

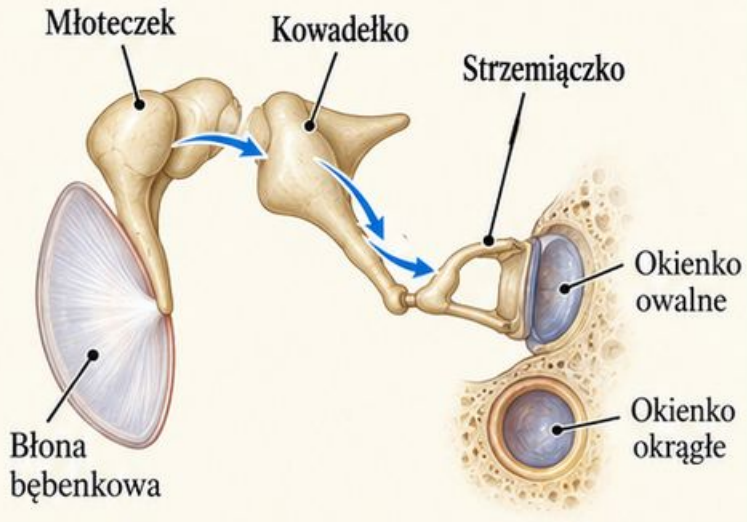

Źródła [1, 3]

Jama bębenkowa: mapa przestrzeni

Granice

Błona bębenkowa tworzy znaczną część granicy bocznej. Przyśrodkowo znajduje się ściana związana z uchem wewnętrznym, z wyniosłością promontorium.

Poziomy

Okolica nadbębenkowa leży powyżej głównego obszaru błony. Część środkowa odpowiada jej wysokości, a dolny zachyłek znajduje się niżej.

Połączenia

Ku przodowi jama łączy się z trąbką słuchową. Ku tyłowi górne przestrzenie komunikują się z układem komórek sutkowych.

Ćwiczenie

Na przekroju wskaż bok, przyśrodek, przód i tył.
W zwykłej otoskopii nie widać wszystkich ścian ani zachyłków tej przestrzeni.

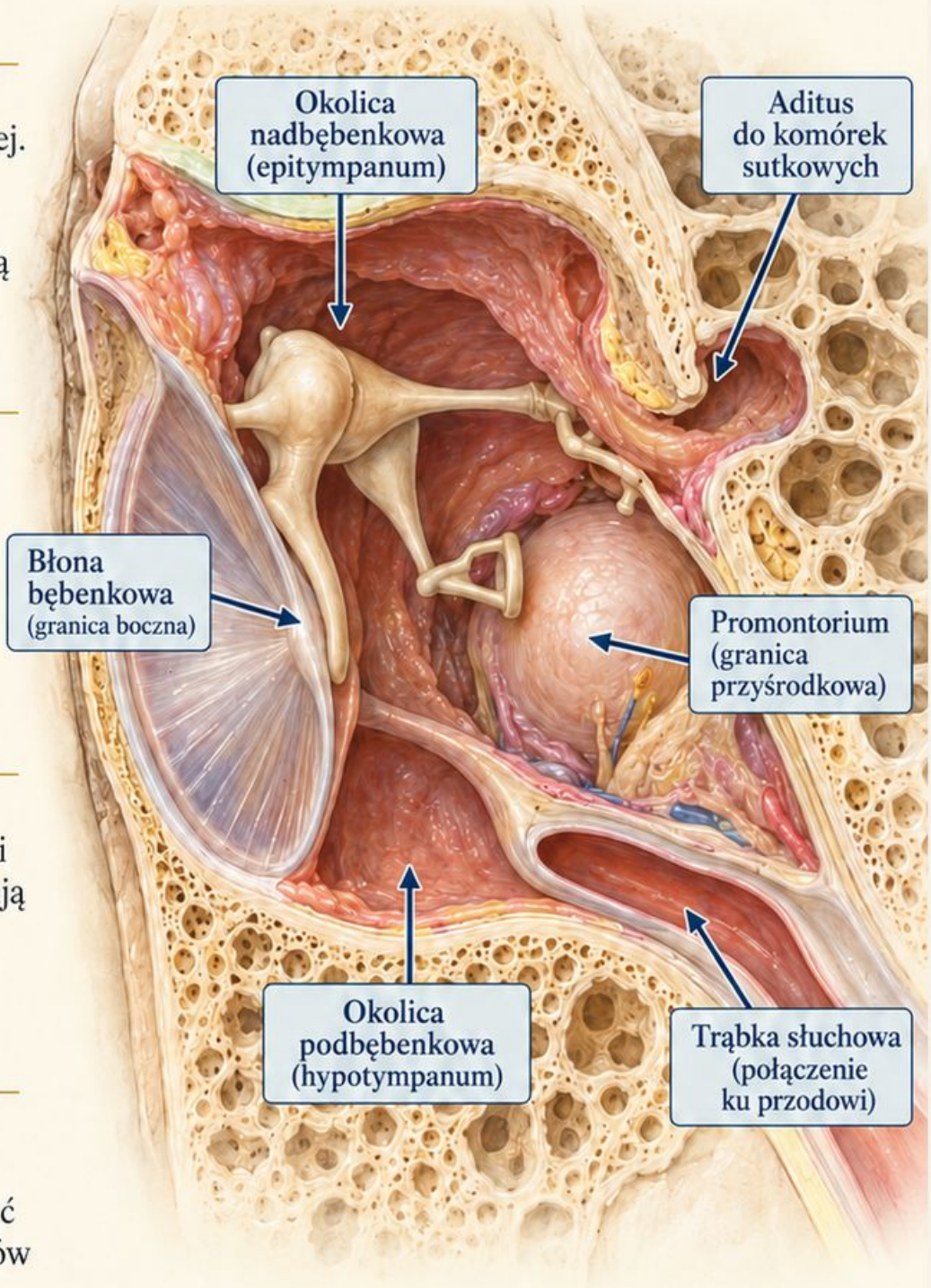

Schemat edukacyjny

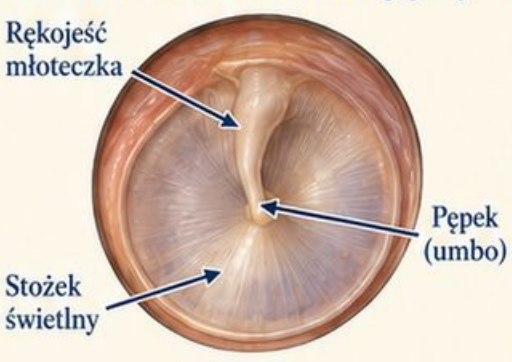

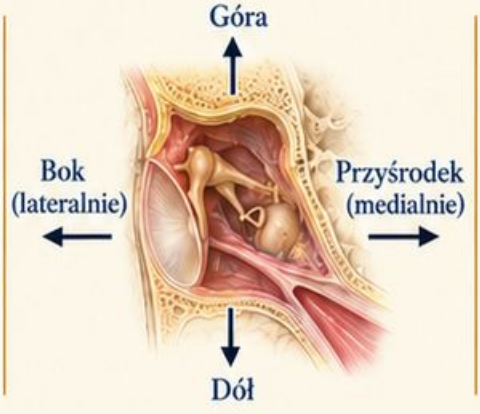

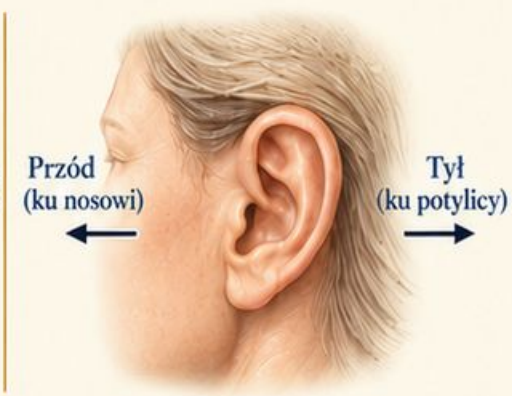

Źródła [1]

Trąbka słuchowa i nosogardło

Połączenie

Trąbka słuchowa łączy jamę bębenkową z nosogardłem. Jej ujście gardłowe leży na bocznej ścianie nosogardła, poza zwykłym widokiem jamy ustnej.

Przebieg

Odcinek bliższy jamie bębenkowej ma podłoże kostne, a dalszy chrzęstne. U dorosłego przebieg kieruje się ku przodowi, dołowi i przyśrodkowo.

Znaczenie

Połączenie uczestniczy w wentylacji ucha środkowego. Schemat pokazuje drogę anatomiczną, a nie stale otwartą rurę o niezmiennym świetle.

Ćwiczenie

Połącz ujście bębenkowe z gardłowym. Nie prowadź strzałki przez jamę ustną ani do zatoki; wskaż najpierw nosogardło za jamą nosa.

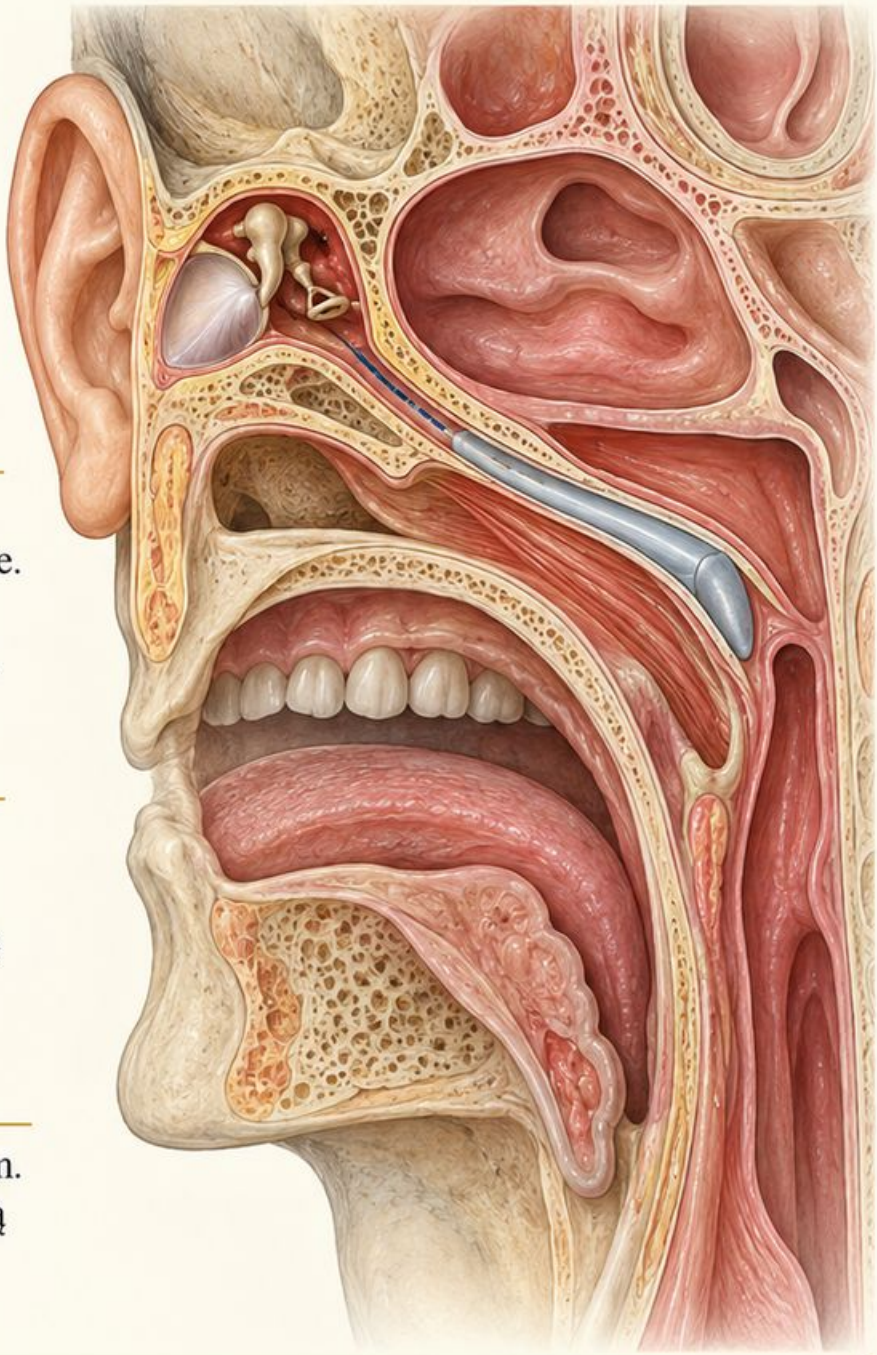

Schemat edukacyjny

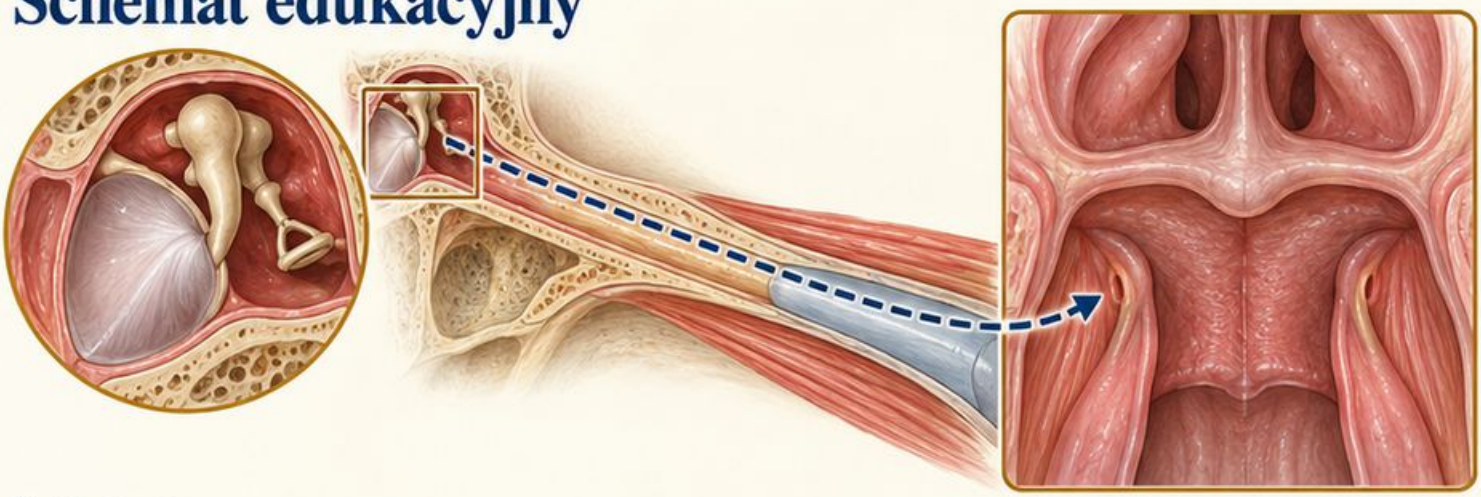

Źródła [1, 3]

Układ sutkowy: połączenie za jamą

Położenie

Układ komórek sutkowych leży w kości skroniowej, za przewodem słuchowym i jamą bębenkową. Nie jest częścią światła przewodu zewnętrznego.

Droga powietrzna

Okolica nadbębenkowa komunikuje się przez wejście do jamy sutkowej. Dalej rozgałęzia się układ mniejszych przestrzeni powietrznych.

Zmienność

Rozmieszczenie i rozwój komórek są zmienne osobniczo. Regularna siatka na rysunku służy orientacji, a nie przedstawia jednakowego układu każdego człowieka.

Ćwiczenie

Prześledź połączenie od górnej części jamy bębenkowej ku tyłowi. Oddziel jamę sutkową od małżowiny i powierzchni skóry za uchem.

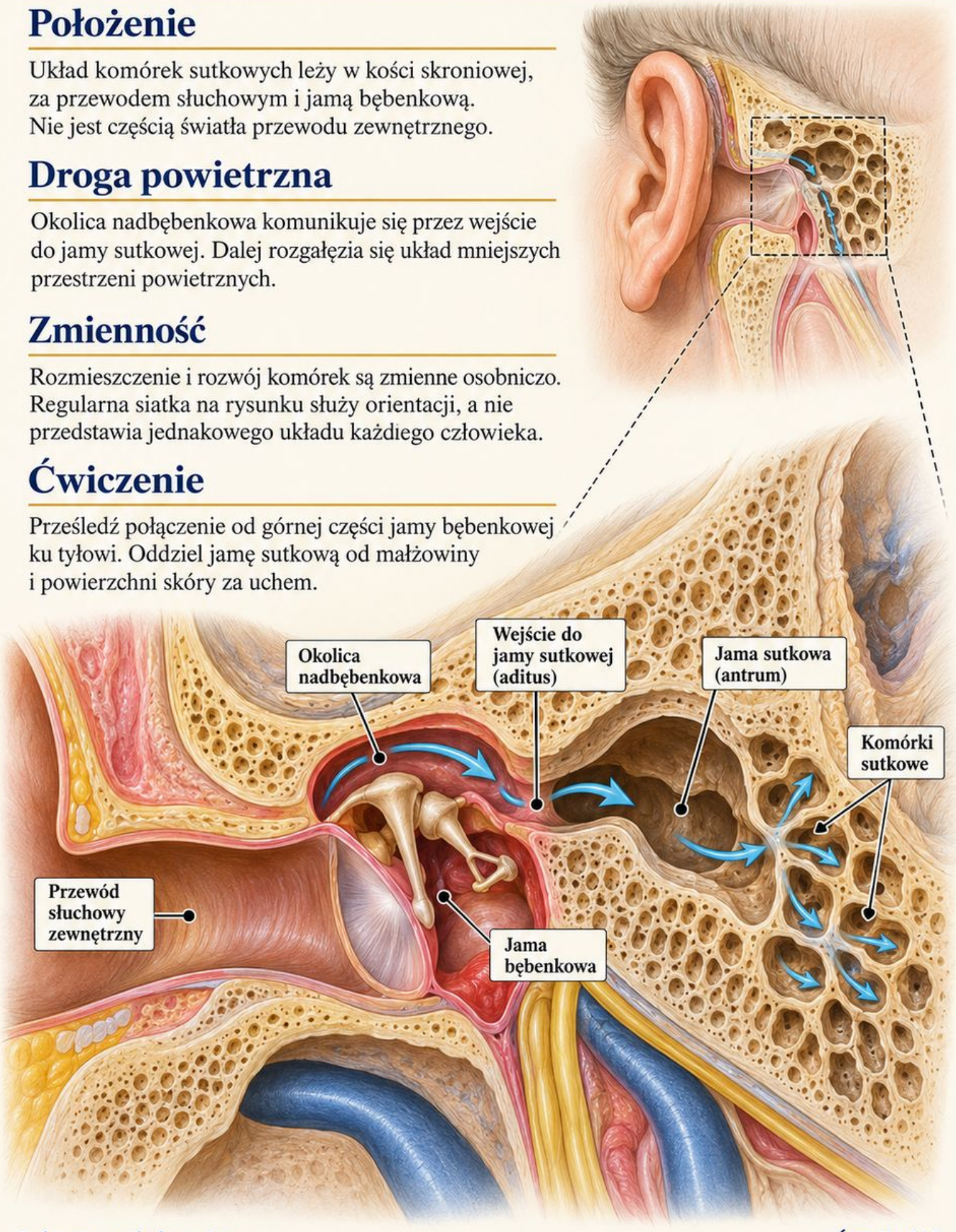

Schemat edukacyjny — **Źródła [1]**

Jama nosa: mapa kierunków

Dwie przestrzenie

Przegroda oddziela prawą i lewą jamę nosa. Wejście prowadzi przez przedsionek, a tylne otwory, nozdrza tylne, do nosogardła.

Ściany

Przegroda tworzy ścianę przyśrodkową. Małżowiny wystają ze ściany bocznej; podniebienie twarde oddziela dno jamy nosa od jamy ustnej.

Orientacja

Przód oznacza kierunek ku nozdrzom, a tył ku nosogardłu. W przekroju czołowym najpierw wskaż linię pośrodkową i obie strony.

Ćwiczenie

Prześledź drogę powietrza bez przekraczania przegrody. Nie umieszczaj małżowin na ścianie przyśrodkowej ani nozdrzy tylnych w przednim przedsionku.

Schemat edukacyjny

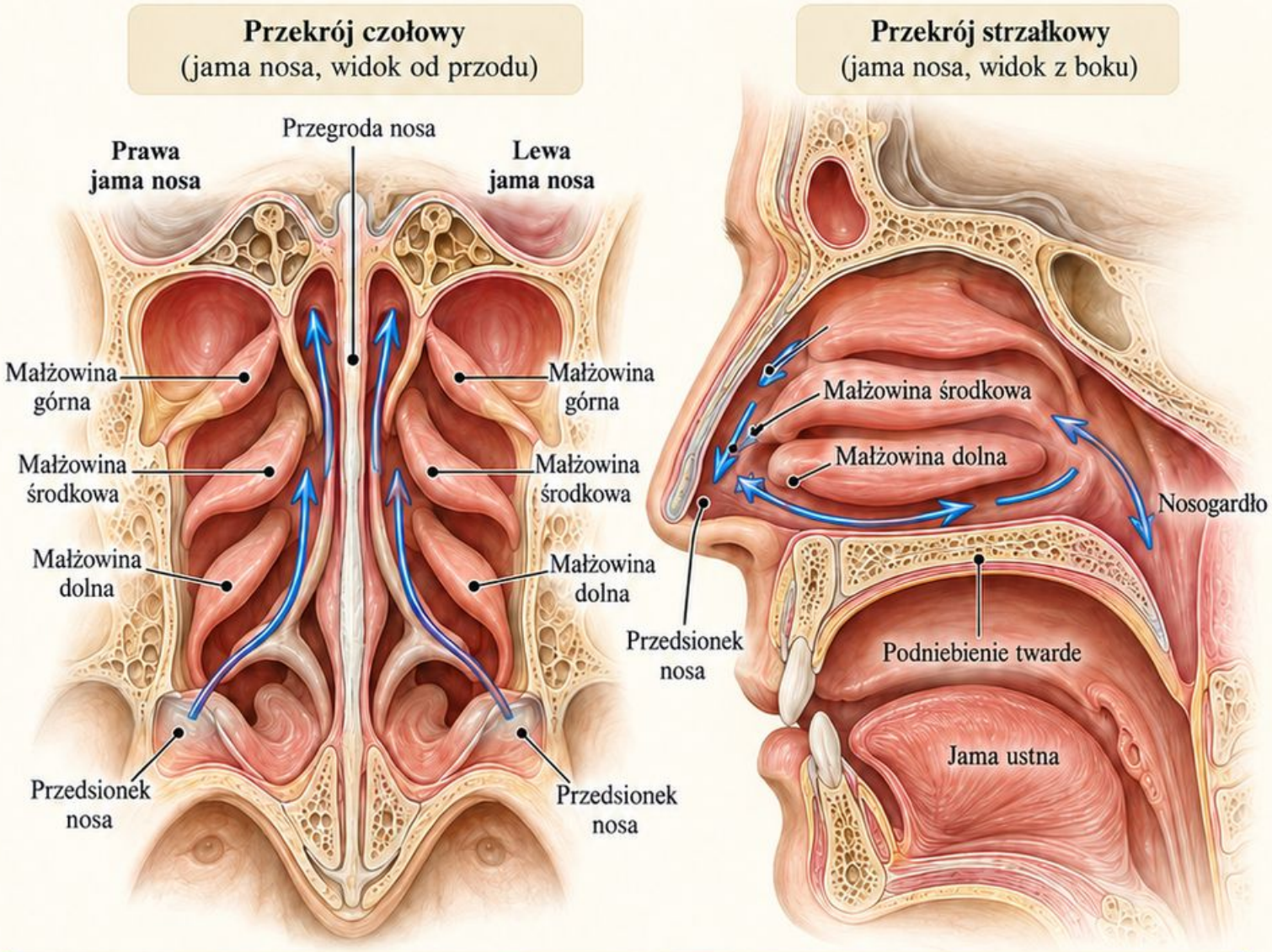

Źródła [4, 2]

Przegroda nosa: chrząstka i kość

Część przednia

Chrząstka przegrody uczestniczy w budowie jej przedniej części. To element wewnętrznego podziału nosa, pokryty tkankami miękkimi i błoną śluzową.

Część kostna

Blaszka pionowa kości sitowej i lemiesz należą do głównych składników kostnych. Na schemacie oddziel je od sąsiedniej ściany bocznej.

Relacja

Przegroda leży między prawą a lewą przestrzenią nosową. Jej powierzchnia przy oglądaniu nie pokazuje bezpośrednio granic wszystkich głębszych składników.

Ćwiczenie

Wskaż chrząstkę ku przodowi i kość ku tyłowi. Potem wróć do widoku śluzówki: wiedza o podłożu nie oznacza jego bezpośredniej widoczności.

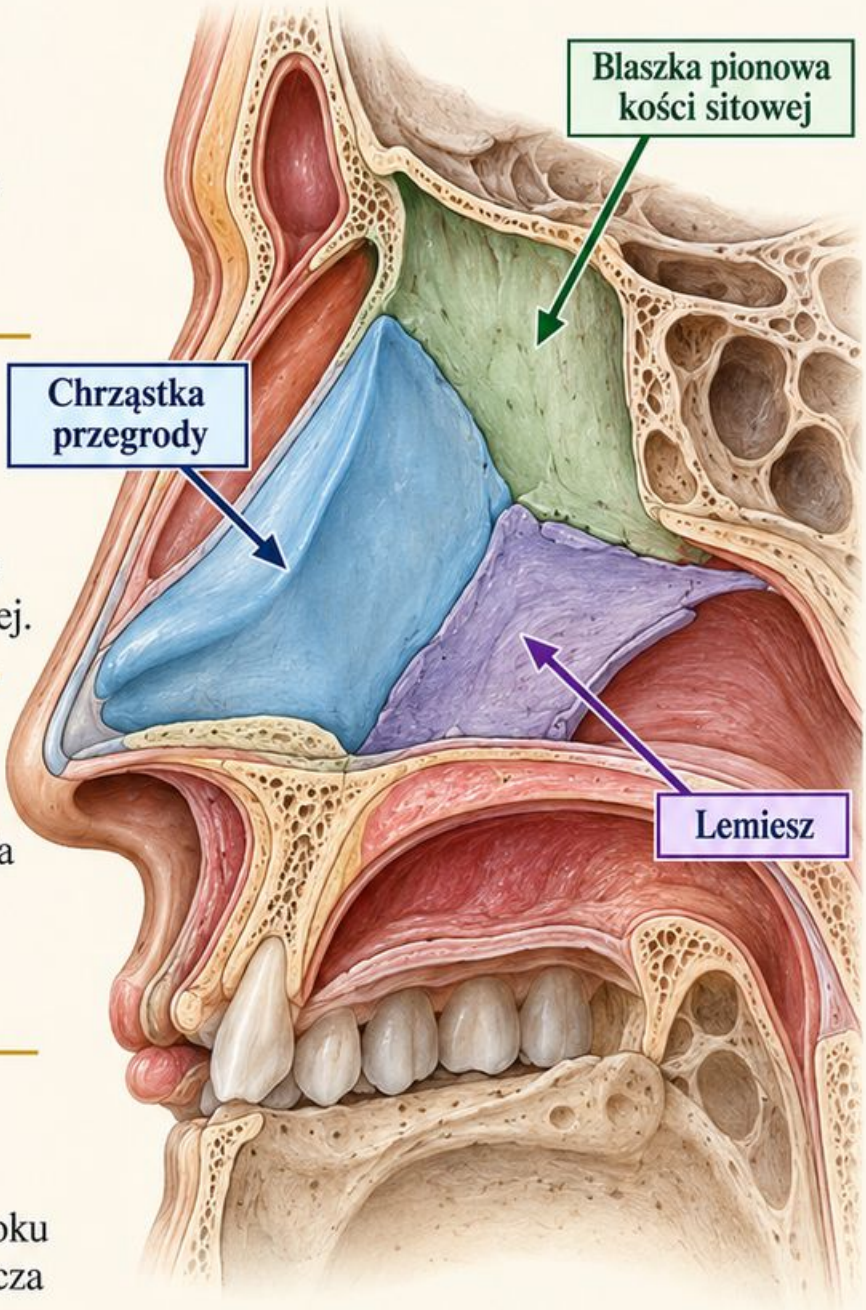

Schemat edukacyjny

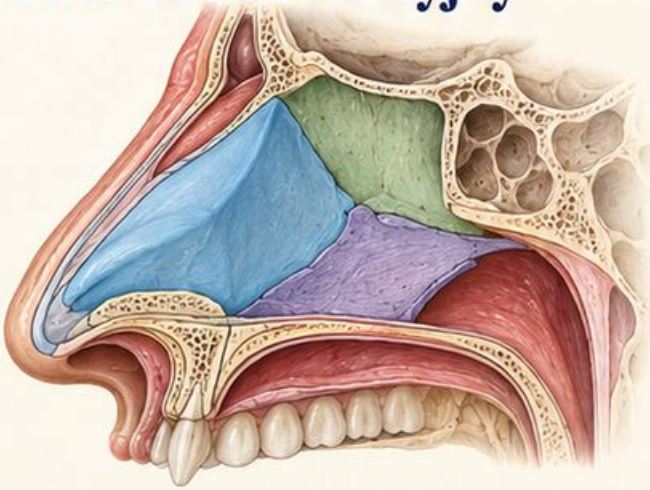

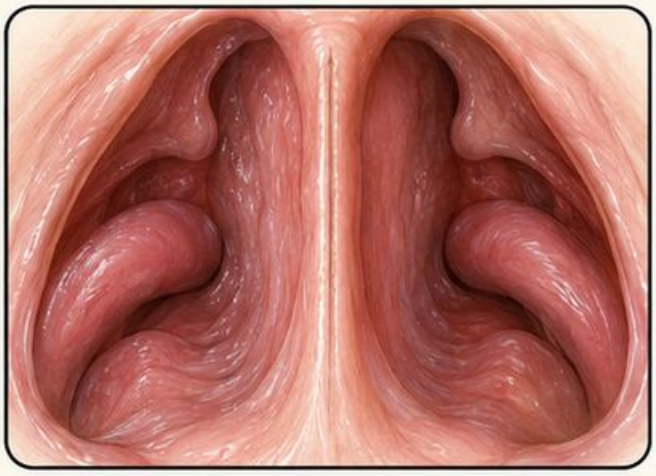

Źródła [4]

Małżowiny i przewody nosowe

Ściana boczna

Małżowiny dolna, środkowa i górna są strukturami ściany bocznej. Ich powierzchnie zwiększają kontakt przepływającego powietrza z błoną śluzową.

Przestrzeń pod małżowiną

Pod każdą małżowiną znajduje się odpowiadający jej przewód nosowy. Przewód dolny leży zatem poniżej małżowiny dolnej, nie w jej wnętrzu.

Widoczność

Małżowina dolna jest dostępniejsza w oglądaniu przednim. Wyżej położone obszary wymagają uwzględnienia ograniczonego pola widzenia i odmiennej perspektywy.

Ćwiczenie

Podpisz na przekroju najpierw trzy małżowiny, potem przestrzenie pod nimi. Strzałki do przewodów powinny kończyć się w wolnej przestrzeni, nie na tkance.

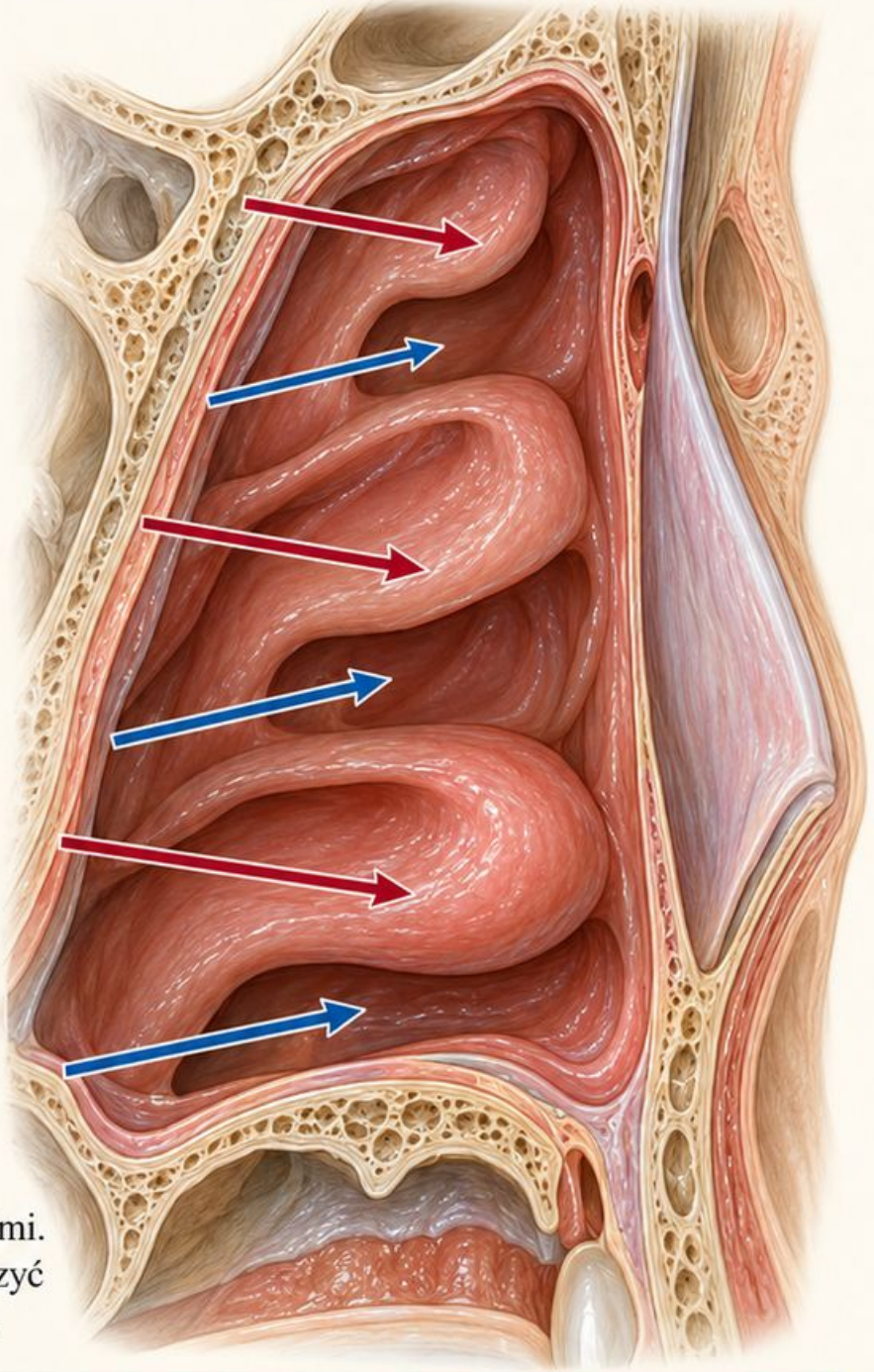

Schemat edukacyjny

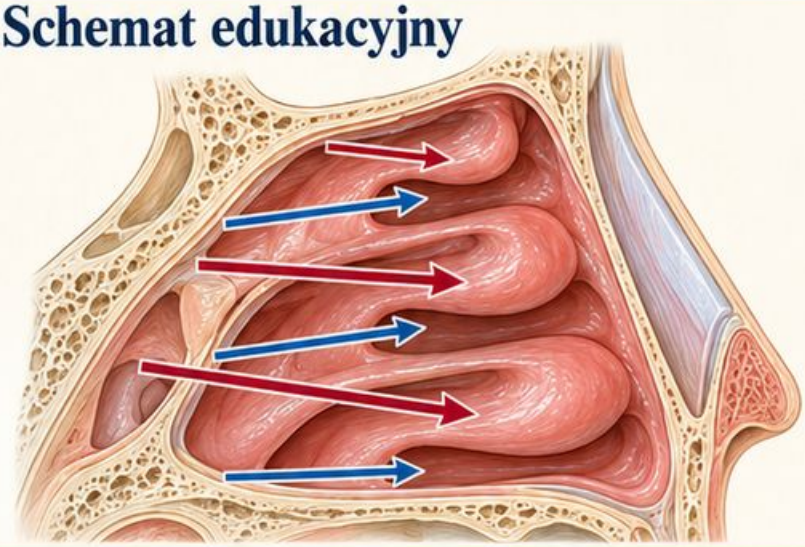

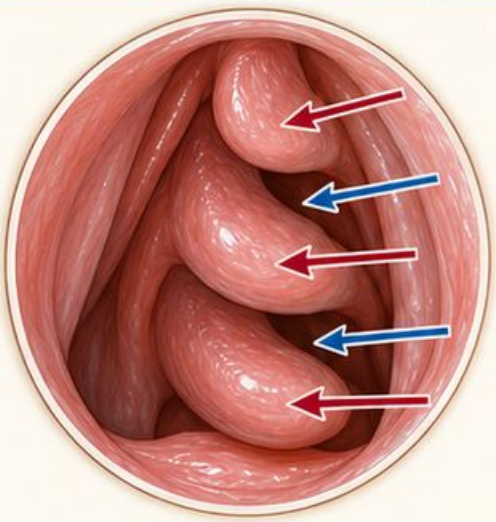

Źródła [4, 5]

Zatoki przynosowe: sąsiedztwo

Cztery grupy

Rozpoznaj zatoki szczękowe, czołowe i klinowe oraz komórki sitowe. Są przestrzeniami w kościach otaczających jamę nosa, nie luźnymi workami.

Głębszy kierunek

Zatoka klinowa leży ku tyłowi, a zatoki czołowe powyżej przedniej okolicy nosa. Rozmiar i rozwój przestrzeni bywają zmienne.

Relacje

Zatoki szczękowe leżą bocznie od jam nosa i poniżej oczodołów. Komórki sitowe znajdują się między jamą nosa a oczodołem.

Ćwiczenie

Dopasuj położenie zatoki do przekroju czołowego lub strzałkowego. Zwykłe oglądanie przedsionka nosa nie pokazuje wnętrza wszystkich zatok.

Schemat edukacyjny

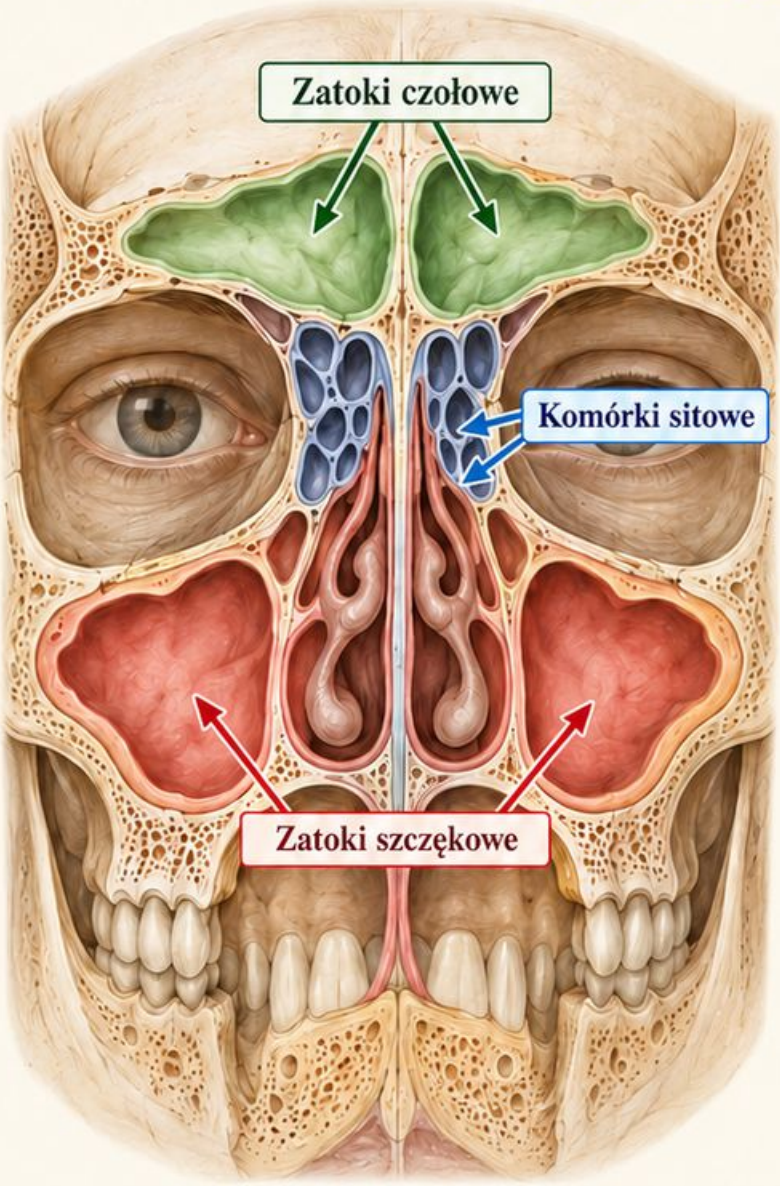

Przekrój czołowy

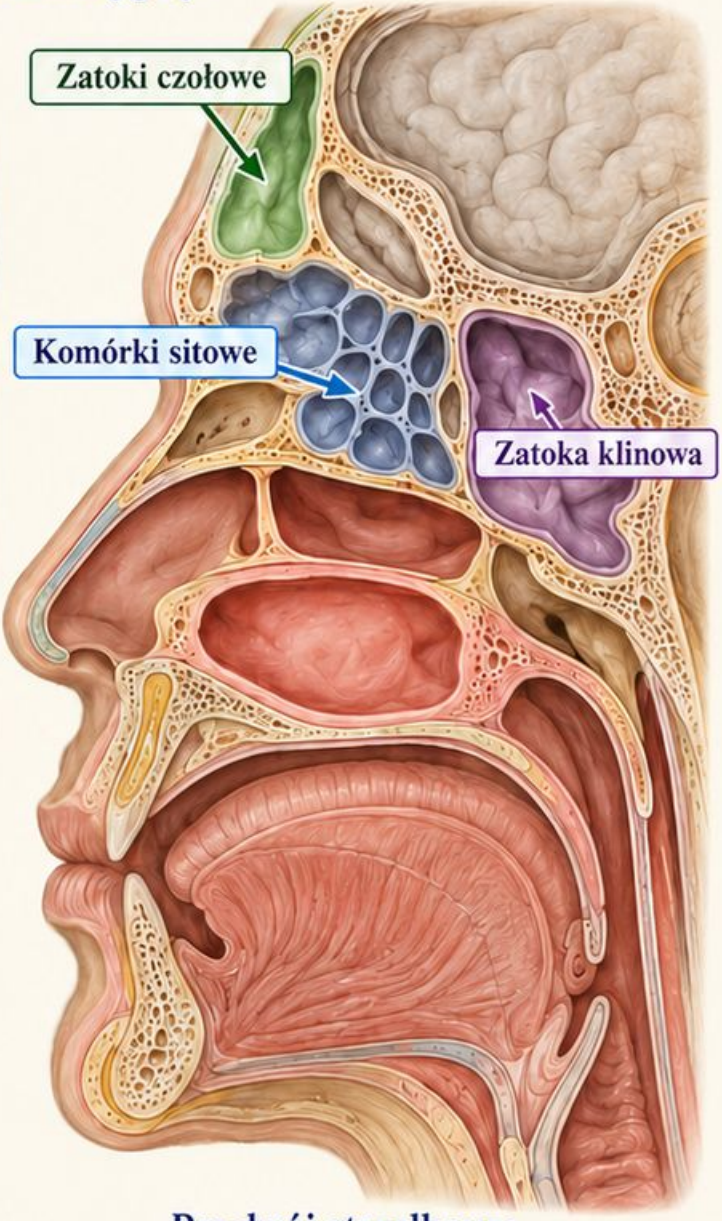

Przekrój strzałkowy

Źródła [4, 2]

Przednia przegroda: sieć naczyniowa

Położenie

Okolica Kiesselbacha znajduje się w przednio-dolnym obszarze przegrody. Nie umieszczaj jej na małżowinie ani w tylnej ścianie nosogardła.

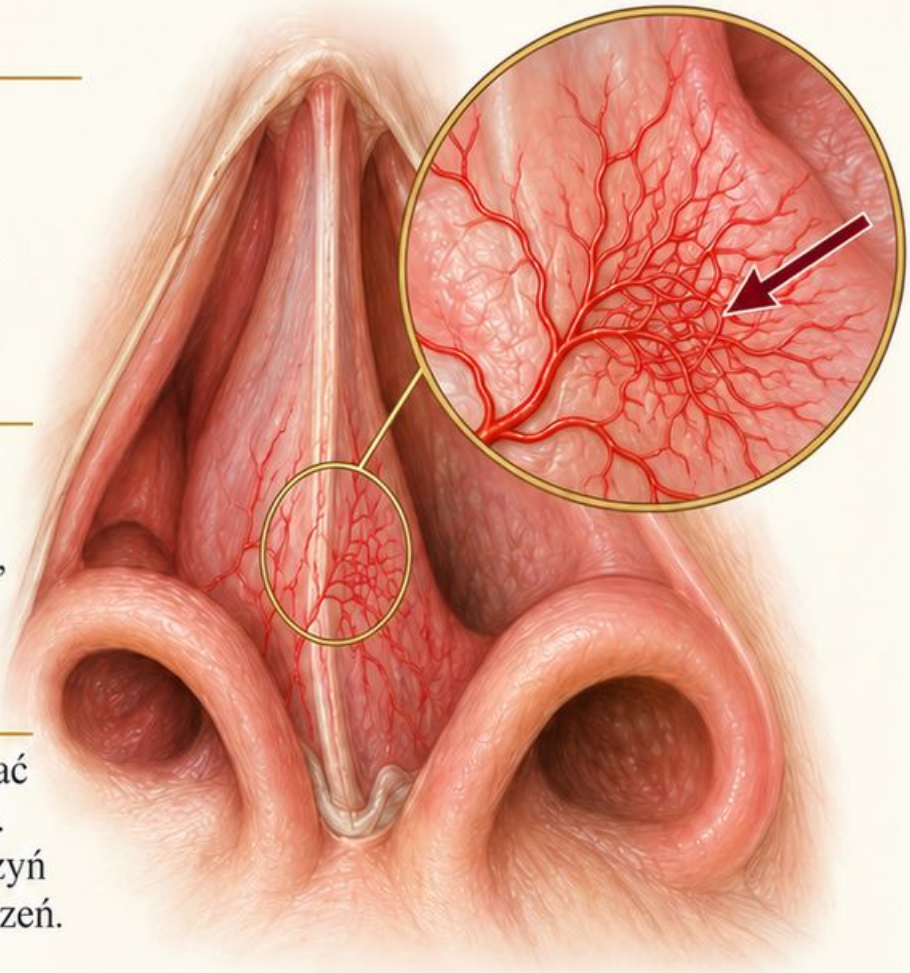

Sieć

To obszar połączeń drobnych naczyń tętniczych. Na schemacie przedstaw go jako sieć w śluzówce, a nie jeden duży przewód.

Powierzchnia

Oglądanie przednie pozwala oceniać dostępną powierzchnię tej okolicy. Nie odsłania całego przebiegu naczyń ani wszystkich ich głębszych połączeń.

Ćwiczenie

Na przekroju wskaż przód, dół i przegrodę, zanim zaznaczysz sieć. Utrwal położenie przez porównanie z pobliskim przedsionkiem i dnem jamy nosa.

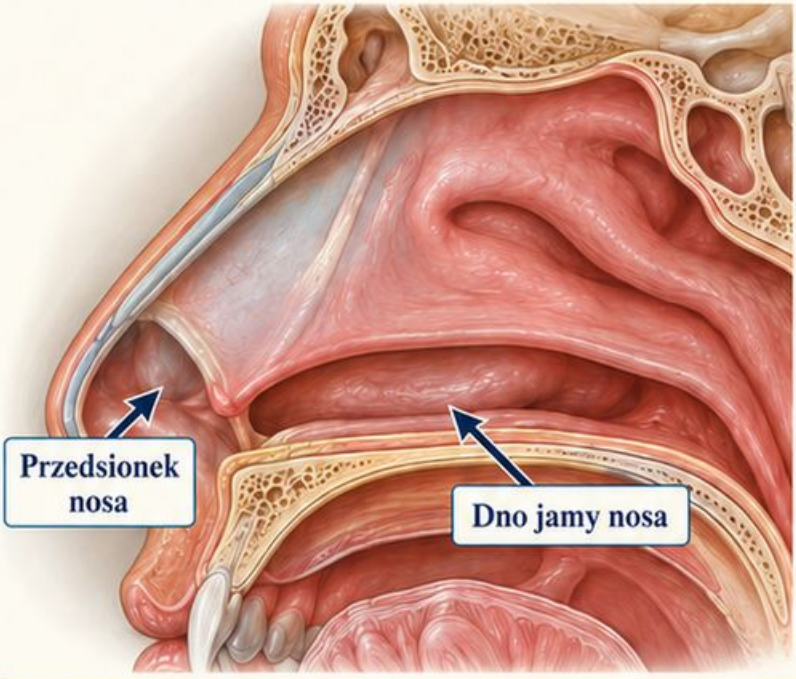

Schemat edukacyjny

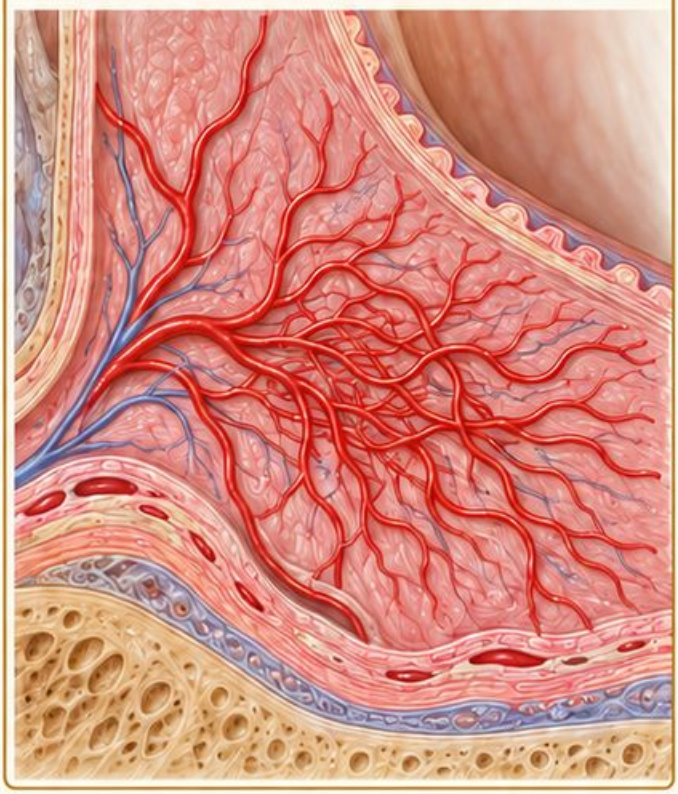

Źródła [2, 4]

Jama ustna: granice i powierzchnie

Przedsionek

Przestrzeń między wargami i policzkami a łukami zębowymi to przedsionek jamy ustnej. Odróżnij go od przestrzeni wewnątrz łuków.

Strop i dno

Podniebienie twarde leży ku przodowi, miękkie ku tyłowi. Dno jamy ustnej znajduje się pod językiem, nie na jego grzbiecie.

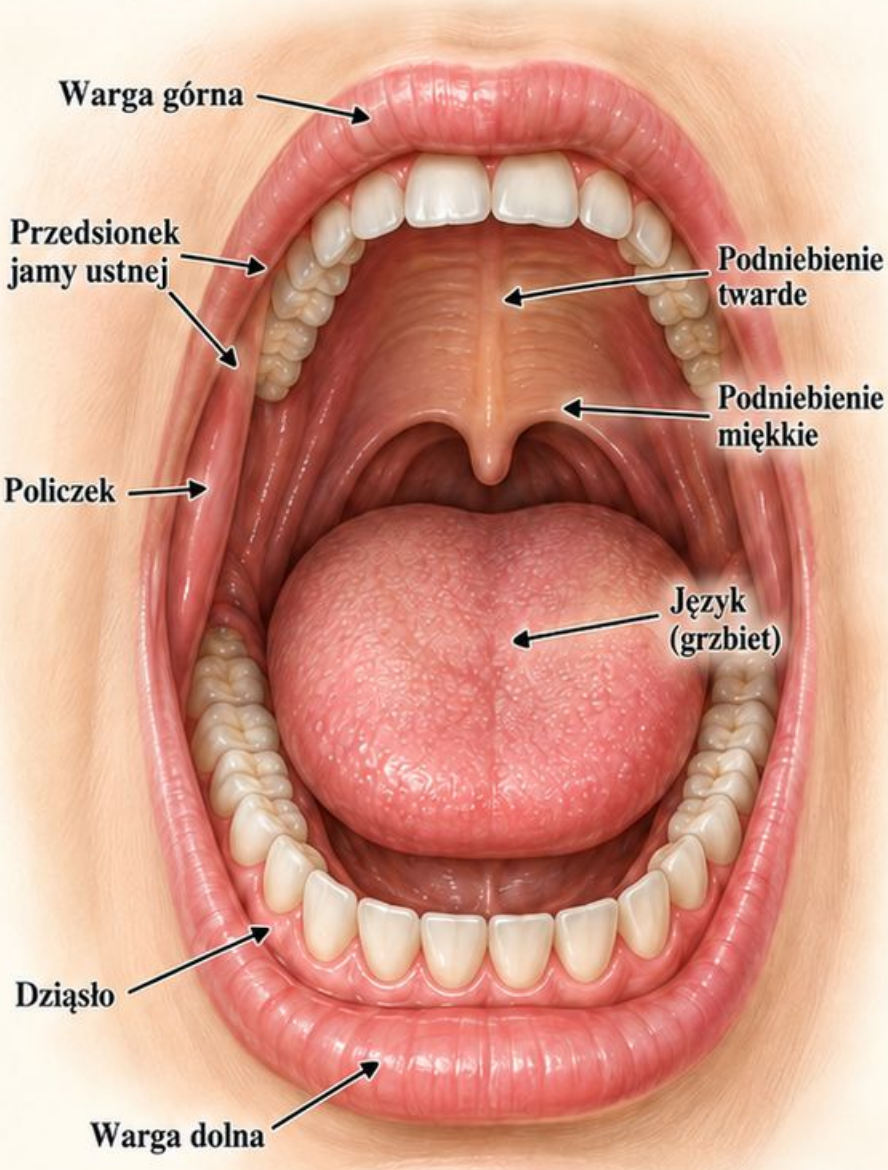

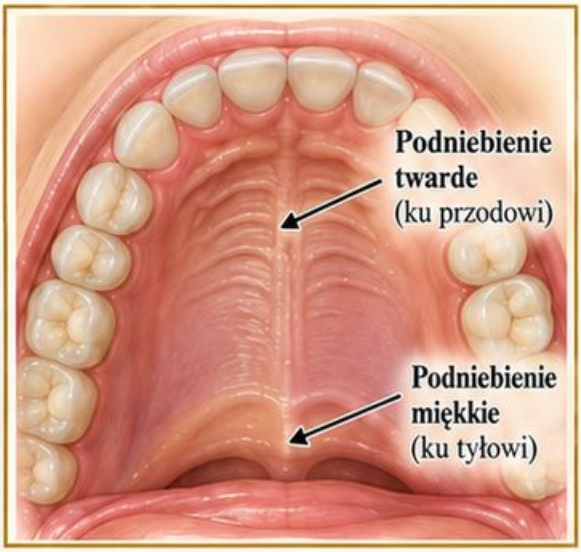

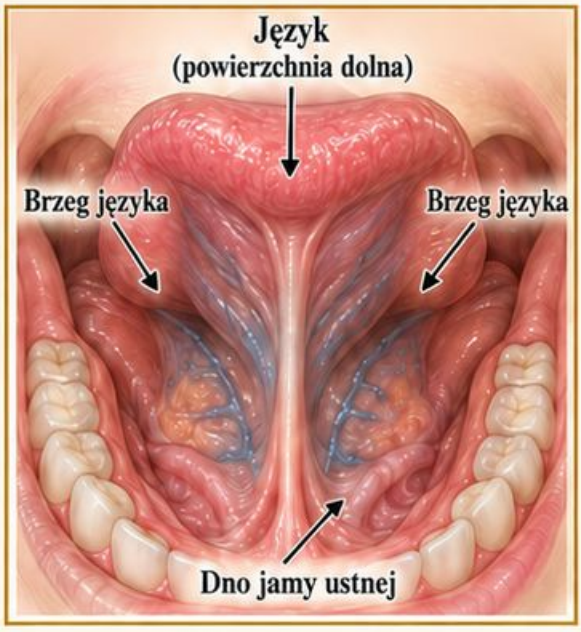

Język

Rozróżnij grzbiet, brzegi i powierzchnię dolną. Uniesienie języka zmienia dostępność widoku dna; jedna perspektywa nie odsłania wszystkich powierzchni.

Ćwiczenie

Prześledź kolejno wargę, policzek, dziąsło, podniebienie, język i dno. Każdej nazwie przypisz konkretną powierzchnię, zamiast traktować całe wnętrze jako gardło.

Schemat edukacyjny

Źródła [2]

Część ustna gardła: za jamą ustną

Położenie

Część ustna gardła leży za jamą ustną. Podniebienie miękkie oddziela ją od wyżej położonego nosogardła podczas określonych czynności.

Łuki

Łuk podniebienno-językowy znajduje się z przodu migdałka podniebiennego, a podniebienno-gardłowy ku tyłowi. Nie przedstawiaj obu jako jednego pasma.

Punkty

Języczek zwisa z podniebienia miękkiego. Tylna ściana gardła leży głębiej; widok przez usta nie odsłania całej części krtaniowej gardła.

Ćwiczenie

Wskaż dwa łuki i przestrzeń migdałka między nimi. Potem odróżnij języczek od nagłośni, której położenie jest niższe i związane z wejściem do krtani.

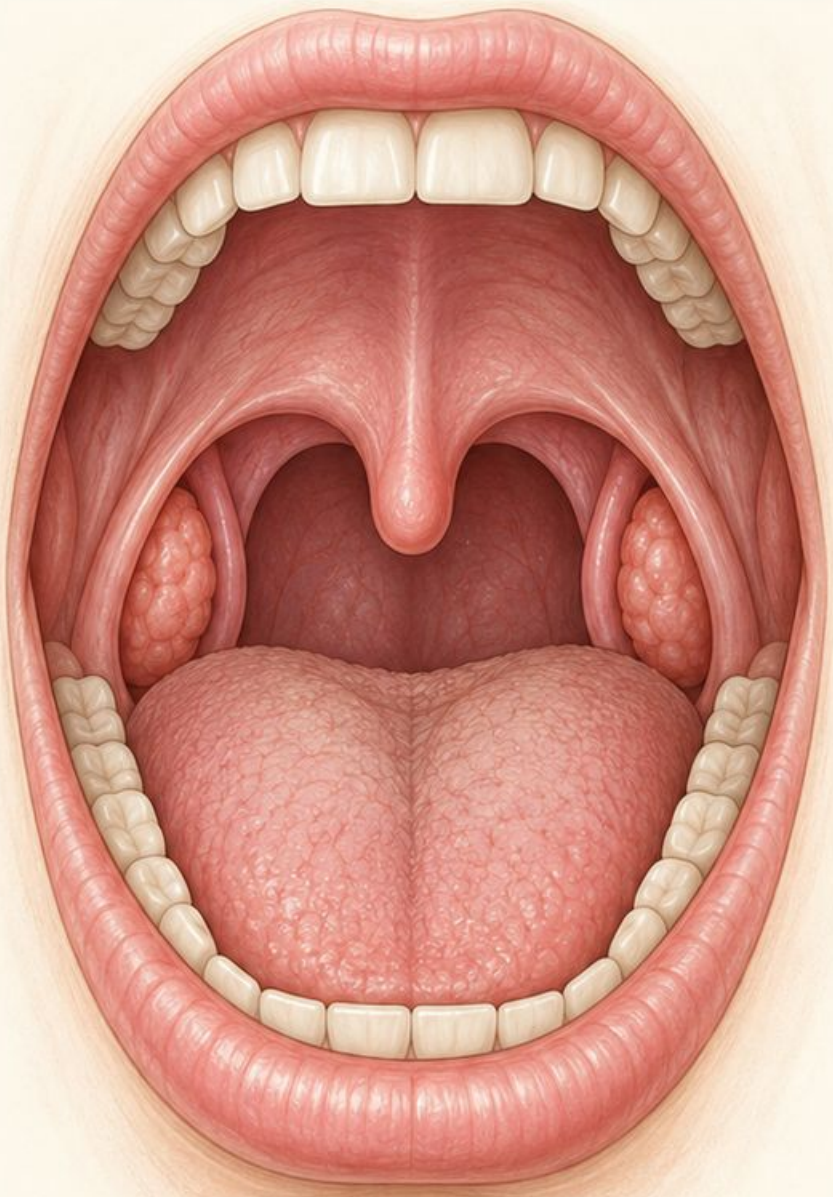

Schemat edukacyjny

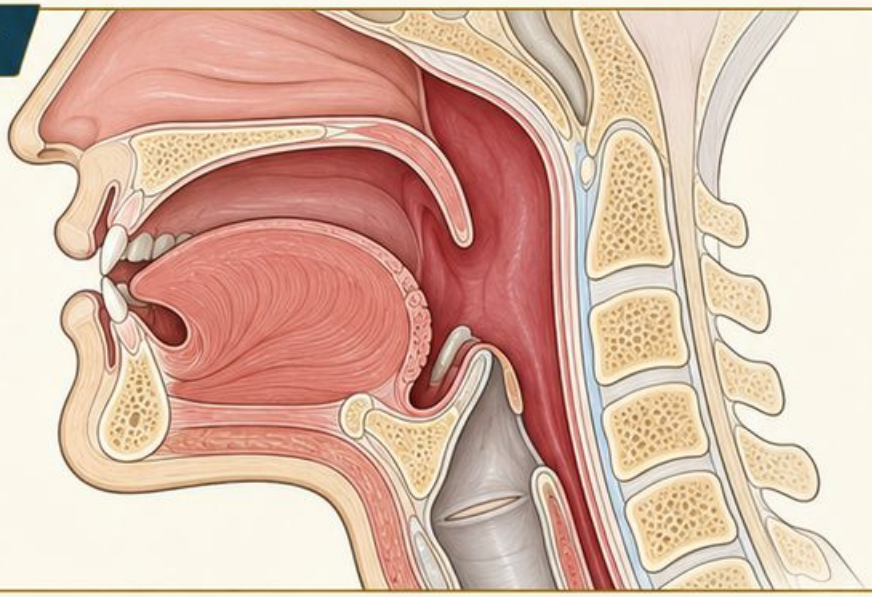

Źródła [2, 6]

Pierścień chłonny gardła

Układ

Pierścień Waldeyera to rozmieszczenie skupisk tkanki chłonnej wokół wejścia do dróg oddechowych i pokarmowych. Nie tworzy jednolitej, litej obręczy.

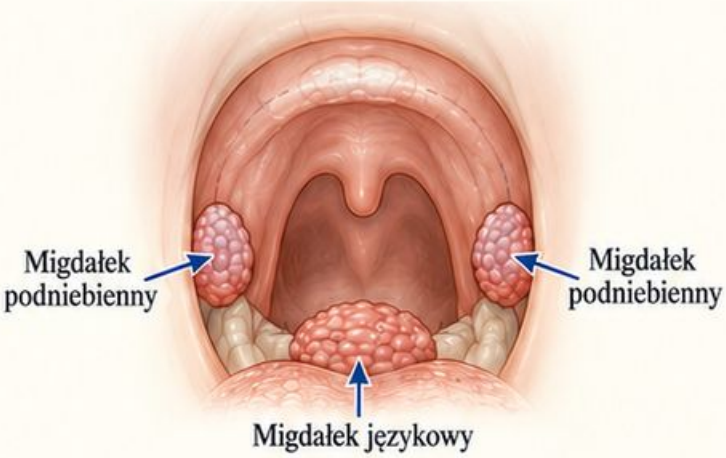

Góra i boki

Migdałek gardłowy leży przy sklepieniu i tylnej ścianie nosogardła. Migdałki trąbkowe są związane z okolicą ujść gardłowych trąbek słuchowych.

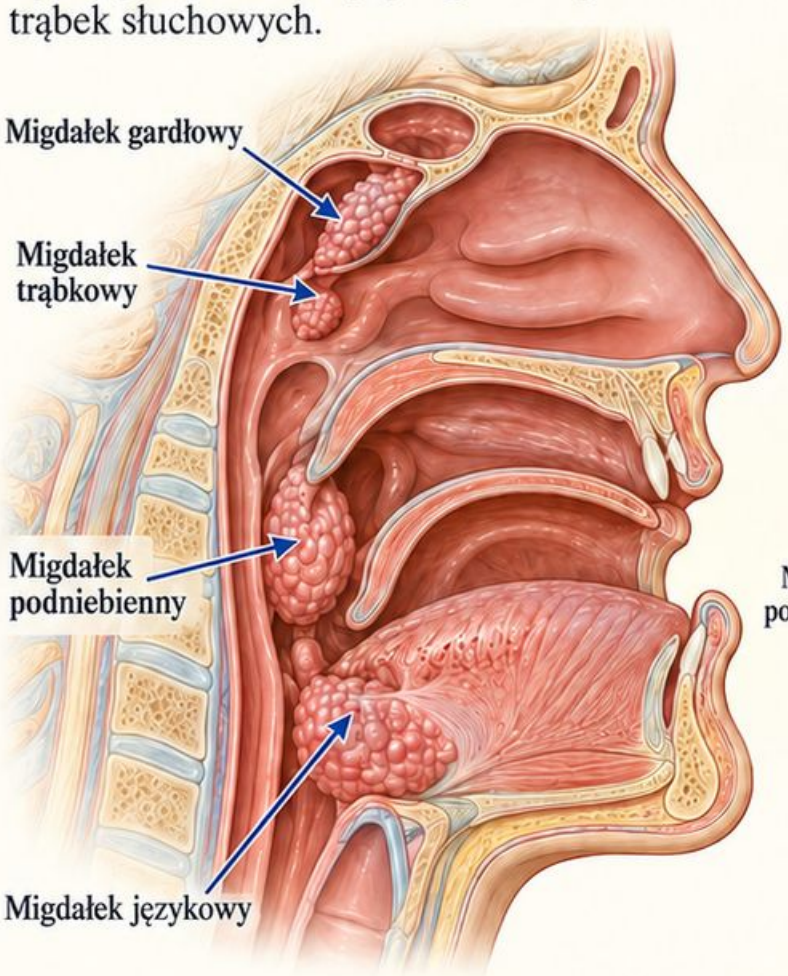

Niższy poziom

Migdałki podniebienne leżą między łukami, a migdałek językowy u nasady języka. Ich położenie wyjaśnia różną dostępność podczas oglądania.

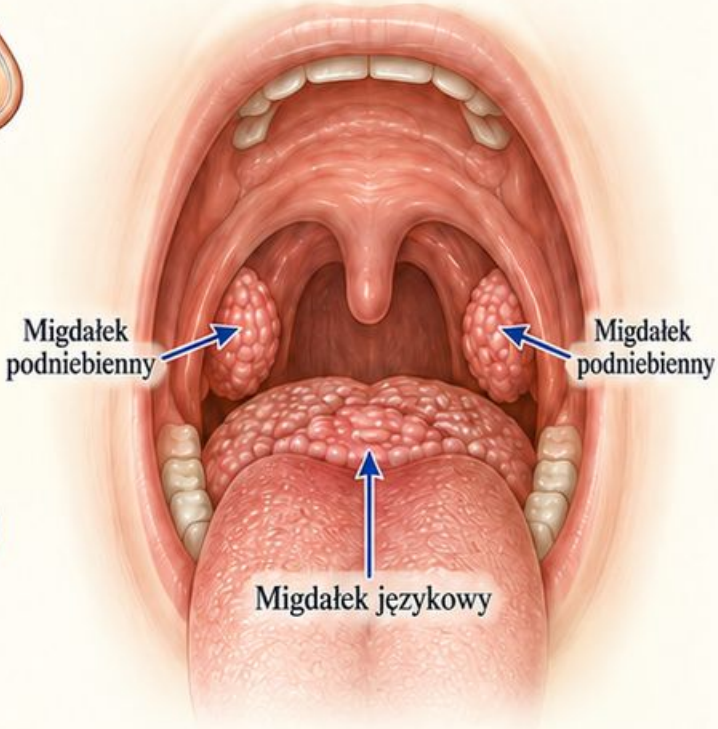

Ćwiczenie

Rozmieść cztery grupy na przekroju i widoku przednim. Nie przenoś migdałka gardłowego do dołu między łukami podniebiennymi; to miejsce migdałka podniebiennego.

Schemat edukacyjny

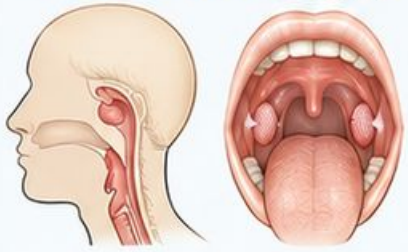

Źródła [6]

Sprawdź relacje bez podpisów

B1P19

Ucho

Wskaż strukturę oddzielającą przewód od jamy bębenkowej. Odpowiedź: błona bębenkowa. Następnie prześledź połączenie ucha środkowego z nosogardłem przez trąbkę słuchową.

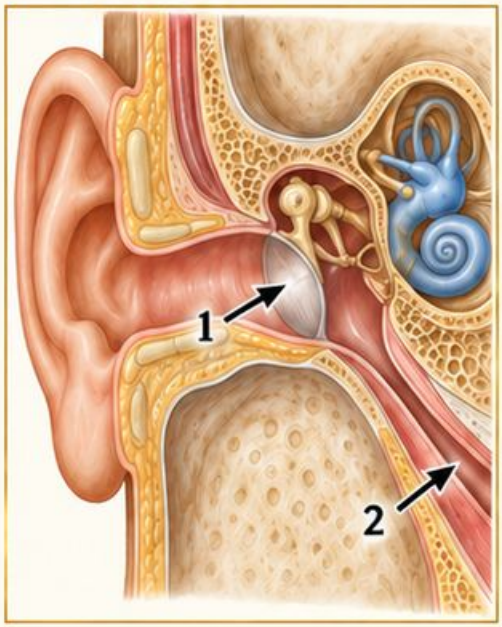

Nos

Co leży pod małżowiną dolną? Odpowiedź: przewód nosowy dolny. Wskaż też przegrodę jako ścianę przyśrodkową i podniebienie twarde poniżej jamy nosa.

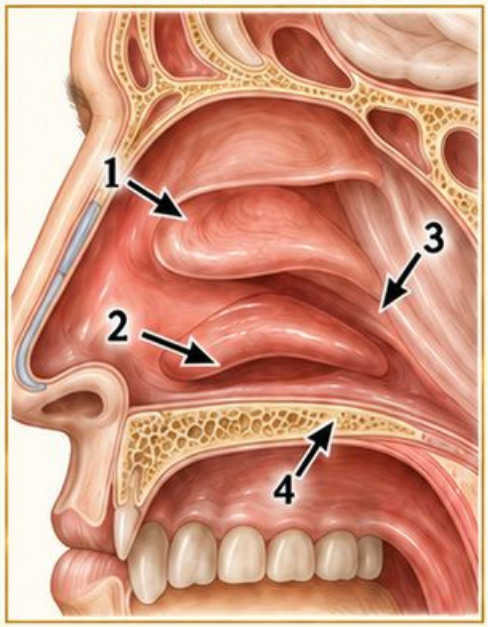

Gardło

Gdzie znajduje się migdałek podniebienny? Odpowiedź: między łukiem podniebienno-językowym a podniebienno-gardłowym. Oddziel go od migdałka gardłowego w nosogardle.

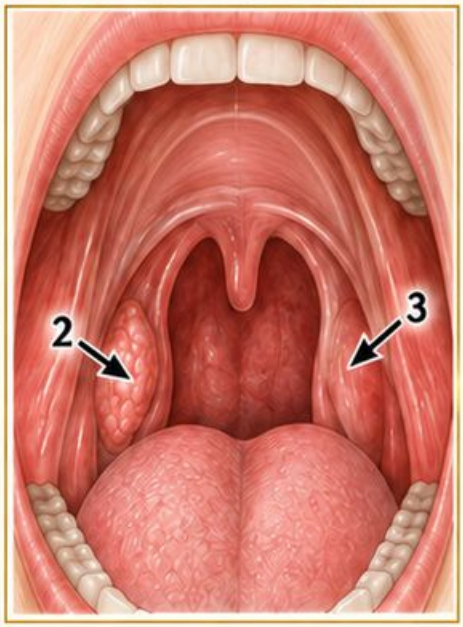

Kryterium nauki

Odtwórz trzy relacje z pamięci i pokaż je na schemacie.
Jeżeli nazwa jest poprawna, lecz wskazane miejsce błędne, powtórz położenie.

Schemat edukacyjny

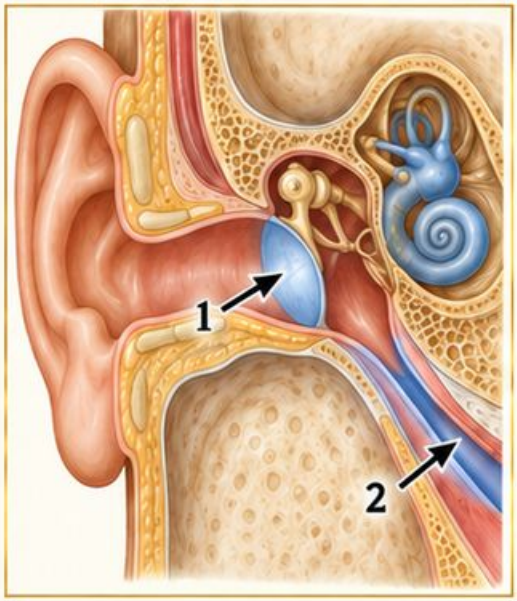

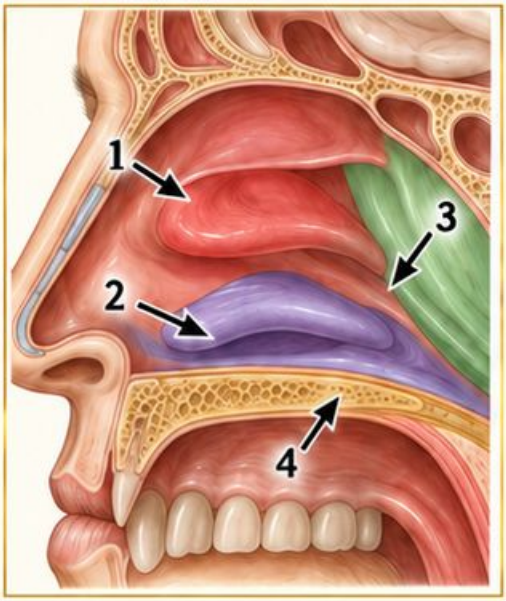

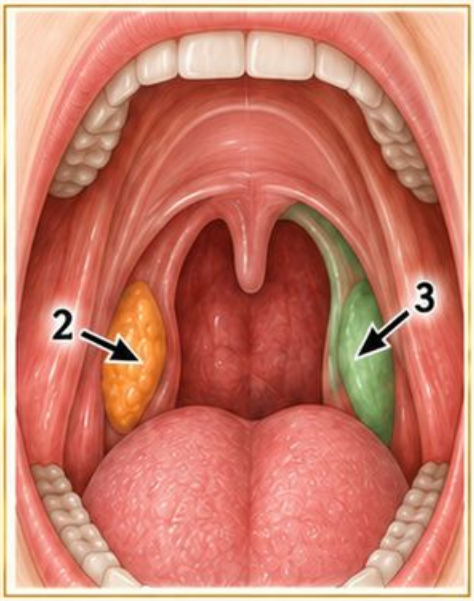

Źródła [1, 4, 6]

Źródła i dalsza nauka

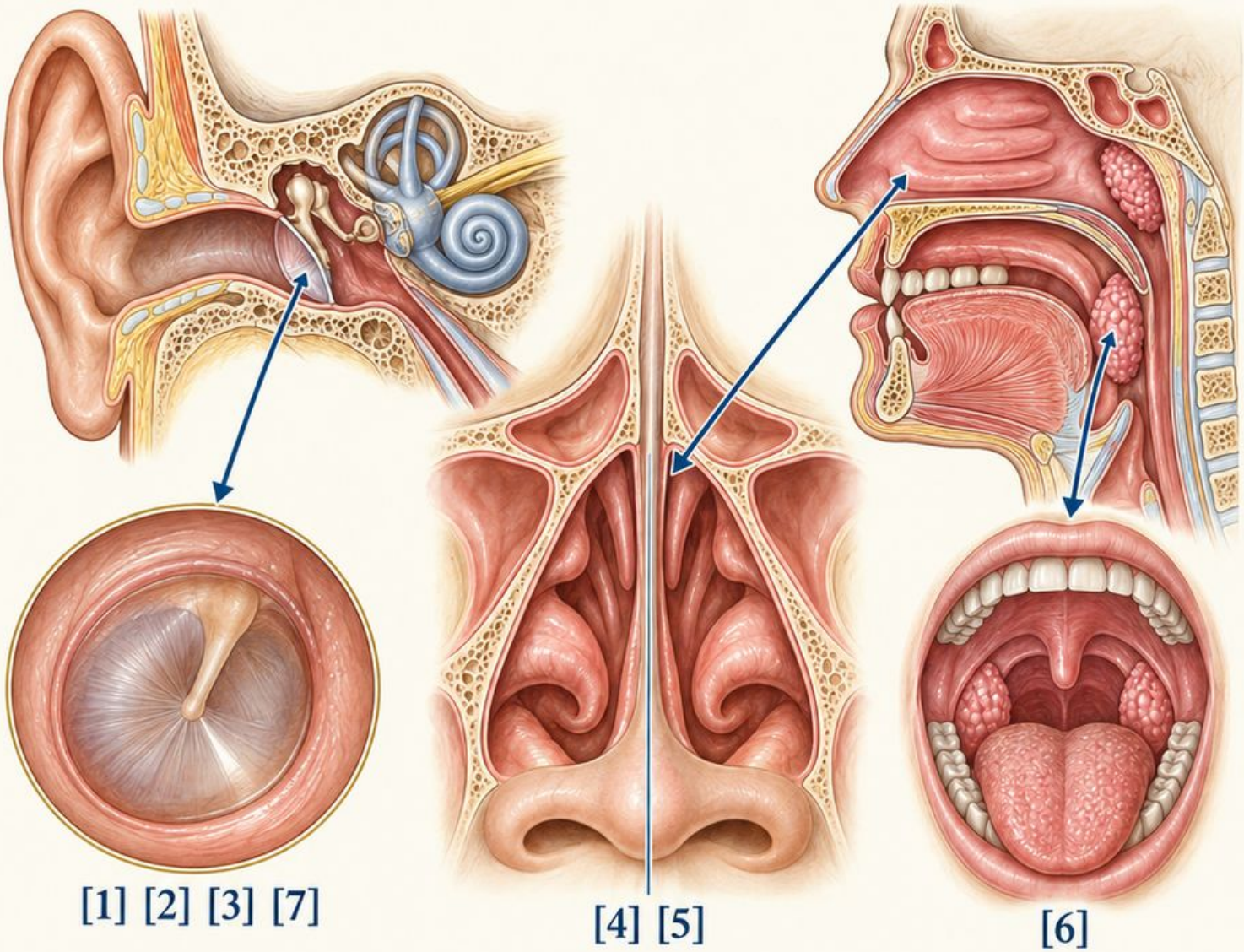

[1] Isaacson. Anatomy and Surgical Approach of the Ear and Temporal Bone, 2018. PMC6081290.

[2] AAO-HNSF. Primary Care Otolaryngology, wyd.3, 2011. entnet.org.

[3] JABSOM. Otitis Media and Otitis Externa, 2022. pediatrics.jabsom.hawaii.edu.

[4] NCBI Bookshelf. Anatomy, Head and Neck, Nasal Cavity. NBK544232.

[5] NCBI Bookshelf. Anatomy, Head and Neck, Nasal Concha. NBK546636.

[6] Anatomy and physiology of the palatine tonsils, adenoids, and lingual tonsils, 2021. PMC8356106.

[7] Parab i Khan. Endoscopic Management of Tympanic Membrane Retraction Pockets. PMC6838262.

Źródła pozwalają sprawdzić relacje anatomiczne. Ilustracje są oryginalnymi schematami i nie odtwarzają rycin źródłowych.

Dostęp: 19.10.2026