Porównania wizualne: norma × zmiana

14 par obrazów do świadomego porównywania

Ucho • nos • jama ustna i gardło

Znajdź różnicę. Opisz cechę. Zaznacz granicę oceny.

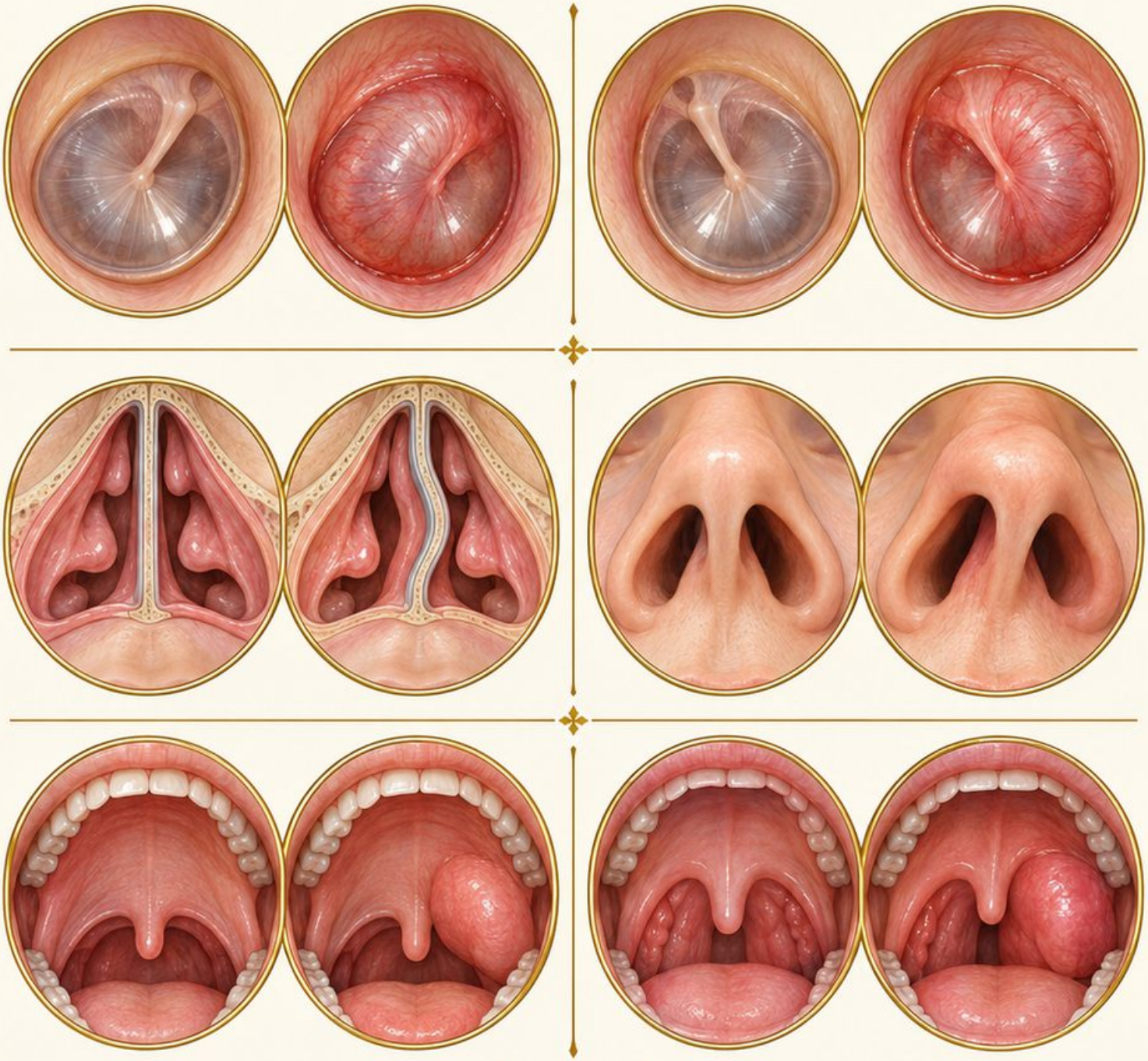

Ostoja

Jak korzystać z porównań

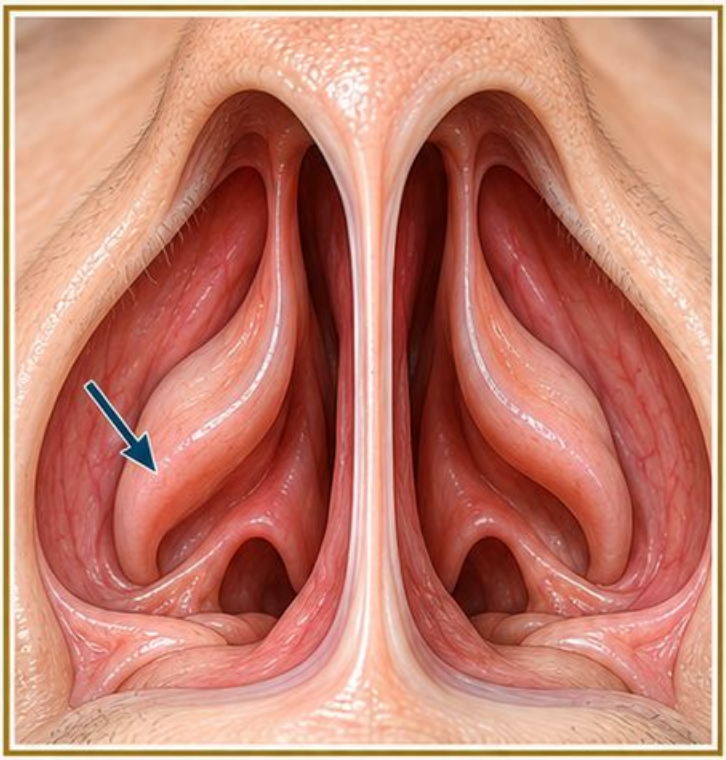

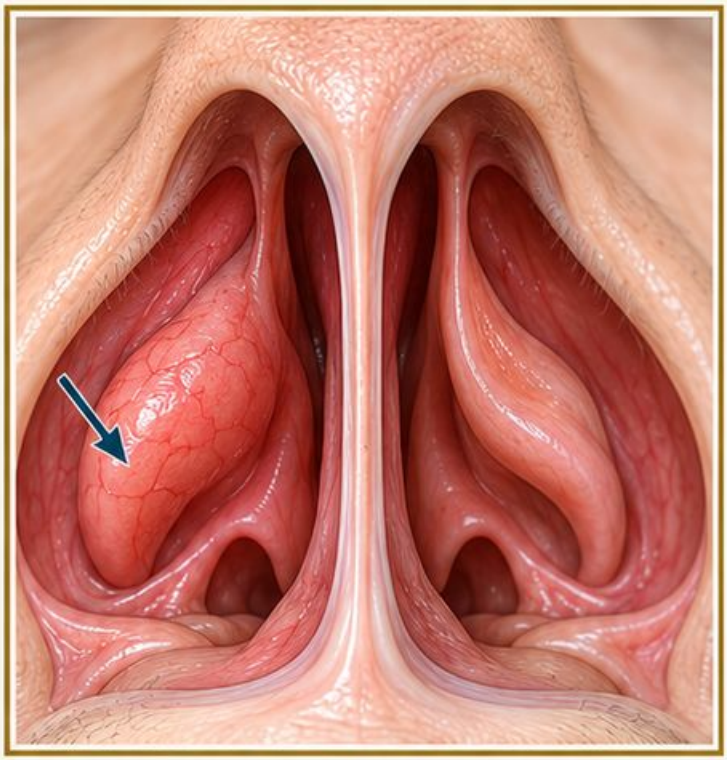

1 Najpierw kadr

Sprawdź stronę pacjenta, kąt, skalę i oświetlenie. Na schematach są dobrane parami, aby jedna różnica nie maskowała drugiej.

2 Potem obserwacja

Zasłoń blok sprawdzenia. Powiedz, co pozostaje wspólne, co się zmieniło i którą strukturę możesz wskazać bez zgadywania rozpoznania.

3 Na końcu zapis

Napisz dwa zdania porównania i jedno ograniczenie. Odsłoń odpowiedź; popraw określenie lokalizacji lub kierunku, jeśli nie zgadza się z obrazem.

4 Punkt kontrolny

Zaliczasz parę, gdy wskazujesz cechę i jej znaczenie dla opisu. Pary ćwiczą rozpoznawanie cech; przyczyny ustala się z pełnym badaniem.

Ilustracje edukacyjne wygenerowane z użyciem AI.

Źródła [2, 3]

Przewód: światło czy obrzęk

Porównaj

W obu panelach znajdź tę samą głębokość przewodu. Porównuj grubość ścian i szerokość światła, a nie jedynie odcień skóry.

Obrazy

A: światło zachowane, ściany bez widocznego obrzęku.
B: ściany pogrubiałe, światło szczelinowate; głębsza część jest zasłonięta w tym ujęciu.

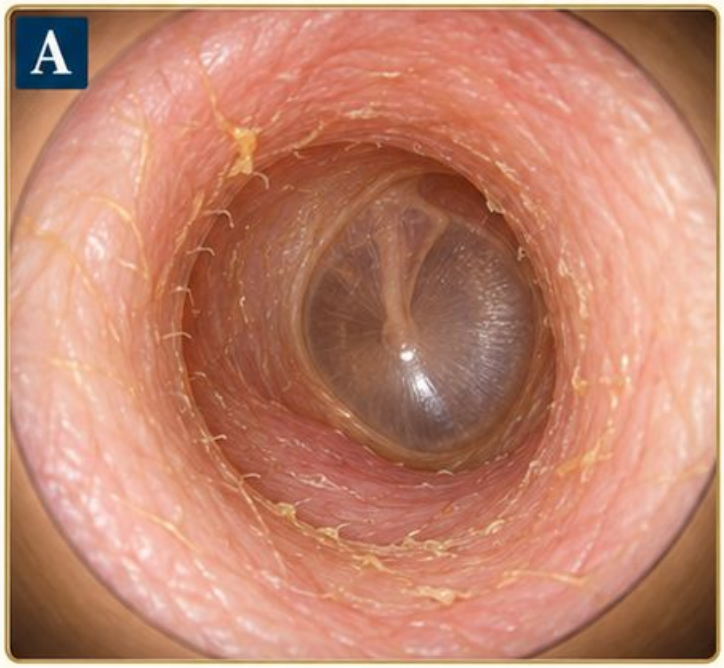

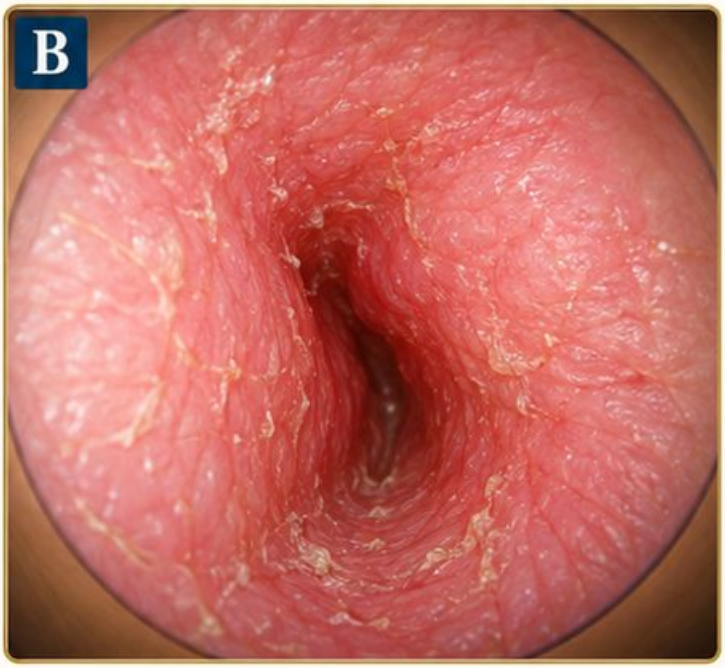

Sprawdź

Zasłoń podpisy i wskaż cechę, która najbardziej ogranicza ocenę błony. Odpowiedź: zwężenie światła, nie samo zaczerwienienie widocznej skóry.

Granice

Zapisz: przewód obrzęknięty, błona niewidoczna. Nie rozpoznawaj stanu błony za przeszkodą. Ból i tkliwość wymagają danych z wywiadu oraz badania.

Schemat porównawczy

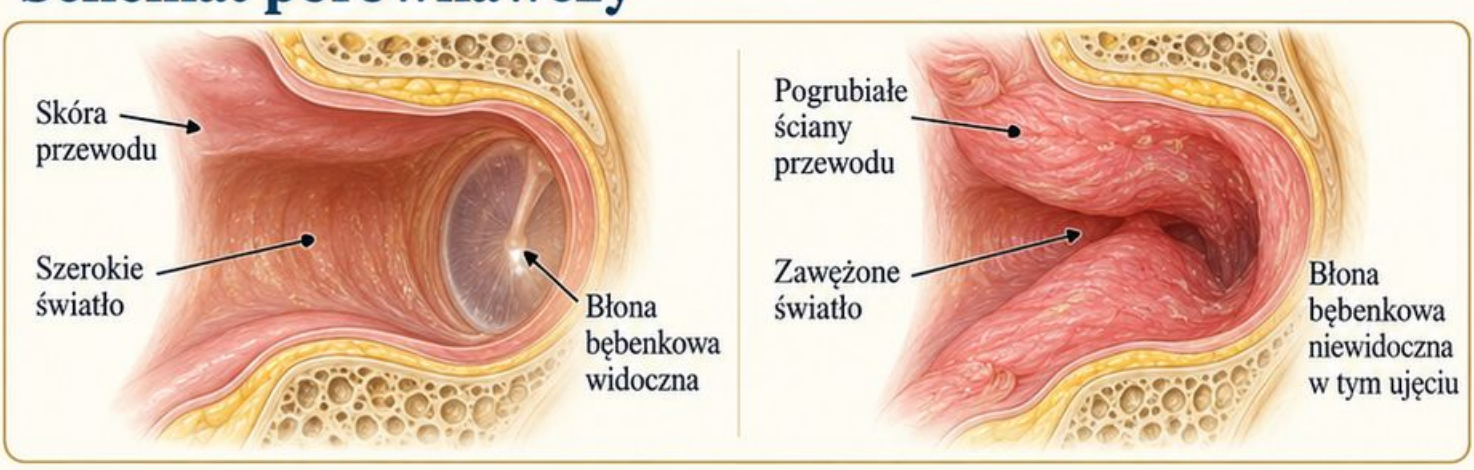

Źródła [1, 4]

Błona: ustawienie prawidłowe i retrakcja

Porównaj

Oba obrazy przedstawiają lewe ucho z tej samej perspektywy. Szukaj różnicy położenia błony i wyglądu rękojeści młoteczka, zanim porównasz kolor.

Obrazy

A: typowy zarys bez głębokiej kieszonki. **B:** błona wciągnięta przyśrodkowo; rękojeść młoteczka wydaje się mocniej uwydatniona w pokazanym ujęciu.

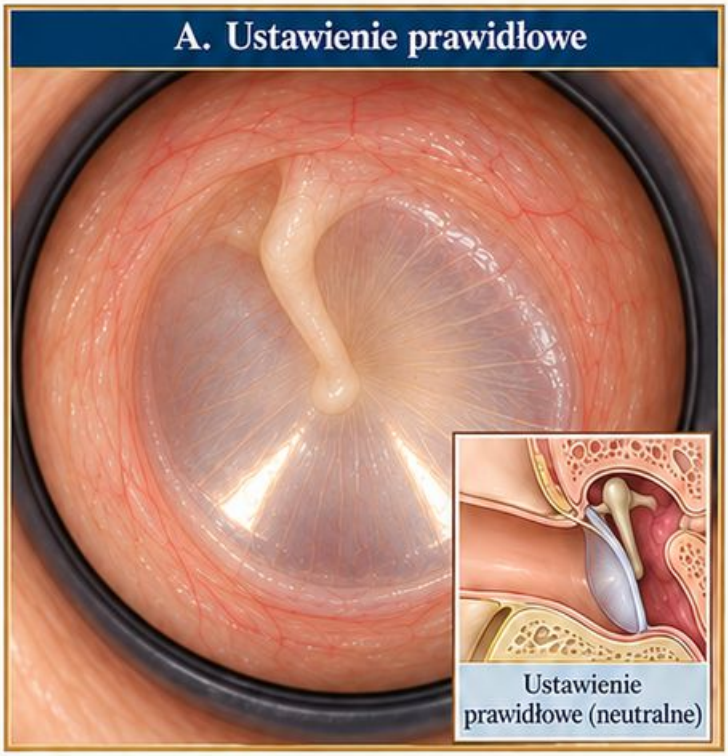

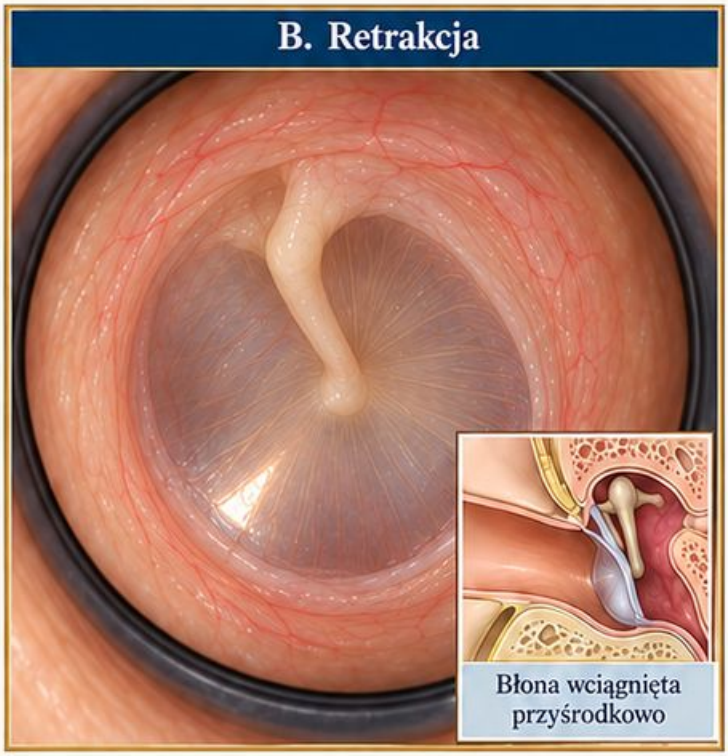

Sprawdź

Wskaż kierunek przemieszczenia: ku jamie bębenkowej czy ku przewodowi?

Odpowiedź: retrakcja oznacza wciągnięcie ku jamie bębenkowej, nie uwypuklenie na zewnątrz.

Granice

Opis porównawczy ma zawierać kierunek i lokalizację. Nie wyliczaj ciśnienia z rysunku; ocena ruchomości wymaga badania dynamicznego i odrębnej interpretacji klinicznej.

Schemat porównawczy

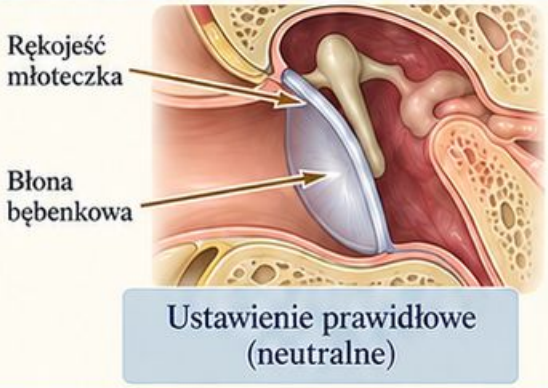

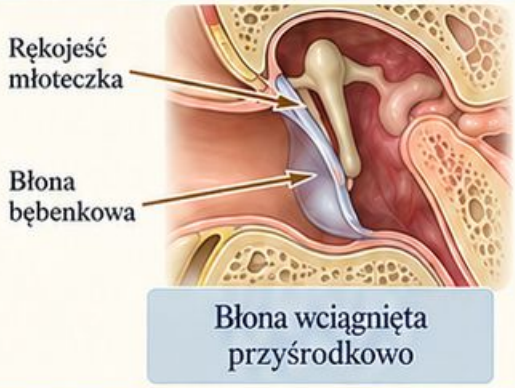

Źródła [1, 5]

Błona: uwypuklenie czy tylko zaczerwienienie

Porównaj

Porównanie utrzymuje podobną barwę tkanek, aby ujawnić znaczenie kształtu.
Patrz na wypukłość powierzchni i czytelność punktów orientacyjnych, nie tylko czerwień.

Obrazy

A: zachowany zarys i rozpoznawalna rękojeść młoteczka. **B:** wypukła, nieprzezierna powierzchnia; punkty orientacyjne są słabo widoczne w pokazanym obrazie.

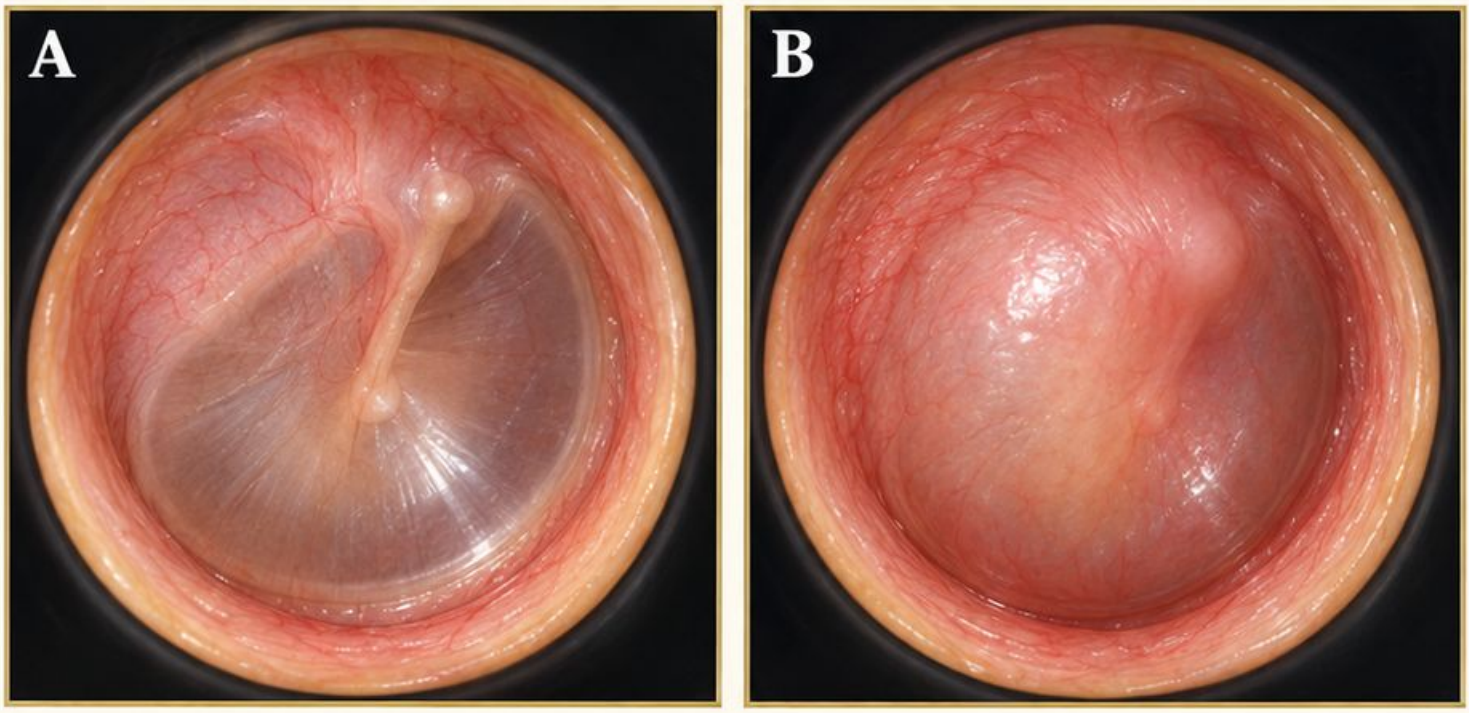

Schemat porównawczy

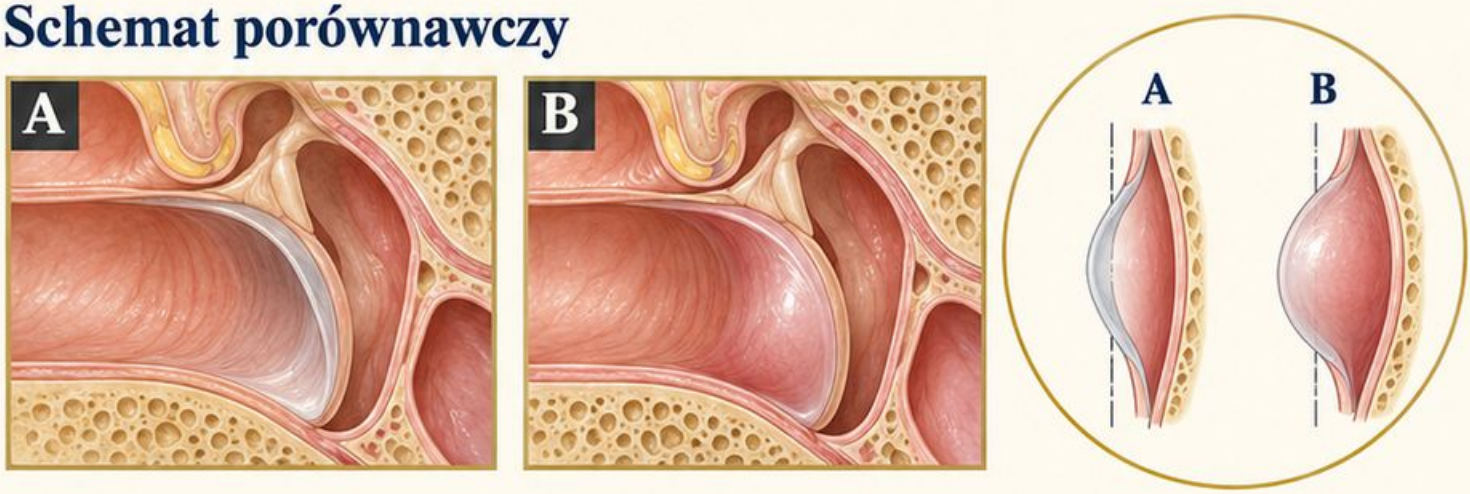

Sprawdź

Która cecha odróżnia obrazy mocniej niż kolor? Odpowiedź: uwypuklenie oraz zatarcie anatomii. Zapisz te obserwacje, zanim sformułujesz hipotezę dotyczącą przyczyny.

Granice

Nie rozpoznawaj ostrego zapalenia wyłącznie z ilustracji. Uwypuklenie wymaga odniesienia do bólu, czasu trwania i pełnego badania, a dobór leczenia jest osobną decyzją.

Źródła [1, 5]

Błona: jasna płytka czy odbicie światła

Porównaj

Porównaj położenie i rozległość jasnych obszarów. Refleks jest odbiciem światła, a płytka stanowi nieprzezierny obszar błony; nie utożsamiaj tych cech.

Obrazy

A: niewielki refleks przednio-dolny. **B:** szeroka kredowobiała płytka w dolnej części, odrębna od małego odbicia światła w sąsiednim fragmencie.

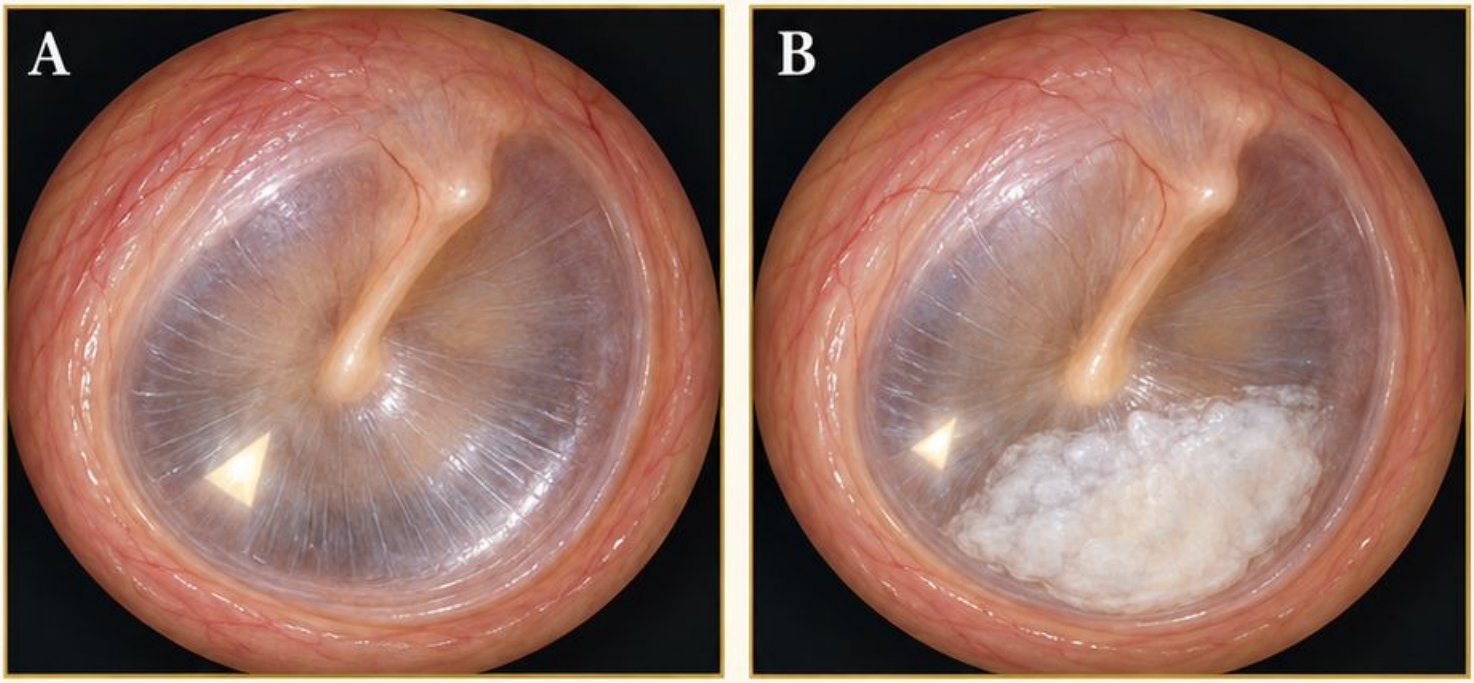

Sprawdź

Zakryj etykiety i wskaż obszar, przez który nie widać głębszych struktur. Odpowiedź: płytka. Jasność sama w sobie nie określa charakteru zmiany

Granice

Opisuj położenie płytki i pozostałą widoczność błony. Nie zakładaj obecności perforacji ani niedosłuchu bez odpowiednich danych; wygląd nie określa samodzielnie sprawności słuchu.

Schemat porównawczy

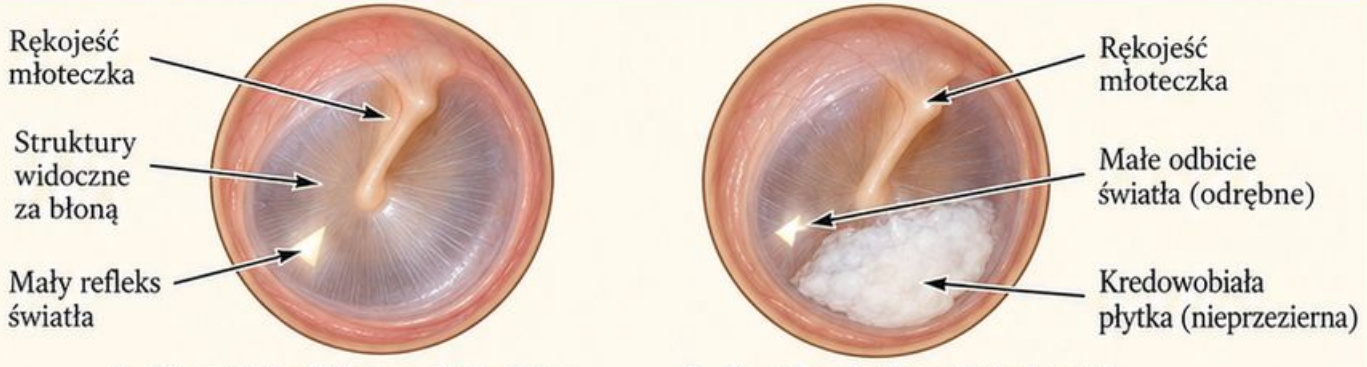

A. Niewielki refleks przednio-dolny. **B.** Szeroka płytka w dolnej części.

Źródła [1, 5]

Błona: ciągłość i otwór

Porównaj

Punktem zadania jest ciągłość powierzchni. Porównaj obwód ciemnego obszaru z otaczającą błoną; zwykły cień nie stanowi dowodu istnienia perforacji.

Obrazy

A: ciągła widoczna powierzchnia. **B:** okrągły otwór w dolnej części, otoczony zachowanym pasmem błony, z wyraźnie widocznym pełnym brzegiem.

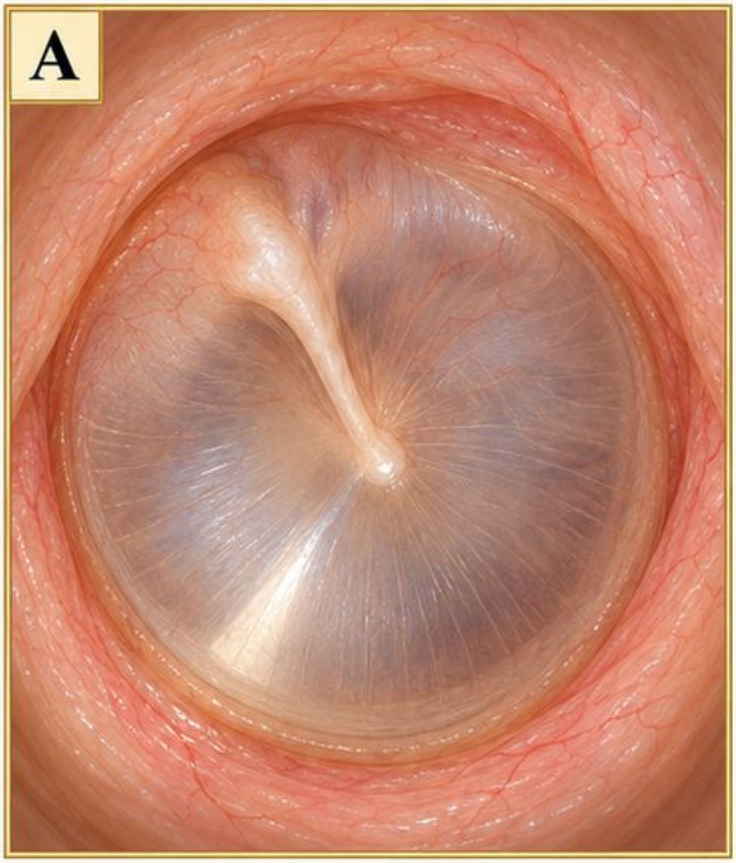

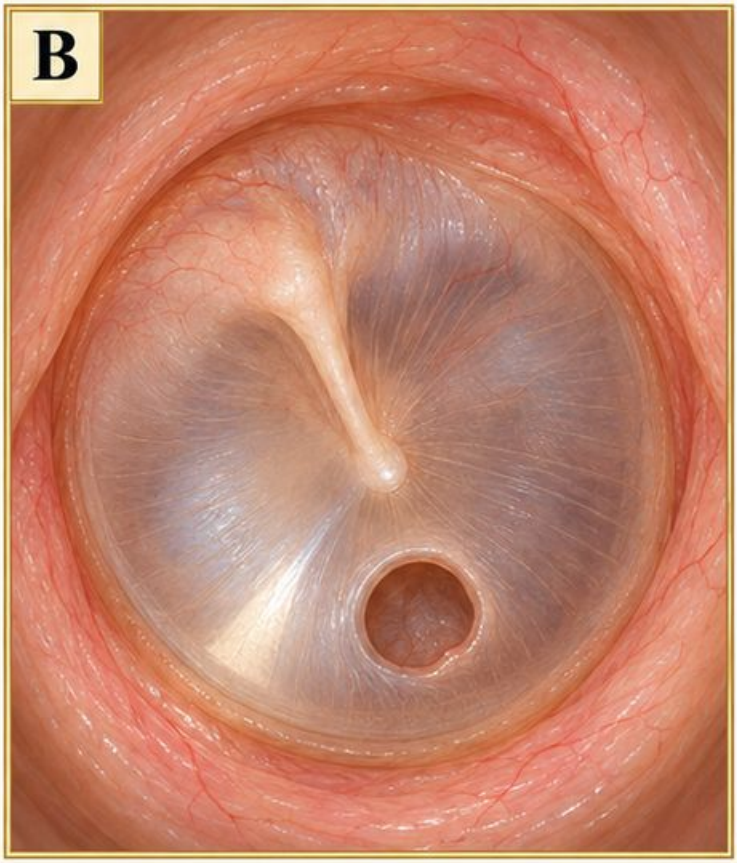

Sprawdź

Co pozwala opisać otwór jako centralny? Odpowiedź: zachowana błona wokół całego obwodu ubytku. Centralny nie musi oznaczać położenia w samym środku.

Granice

Nie mierz średnicy bez skali i nie ustalaj przyczyny z rysunku. Gdy brzeg jest zasłonięty, zapisz ograniczenie zamiast dopowiadać ciągłość niewidocznego fragmentu.

Schemat porównawczy

Źródła [6, 1]

Ucho środkowe: powietrze i płyn

Porównaj

Oba panele mają podobne oświetlenie i ustawienie. Szukaj poziomej granicy oraz pęcherzyków za błoną; sam bursztynowy odcień jest mniej swoisty.

Obrazy

A: częściowo przezierna błona bez widocznego poziomu. **B:** poziom płynu z dwoma pęcherzykami przy granicy płynu i powietrza, obserwowanymi przez zachowaną powierzchnię błony.

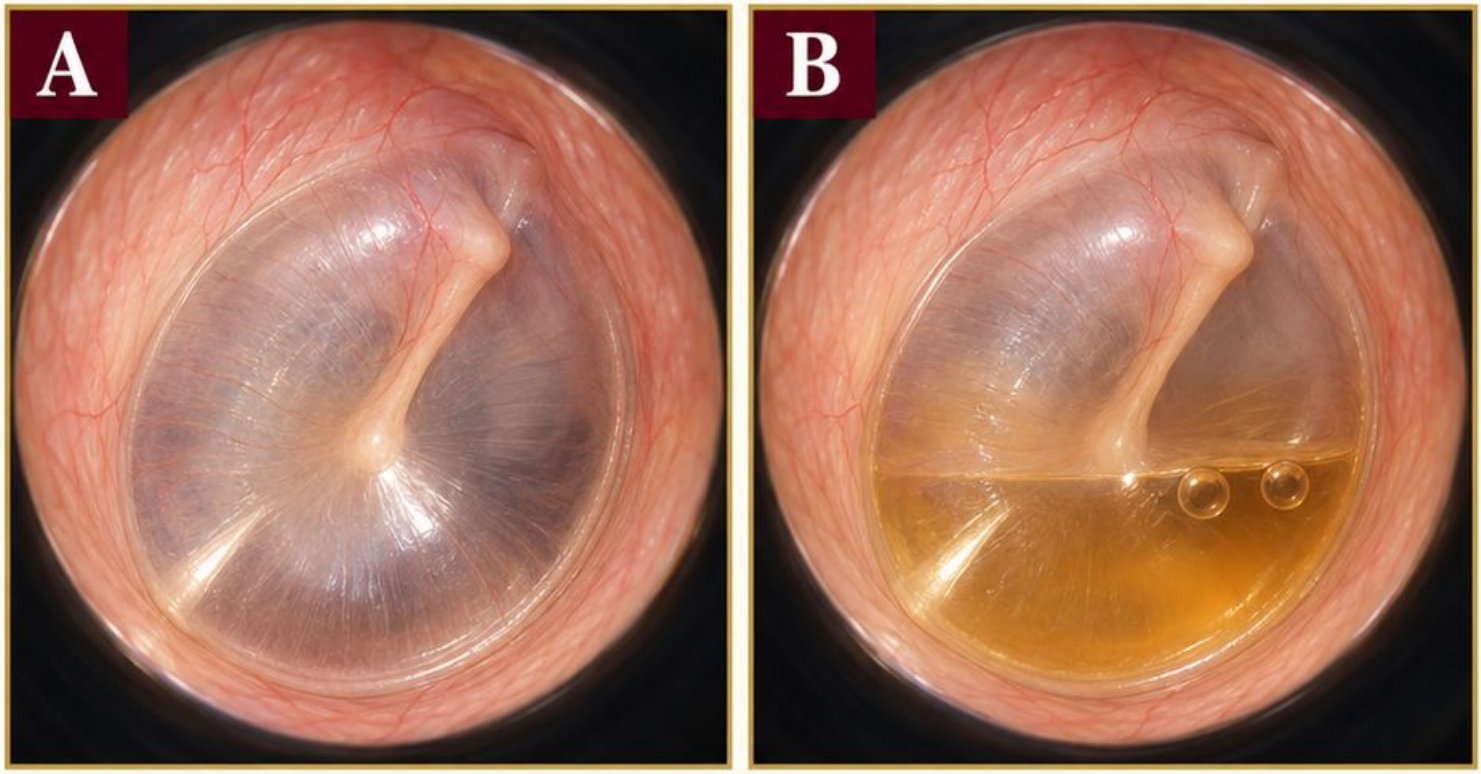

Sprawdź

Wskaż, czy materiał leży w przewodzie, czy za błoną. Odpowiedź: przedstawiono cechy położone za błoną, a nie wydzielinę na skórze przewodu.

Granice

Zapisz poziom i przezierność, ale nie nazywaj płynu ropą na podstawie koloru. Ruchomość, słuch i pełny kontekst kliniczny wymagają osobnej oceny.

Schemat porównawczy

Źródła [5]

Przegroda: przebieg prosty i odchylenie

Porównaj

Porównuj oba obrazy przy tej samej osi patrzenia. Śledź linię przegrody od wejścia, zamiast oceniać samo położenie zewnętrznych nozdrzy.

Obrazy

A: przedni odcinek bez wyraźnego odchylenia. **B:** łukowata wypukłość w lewo zwęża przestrzeń między przegrodą a lewą małżowiną dolną.

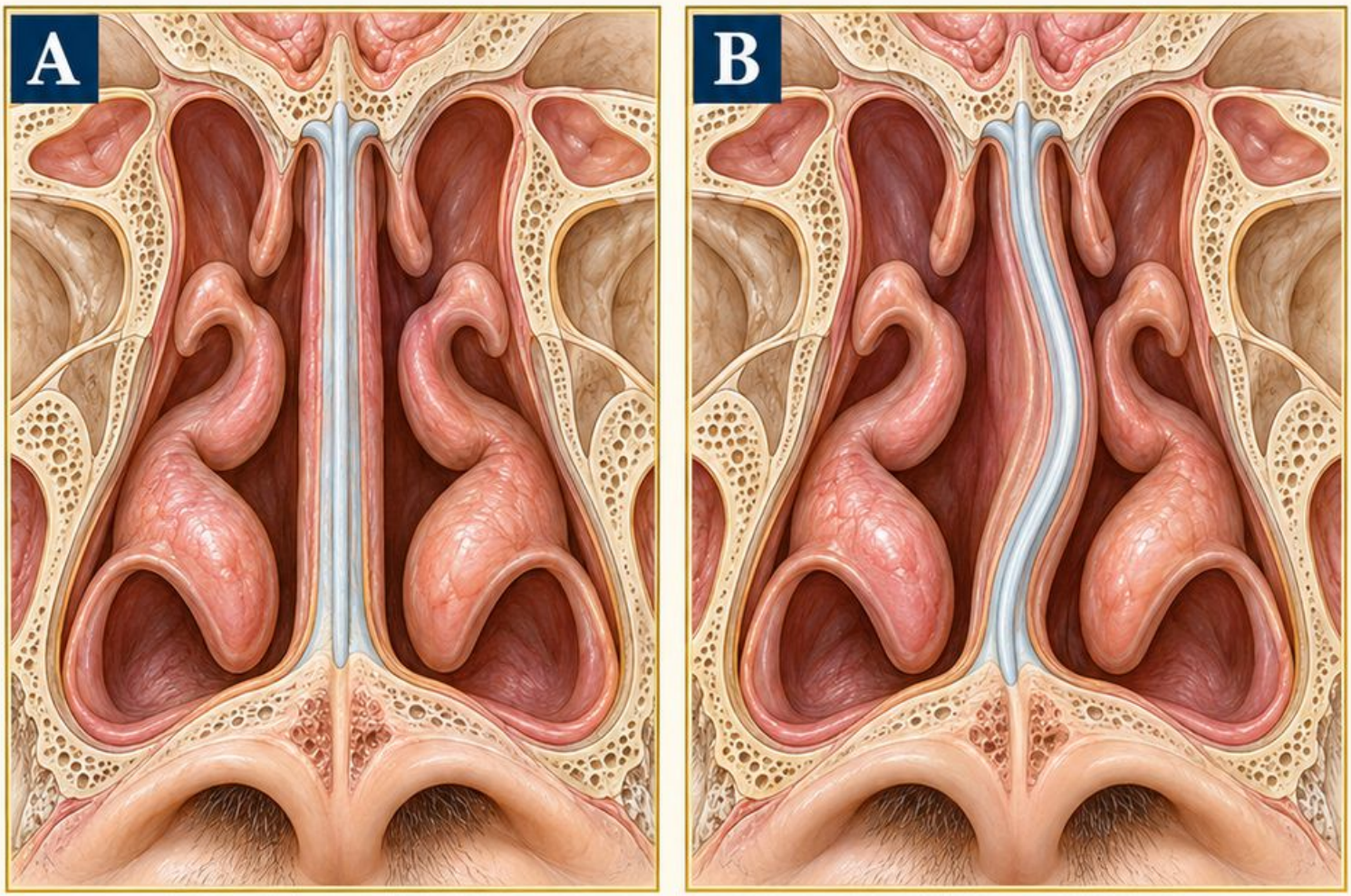

Sprawdź

Która jama ma węższe światło w pokazanym odcinku? Odpowiedź: lewa.
Nie odwracaj strony, patrząc na obraz pacjenta od przodu.

Granice

Opisuj kierunek i odcinek skrzywienia. Nie oceniaj całego przepływu powietrza ze schematu; objawy i głębiej położone odcinki mogą zmieniać znaczenie widocznej różnicy.

Schemat porównawczy
Źródła [7, 8]

Małżowina: wielkość i wolna przestrzeń

Porównaj

Zachowano podobny przebieg przegrody, aby uwidocznić wpływ wielkości małżowiny. Porównaj jej zarys, powierzchnię i szerokość szczeliny przy przegrodzie.

Obrazy

A: małżowina dolna z zachowanym odstępem. **B:** małżowina powiększona, pozostawia wąską przestrzeń; śluzówka jest gładka, bez odrębnej masy nad nią.

A. Małżowina dolna prawidłowej wielkości

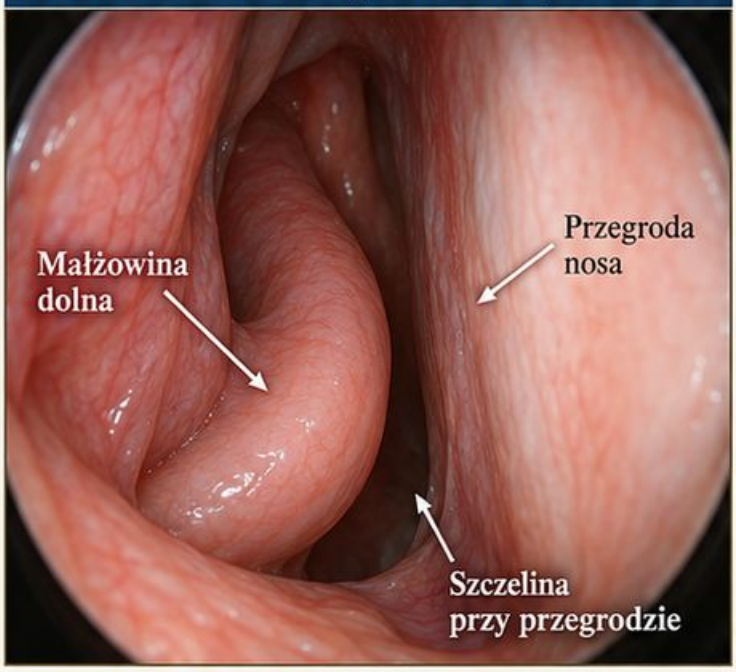

B. Małżowina dolna powiększona

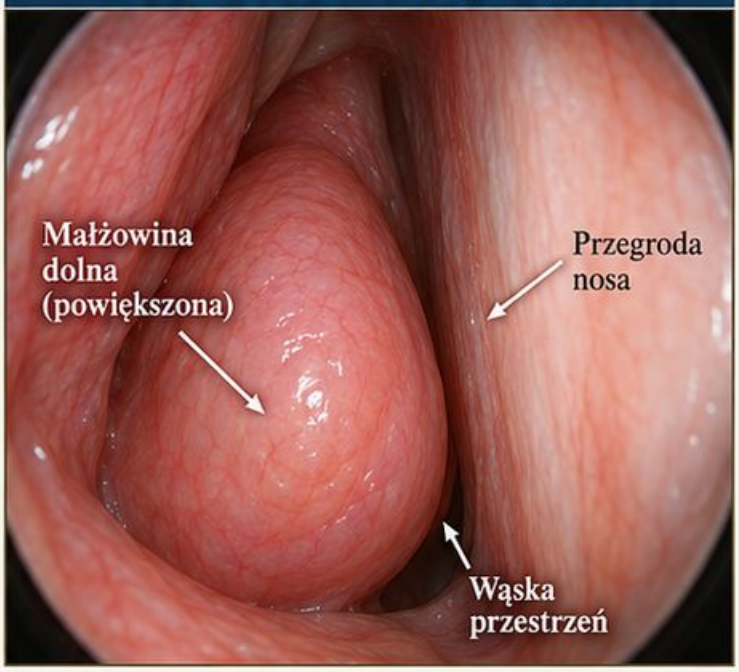

Sprawdź

Wskaż strukturę odpowiedzialną za widoczne zwężenie. Odpowiedź: powiększona małżowina, nie skrzywiona przegroda. Uzasadnij odpowiedź, porównując oba stałe punkty orientacyjne.

Granice

Jedno ujęcie nie odróżnia pewnie utrwalonego przerostu od przemijającego obrzmienia. Zapisz powiększenie oraz zakres widoczności, a objawy i zmienność oceń osobno.

Schemat porównawczy



Źródła [7, 2]

Małżowina i masa polipowata

Porównaj

Nie szukaj wyłącznie białego koloru. Najpierw rozpoznaj małżowinę dolną jako stałą wypukłość ściany bocznej, a następnie oceń dodatkową strukturę.

Obrazy

A: gładka różowa małżowina. **B:** ta sama małżowina widoczna poniżej jasnej, częściowo przeziernej masy; jej przyczep znika głębiej poza polem.

Schemat porównawczy

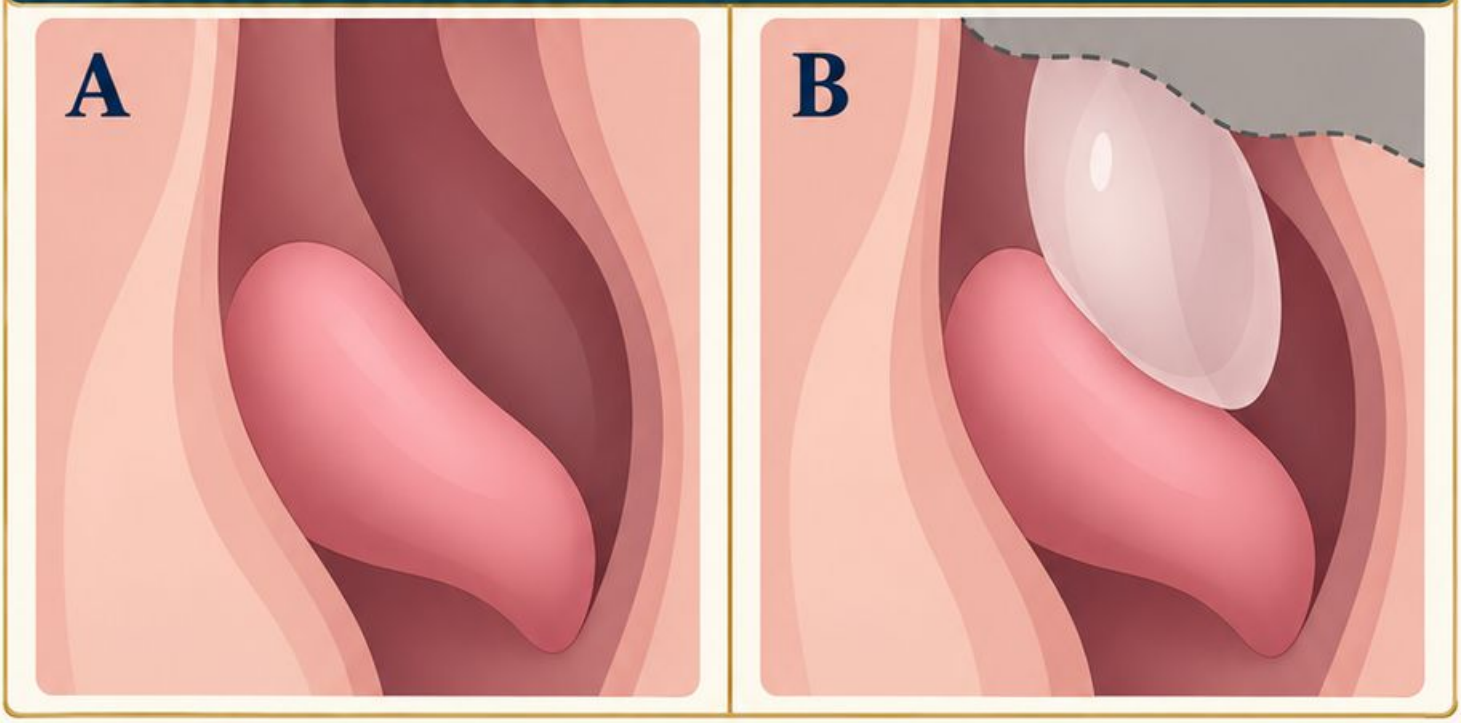

Sprawdź

Czy jasna masa zastępuje małżowinę? Odpowiedź: nie; na schemacie widać dwie odrębne struktury. Wskaż każdą, zanim użyjesz określenia polipowata.

Granice

Opis wyglądu nie potwierdza typu tkanki. Jednostronna masa wymaga oceny; nie polecaj jej sondowania ani nie uznawaj gładkiej powierzchni za dowód łagodności.

Źródła [9, 7]

Śluzówka: powierzhnia i obrzęk

Porównaj

Oba widoki przedstawiają ten sam odcinek nosa. Porównaj grubość widocznych tkanek i szerokość światła, utrzymując podobny kolor i natężenie światła.

Obrazy

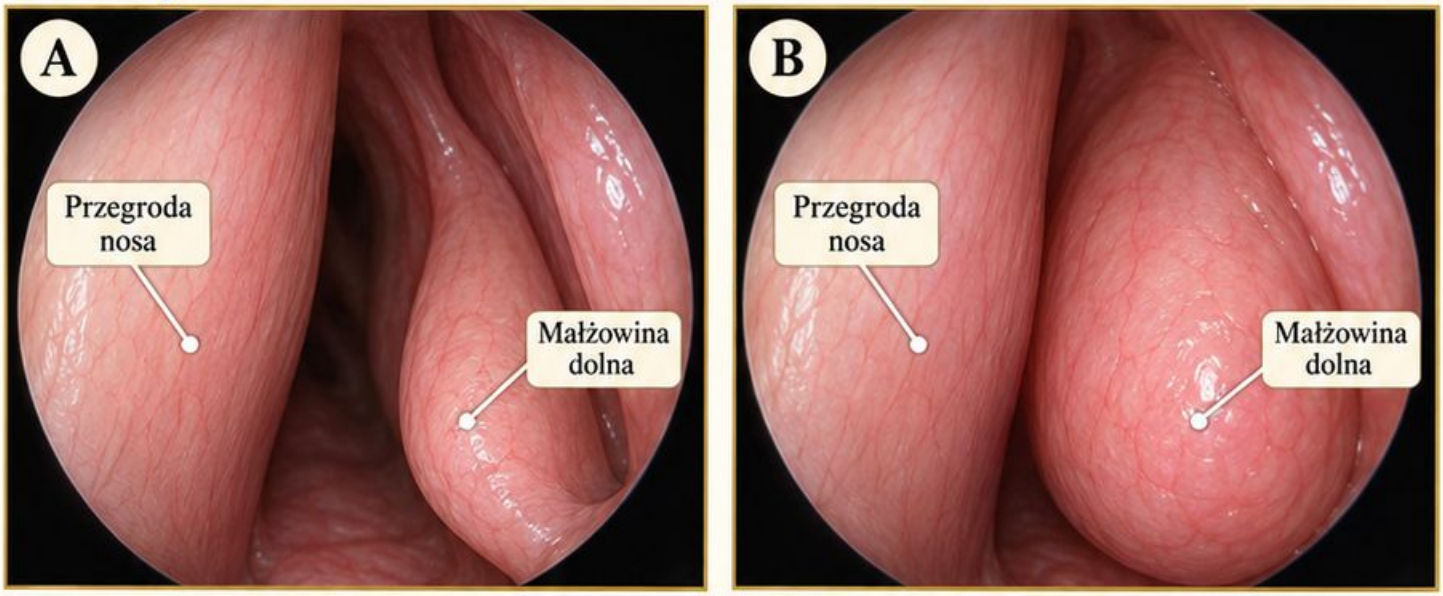

A: cienki zarys, wolna przestrzeń zachowana. **B**: śluzówka obrzmiała, zaokrągla zarys małżowiny i zmniejsza przestrzeń między nią a przegrodą.

Sprawdź

Czy obrzęk musi być intensywnie czerwony? Odpowiedź: nie. Na tej parze głównym sygnałem jest zmiana objętości, a nie jaskrawa barwa tkanek.

Granice

Zapisz stronę i rozległość obrzmienia. Nie rozpoznawaj alergii ani zakażenia po jednej cesze i nie przeliczaj widocznej szczeliny na procent drożności nosa.

Schemat porównawczy

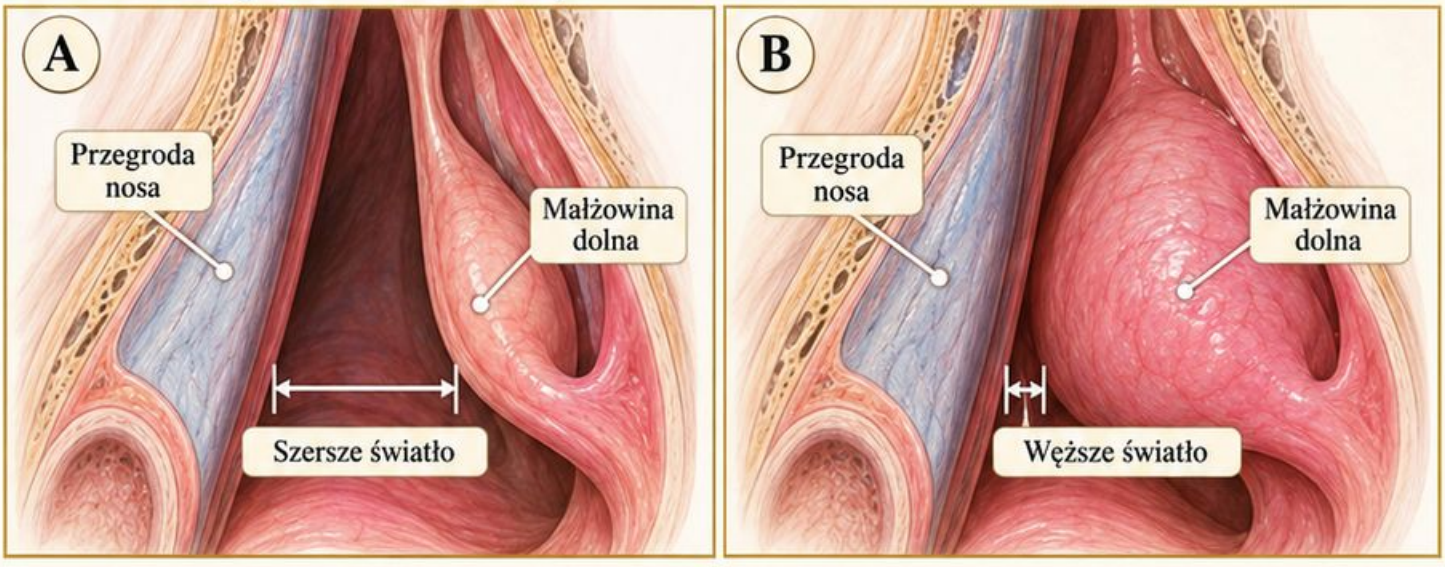

Źródła [2]

Migdałki: małe i powiększone

Porównaj

Porównuj powierzchnię i udział migdałków w szerokości części ustnej gardła.
Samo powiększenie nie oznacza zapalenia, nalotu ani rozpoznania bezdechu sennego.

Obrazy

A: niewielkie migdałki między łukami. **B:** obustronnie większe, bez nalotu; języczek pośrodkowo, a położenie języka i perspektywa pozostają podobne.

Schemat porównawczy

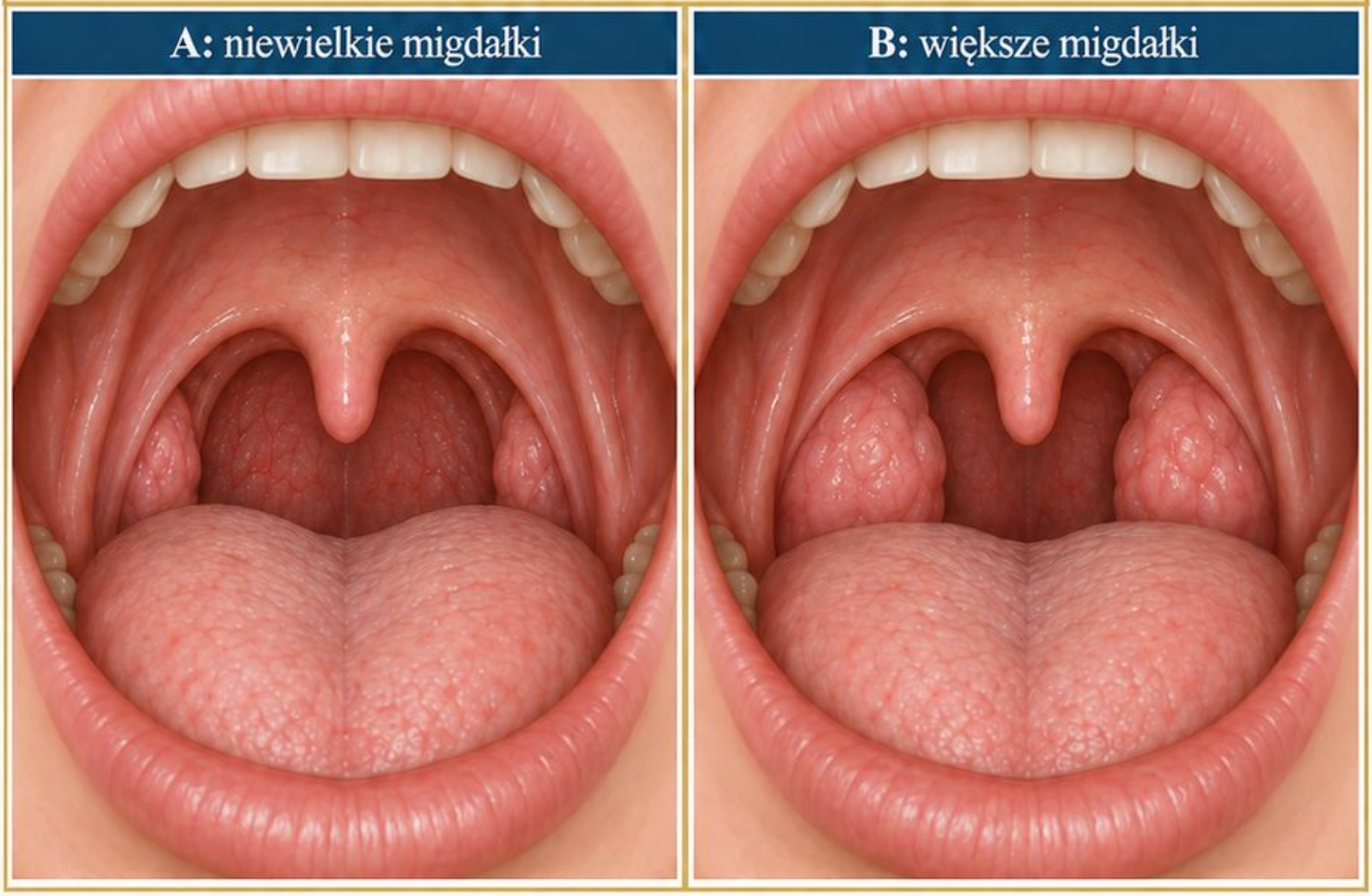

Sprawdź

Czy do opisu wielkości potrzebne jest słowo ropne? Odpowiedź: nie. To różne informacje; wielkość oraz materiał na powierzchni zapisuj osobno.

Granice

W skali Brodsky'ego oceniaj obie strony, podając zastosowaną skalę. Nie wyciągaj wniosków o nocnym oddychaniu z samego stopnia powiększenia widocznego podczas oglądania.

Źródła [10, 11]

Migdałki: symetria i asymetria

Porównaj

W tej parze najważniejsze jest porównanie stron. Zanim ocenisz różnicę, sprawdź ustawienie głowy, wysokość języka i zakres odsłonięcia obu migdałków.

Obrazy

A: migdałki podobnej wielkości. **B:** lewy większy od prawego przy porównywalnej widoczności; bez wyraźnego uwypuklenia podniebienia i bez widocznego nalotu.

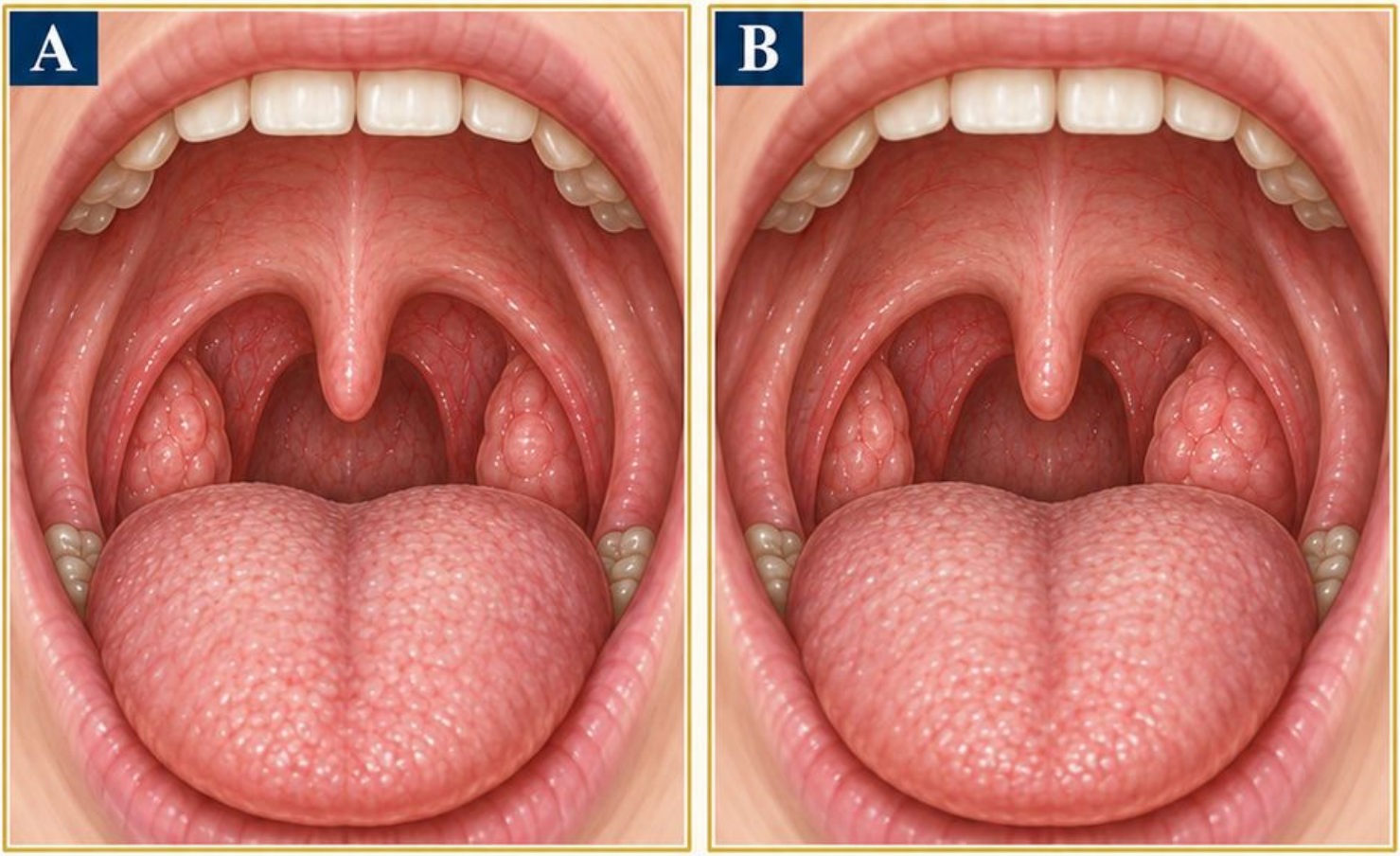

Sprawdź

Co należy sprawdzić poza obrazem? Odpowiedź: czas trwania i narastanie różnicy oraz inne objawy. Statyczna para nie odpowiada na te pytania.

Granice

Nie utożsamiaj asymetrii z konkretnym rozpoznaniem. Zapisz stronę i cechy powierzchni; utrwalona lub narastająca różnica wymaga oceny klinicznej z uwzględnieniem wywiadu.

Schemat porównawczy

Źródła [11, 2]

Podniebienie: symetria i uwypuklenie

Porównaj

Porównaj zarys podniebienia miękkiego po obu stronach języczka. Jednostronna wypukłość jest inną cechą niż samo powiększenie powierzchni migdałka podniebiennego.

Obrazy

A: podniebienie symetryczne. **B:** uwypuklenie po lewej, z przesunięciem języczka w prawo i zatarciem lewego łuku w pokazanym ujęciu.

Schemat porównawczy

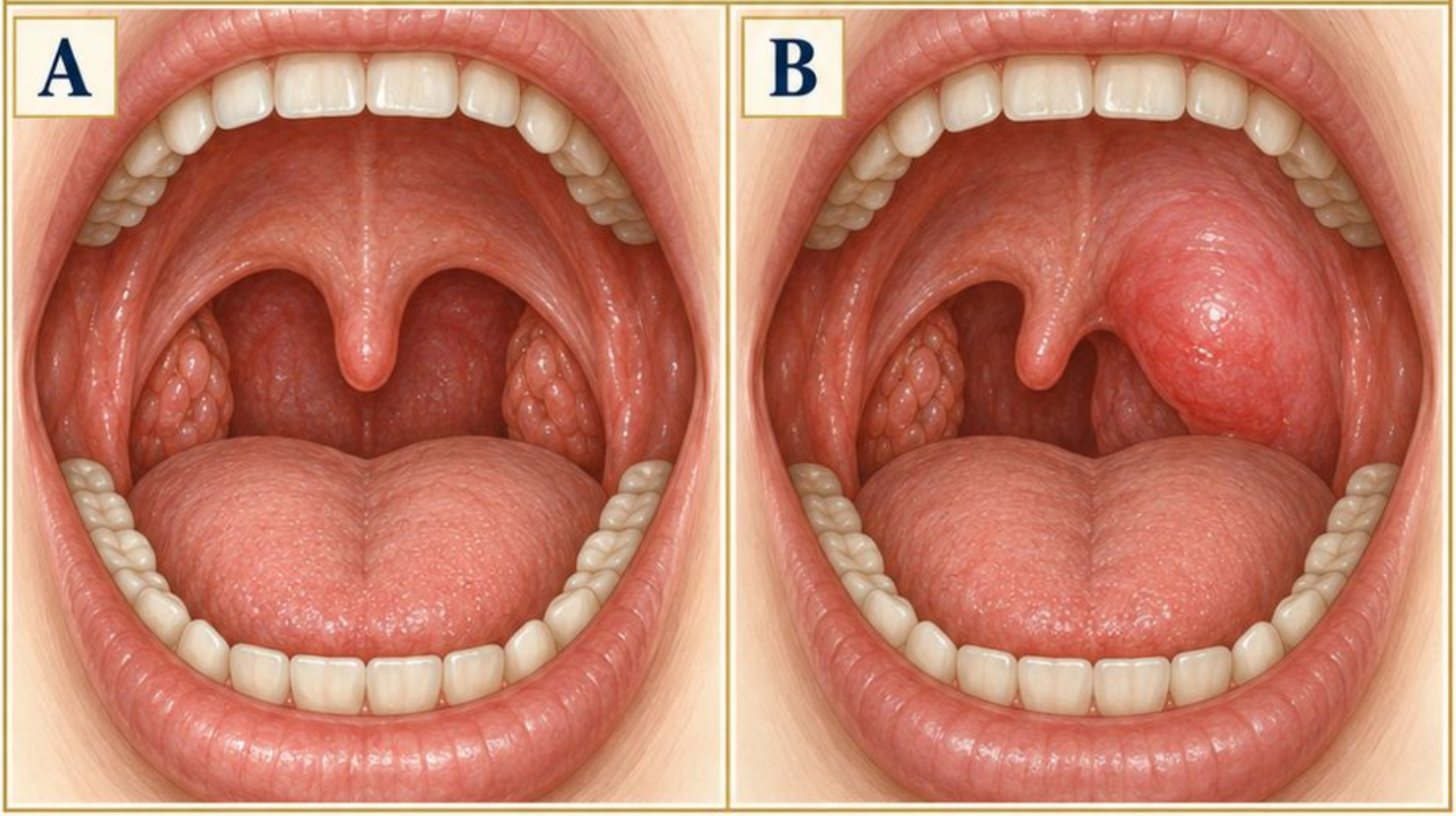

Sprawdź

W którą stronę przesunął się języczek względem wypukłości? Odpowiedź: na stronę przeciwną. Podaj oba kierunki, aby opis pozostał jednoznaczny.

Granice

Sam schemat nie odróżnia ropnia od nacieku. Ostry ból, szczękościsk lub trudność połykania wymagają pilnej oceny; duszność wymaga natychmiastowej pomocy.

Źródła [12]

Opis porównawczy: najpierw napisz samodzielnie

Porównaj

Zasłoń dolny blok odpowiedzi. Porównaj dwa widoki nosa, zachowując stronę pacjenta. W każdym wskaż przegrodę, małżowinę i granicę widoczności.

Obrazy

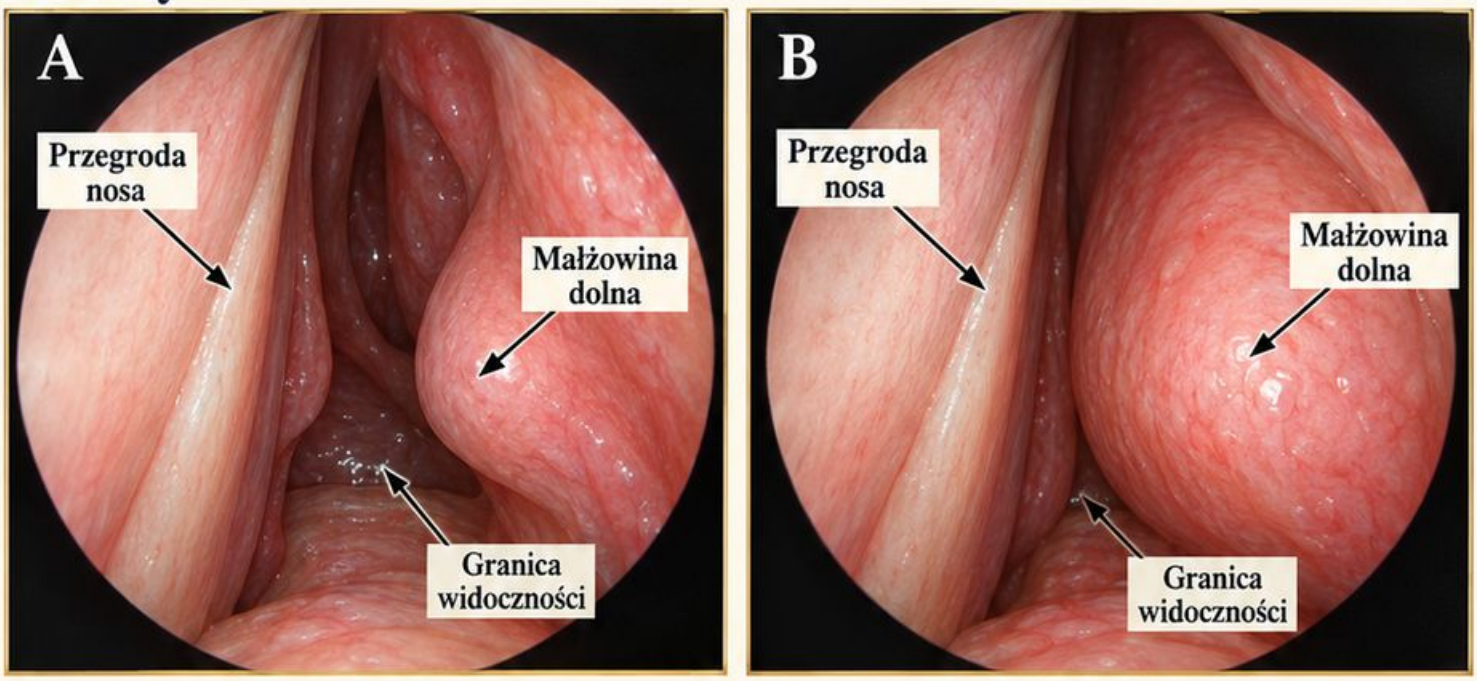

Zadanie: zapisz jedną cechę wspólną, dwie różnice i jedno ograniczenie.

Pomiń rozpoznanie choroby oraz wymiary, których nie można wiarygodnie zmierzyć.

Sprawdź

Sprawdzenie: w obu panelach widoczna małżowina dolna. W B jest większa, szczelina węższa i dalszy odcinek bardziej zasłonięty niż w A.

Granice

Przyznaj po punkcie za wspólny punkt orientacyjny, dwie konkretne różnice i ograniczenie. Jeśli podałeś tylko diagnozę, wróć do obserwacji i popraw opis.

Schemat porównawczy

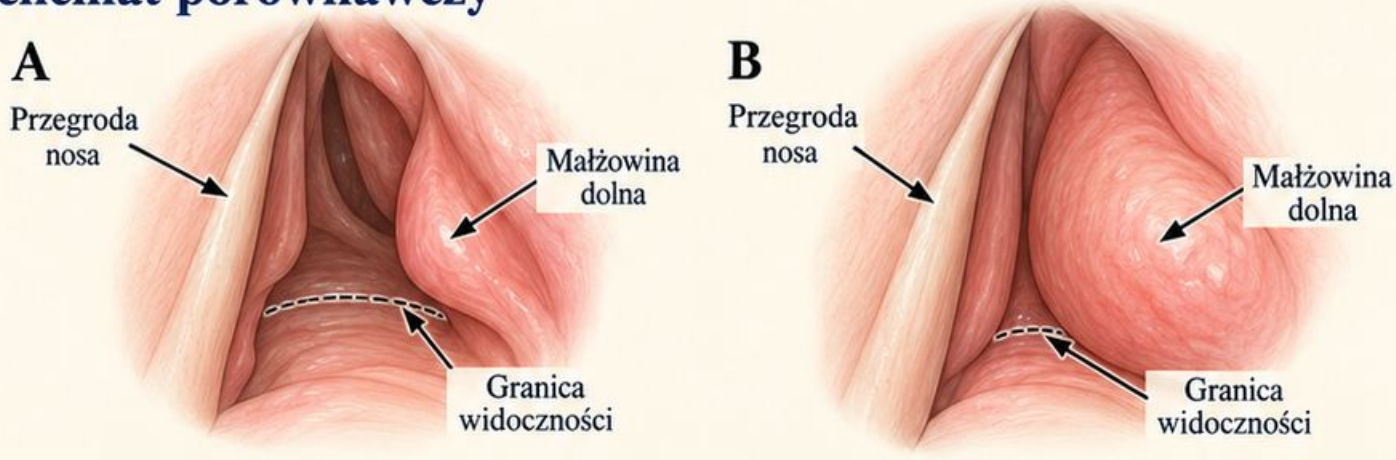

Źródła [2, 7]

Sprawdź, czy widzisz różnicę

Próba bez podpisów

Wybierz cztery pary: przewód, błonę, nos i gardło. Zasłoń nazwy oraz sprawdzenie; dla każdej wypowiedz konkretną różnicę i ograniczenie.

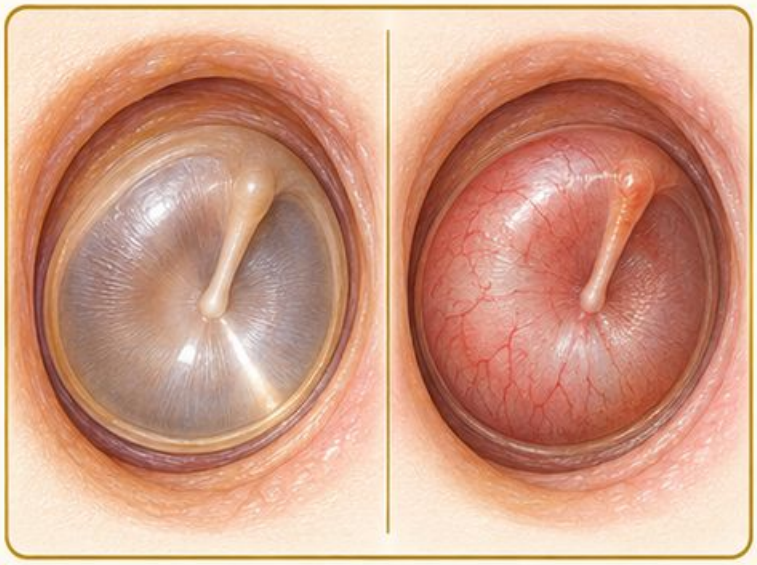

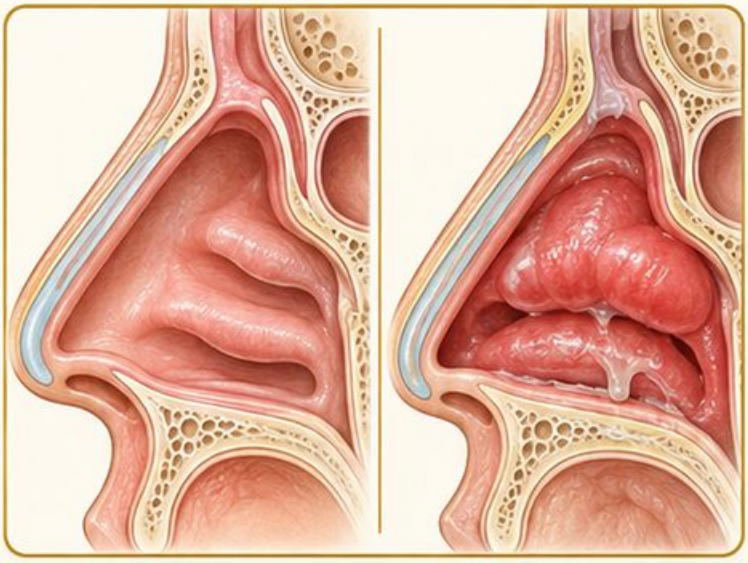

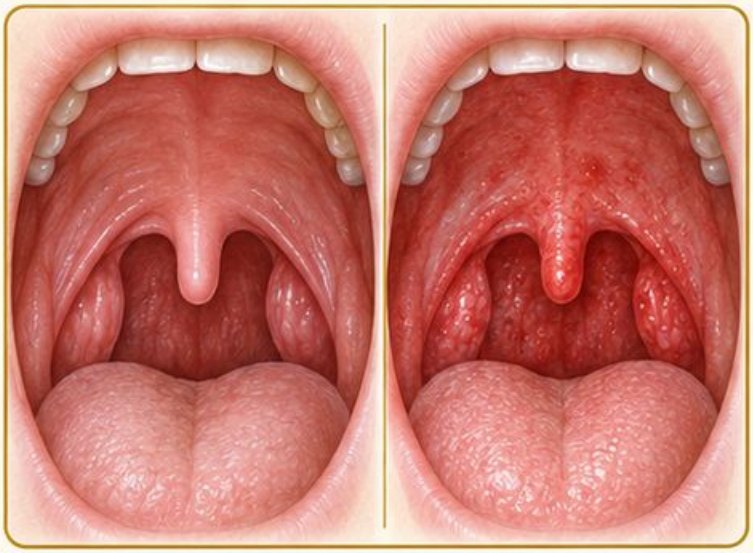

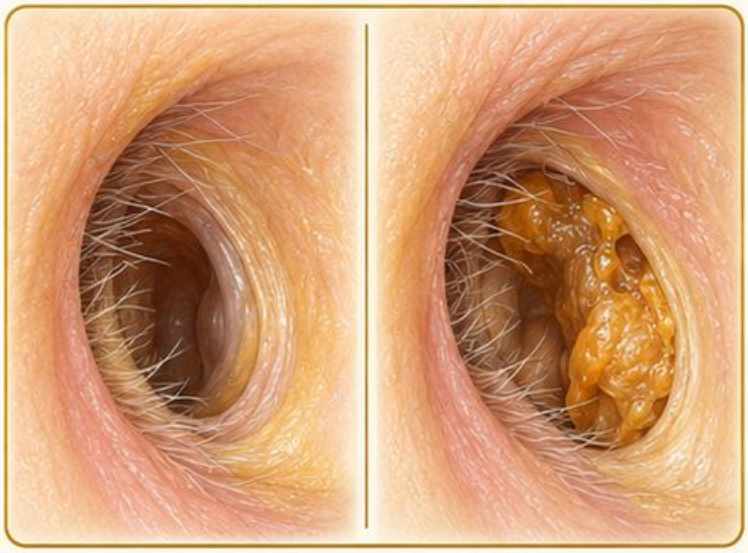

Osiem punktów

Przyznaj po jednym punkcie za właściwą cechę i właściwą granicę wniosku w każdej parze. Maksymalny wynik to osiem punktów.

Powrót do błędu

Jeśli pomyliłeś kolor ze strukturą, porównaj płytkę i refleks. Przy błędzie kierunku wróć do retrakcji lub przesunięcia języczka.

Następna próba

Zapisz numer pary i poprawione zdanie. Powtórz bez podpisów po przerwie; oceniaj własne uzasadnienie, a nie pamięć nazwy choroby.

Źródła [1, 2]

Źródła porównań

[1] JABSOM. Otitis Media and Otitis Externa. 2022.

[2] Merck Manual Professional. evaluation of the patient with nasal and pharyngeal symptoms.

[3] Merck Manual Professional. evaluation of the dental patient.

[4] AAFP. Acute Otitis Externa. 2023.

[5] Merck Manual Professional. otitis media secretory.

[6] NCBI Bookshelf. Tympanic Membrane Perforation. NBK557887.

[7] NCBI Bookshelf. Nasal Cavity. NBK544232.

[8] Merck Manual Professional. septal deviation and perforation.

[9] Merck Manual Professional. nasal polyps.

[10] Badanie wielkości migdałków. PMC4240237.

[11] NCBI Bookshelf. Palatine Tonsil. NBK538296.

[12] Merck Manual Professional. peritonsillar abscess and cellulitis.



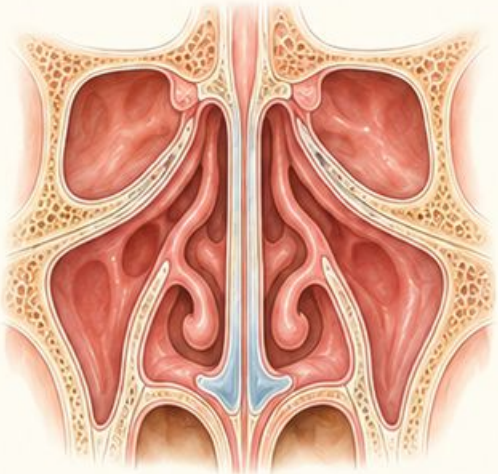

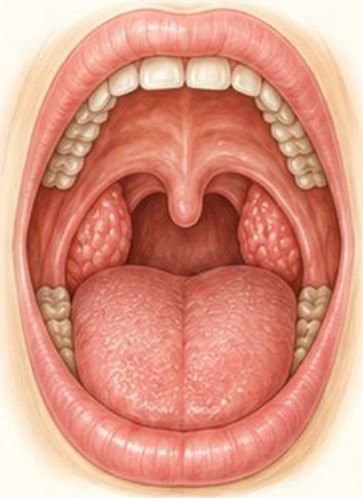

Pełne adresy znajdują się w Bibliografia-linki.txt. Ilustracje i ćwiczenia są oryginalnym opracowaniem edukacyjnym.

Dostęp: 19.10.2026